

# Índice



<b>Volumen 1</b>		
<b>Colaboradores</b>	VII	
<b>Prólogo</b>	XI	
<b>Prefacio</b>	XIII	
<b>Capítulo 1. Introducción a las técnicas quirúrgicas</b> <i>Mónica G. Broto y Stella M. Delor</i>	1	
<b>Capítulo 2. Cirugía menor</b> <i>Mónica G. Broto y Stella M. Delor</i>	13	
<b>Capítulo 3. Abdomen</b> <i>Mónica G. Broto y Stella M. Delor</i>	23	
<b>Capítulo 4. Hernia</b> <i>Mónica G. Broto y Stella M. Delor</i>	47	
<b>Capítulo 5. Eventración, evisceración y hernia recidivada</b> <i>Mónica G. Broto y Stella M. Delor</i>	75	
<b>Capítulo 6. Patología apendicular</b> <i>Mónica G. Broto y Stella M. Delor</i>	87	
<b>Capítulo 7. Intestino delgado</b> <i>Mónica G. Broto y Stella M. Delor</i>	97	
<b>Capítulo 8. Coloproctología</b> <i>Mónica G. Broto y Stella M. Delor</i>	129	
<b>Capítulo 9. Esófago</b> <i>Mónica G. Broto y Stella M. Delor</i>	203	
<b>Capítulo 10. Estómago y duodeno</b> <i>Mónica G. Broto y Stella M. Delor</i>	265	
<b>Capítulo 11. Vías biliares</b> <i>Mónica G. Broto y Stella M. Delor</i>	323	
<b>Capítulo 12. Páncreas</b> <i>Mónica G. Broto y Stella M. Delor</i>	375	
<b>Capítulo 13. Hígado</b> <i>Griselda Alejandra Aires</i>	427	
<b>Capítulo 14. Hipertensión portal</b> <i>Mónica G. Broto y Stella M. Delor</i>	467	
<b>Capítulo 15. Bazo</b> <i>Mónica G. Broto y Stella M. Delor</i>	501	
<b>Capítulo 16. Cirugía laparoscópica</b> <i>Myriam N. Salas y Carol M. Wanger</i>	521	
<b>Capítulo 17. Ecología, infección y residuos</b> <i>Jorge Piciana, Adriana Scarinet y Silvia Perez Vitdepot</i>	563	
<b>Resolución de las autoevaluaciones</b>	581	
<b>Índice analítico</b>	595	

**Volumen 2 - 1º Parte**

**Capítulo 1. Cirugía de cabeza y cuello**  
*Magdalena M. Damonte*

**Capítulo 2. Fracturas cráneo-máxilo-faciales**  
*Ruth M. Chavarria*

**Capítulo 3. Oftalmología**  
*Nora E. Kollmann y Cecilia I. Fattor*

**Capítulo 4. Otorrinolaringología**  
*Patricia N. Villani*

**Capítulo 5. Cirugía torácica**  
*Graciela M. Aguirre*

**Capítulo 6. Urología**  
**6-1. Introducción a la urología - Técnicas convencionales**  
*Stella M. Delor*

**6-2. Endourología**  
*María C. Claá*

**6-3. Laparoscopia en urología**  
*Roxana A. Lima*

**Capítulo 7. Ginecología**  
**7-1. Anatomía quirúrgica del aparato genital femenino**  
*Mónica G. Broto y Stella M. Delor*

**7-2. Fisiología**  
*Mónica G. Broto y Stella M. Delor*

**7-3. Métodos de diagnóstico**  
*Mónica G. Broto y Stella M. Delor*

**7-4. Patologías del aparato genital femenino**  
*Mónica G. Broto y Stella M. Delor*

**7-5. Tratamientos quirúrgicos por vía convencional**  
*Mónica G. Broto y Stella M. Delor*

**7-6. Laparoscopia e bisteroscopia ginecológica**  
*María A. Casaretto, Cecilia A. Dantlacz, Dolores Gallo y Verónica Ibañez*

**7-7. Fertilización asistida: pasado, presente y futuro**  
*María A. Casaretto, Cecilia A. Dantlacz, Dolores Gallo y Verónica Ibañez*

**Capítulo 8. Obstetricia**  
*Mónica G. Broto y Stella M. Delor*

**Capítulo 9. Cirugía de la mama**  
*Mónica G. Broto y Stella M. Delor*

**Resolución de las autoevaluaciones**

**Volumen 2 - 2º Parte**

**Capítulo 10. Cirugía plástica y reparadora**  
*Liliana S. Cutarello*

**Capítulo 11. Introducción a la cirugía pediátrica**  
*Diana L. Bortolato*

**Capítulo 12. Traumatología y ortopedia**  
*Cecilia Gambier y Graciela A. Visciglia*

**Capítulo 13. Cirugía vascular periférica**  
**13-1. Cirugía venosa**  
*Mónica G. Broto*

**13-2. Cirugía arterial**  
*Mónica G. Broto*

**13-3. Accesos vasculares para diálisis**  
*Mónica G. Broto*

**Capítulo 14. Cirugía cardiovascular**  
*Lucía R. Locatelli*

**Capítulo 15. Neurocirugía**  
*Mónica G. Broto y Stella M. Delor*

**Capítulo 16. Trasplante**  
**16-1. Trasplante de córnea**  
*Nora E. Kollmann y Cecilia I. Fattor*

**16-2. Trasplante cardíaco**  
*Gabriela O. Biciuffi*

**16-3. Trasplante pulmonar**  
*Delcy Figueroa*

**16-4. Trasplante hepático**  
*Griselda A. Aires*

**16-5. Trasplante renopancreático vascular**  
*Patricia E. Chavarria*

**16-6. Trasplante de islotes pancreáticos**  
*Patricia E. Chavarria*

**Capítulo 17. Trauma - Fase hospitalaria**  
*Silvana Gallo*

**Resolución de las autoevaluaciones**

# Instrumentación Quirúrgica

## Técnicas en cirugía general

Volumen 1

**Mónica Graciela Broto**

Instrumentadora Quirúrgica Recertificada

**Stella Maris Delor**

Instrumentadora Quirúrgica Recertificada

Médico Asesor

**Julio Salinas**

Ex Jefe de Residentes de Cirugía, Hospital B. Rivadavia  
Jefe de Guardia, Hospital B. Rivadavia  
Jefe de Trabajos Prácticos de Cirugía, UDH B. Rivadavia  
Docente Adscripto de Cirugía, Universidad de Buenos Aires

EDITORIAL MEDICA  
**panamericana**

BUENOS AIRES - BOGOTÁ - CARACAS - MADRID - MÉXICO - PORTO ALEGRE

e-mail: [info@medicapanamericana.com](mailto:info@medicapanamericana.com)  
[www.medicapanamericana.com](http://www.medicapanamericana.com)

1ª edición, agosto de 2000  
1ª reimpresión de la 1ª edición, enero de 2003  
2ª reimpresión de la 1ª edición, febrero de 2006  
3ª reimpresión de la 1ª edición, agosto de 2007  
4ª reimpresión de la 1ª edición, septiembre de 2009  
5ª reimpresión de la 1ª edición, agosto de 2012

Los editores han hecho todos los esfuerzos para localizar a los poseedores del copyright del material fuente utilizado. Si inadvertidamente hubieran omitido alguno, con gusto harán los arreglos necesarios en la primera oportunidad que se les presente para tal fin.

**Gracias por comprar el original. Este libro es producto del esfuerzo de profesionales como usted, o de sus profesores, si usted es estudiante. Tenga en cuenta que fotocopiarlo es una falta de respeto hacia ellos y un robo de sus derechos intelectuales.**

Las ciencias de la salud están en permanente cambio. A medida que las nuevas investigaciones y la experiencia clínica amplían nuestro conocimiento, se requieren modificaciones en las modalidades terapéuticas y en los tratamientos farmacológicos. Los autores de esta obra han verificado toda la información con fuentes confiables para asegurarse de que ésta sea completa y acorde con los estándares aceptados en el momento de la publicación. Sin embargo, en vista de la posibilidad de un error humano o de cambios en las ciencias de la salud, ni los autores, ni la editorial o cualquier otra persona implicada en la preparación o la publicación de este trabajo, garantizan que la totalidad de la información aquí contenida sea exacta o completa y no se responsabilizan por errores u omisiones o por los resultados obtenidos del uso de esta información. Se aconseja a los lectores confirmarla con otras fuentes. Por ejemplo, en particular, se recomienda a los lectores revisar el prospecto de cada fármaco que planean administrar para asegurarse de que la información contenida en este libro sea correcta y que no se hayan producido cambios en las dosis sugeridas o en las contraindicaciones para su administración. Esta recomendación cobra especial importancia con relación a fármacos nuevos o de uso infrecuente.

EDITORIAL MEDICA  
**panamericana**

Visite nuestra página web:  
<http://www.medicapanamericana.com>

#### ARGENTINA

Marcelo T. de Alvear 2145  
C1122AAG Buenos Aires, Argentina  
Tel.: (54-11) 4821-5520 / 2066 / Fax (54-11) 4821-1214  
e-mail: [info@medicapanamericana.com](mailto:info@medicapanamericana.com)

#### COLOMBIA

Carrera 7a A N° 69-19 - Bogotá D.C., Colombia  
Tel.: (57-1) 345-4908 / 314-5014 / Fax: (57-1) 314-5015 / 345-0019  
e-mail: [info@medicapanamericana.com.co](mailto:info@medicapanamericana.com.co)

#### ESPAÑA

Quintanapalla N° 8, Planta 4ª (28050) - Madrid, España  
Tel.: (34-91) 1317800 / Fax: (34-91) 4570919  
e-mail: [info@medicapanamericana.es](mailto:info@medicapanamericana.es)

#### MÉXICO

Hegel N° 141, 2° piso  
Colonia Chapultepec Morales  
Delegación Miguel Hidalgo - C.P. 11570 - México D.F.  
Tel.: (52-55) 5250-0664 / 5262-9470 / Fax: (52-55) 2624-2827  
e-mail: [info@medicapanamericana.com.mx](mailto:info@medicapanamericana.com.mx)

#### VENEZUELA

Edificio Polar, Torre Oeste, Piso 6, Of. 6 C  
Plaza Venezuela, Urbanización Los Caobos,  
Parroquia El Recreo, Municipio Libertador, Caracas  
Deppto. Capital, Venezuela  
Tel.: (58-212) 793-2857/6906/9985-1666 Fax: (58-212) 793-5885  
e-mail: [info@medicapanamericana.com.ve](mailto:info@medicapanamericana.com.ve)

ISBN: 978-950-06-0235-8 vol. 1  
Obra Completa  
ISBN: 978-950-06-5073-1

IMPRESO EN LA ARGENTINA



Delor, Stella M.  
Instrumentación quirúrgica: técnicas en  
cirugía general / Stella M. Delor, Graciela M.  
Broto y Julio Salinas - 1ª ed. 5ª reimp. -  
Buenos Aires: Médica Panamericana, 2012  
624 p.: il.; 25 x 18 cm.

ISBN 978-950-06-0235-8 - Vol. 1

1. Instrumentación Quirúrgica. I. Broto,  
Graciela M. II. Salinas, Julio III. Título  
CDD 617.9

Hecho el depósito que dispone la ley 11.723.  
Todos los derechos reservados.  
Este libro o cualquiera de sus partes  
no podrán ser reproducidos ni archivados en sistemas  
recuperables, ni transmitidos en ninguna forma o por  
ningún medio, ya sean mecánicos o electrónicos,  
fotocopiadoras, grabaciones o cualquier otro, sin el  
permiso previo de Editorial Médica Panamericana S.A.C.F.

© 2000. EDITORIAL MÉDICA PANAMERICANA S.A.C.F.  
Marcelo T. de Alvear 2145 - Buenos Aires - Argentina

Esta edición se terminó de imprimir y encuadernar  
en el mes de agosto de 2012  
en los talleres de Triunfos Gráfica  
Charlone 971 - Avellaneda, Buenos Aires, Argentina

*Agradecemos la colaboración de los profesionales que intervienen y prestigian con su vasta experiencia este texto, a los editores, y a nuestros familiares, sin los cuales no hubiera sido posible publicarlo.*

*Asimismo, merecen nuestro reconocimiento por su dedicación el doctor Jorge Tourres el señor Walter García y la instrumentadora Cecilia Zubiri.*

*Por último, debemos agradecer la constante colaboración y la responsabilidad del doctor Julio Salinas y del doctor Carlos Yazlle y la confianza depositada en nosotras por parte de la Asociación Argentina de Instrumentadoras.*

# Colaboradores

**Aires Griselda Alejandra**

Instrumentadora de Planta del Hospital Italiano de Buenos Aires.  
Instrumentadora del Sector de Cirugía Hepatobiliopancreática y Trasplante Hepático.

**Álvarez Rodríguez Juan E.**

Docente Autorizado de Cirugía, UBA, Jefe de Unidad de Cirugía del Hospital General de Agudos Cosme Argerich.

**Antonelli Antonio Jorge**

Jefe de Cirugía Ramón Carillo, Municipalidad de San Vicente.

**Barredo Claudio**

Profesor Titular de Cirugía, UBA.  
Jefe de División de Cirugía General del Hospital de Agudos J. M. Penna.

**Beskow Axel F. - MAAC -**

Cirujano contratado del Sector Cirugía esofagogastroduodenal del Servicio Cirugía del Hospital Italiano de Buenos Aires.

**Betti Osvaldo (h.)**

Fotógrafo

**Bombassey Elena**

Instrumentadora Recertificada  
Presidenta de A.A.D.I.  
Presidenta de F.L.I.Q.  
Docente de la Escuela de Instrumentación Quirúrgica, Dr. Guillermo Bosch Arana del Hospital General de Agudos Dr. Cosme Argerich.

**Bravo Carlos**

Cirujano Sección Proctología del Hospital Bernardino Rivadavia.

**Chitarroni Mónica**

Instrumentadora Recertificada  
Licenciada en Ciencias de la Educación.  
Rectora del Instituto Fundación Docencia e Investigación para la Salud.

**Covaro Jorge**

Jefe de Departamento del Hospital General de Agudos Dr. J. M. Penna.

**VIII****Colaboradores****Damonte Magdalena**

Coordinadora de la Escuela de Instrumentación Quirúrgica del Hospital de Clínicas José de San Martín.

**Dimasi Leonardo**

Instructor de Residentes del Servicio de Cirugía del Hospital Ignacio Pirovano.

**Erbetta Marta Raquel**

Instrumentadora Recertificada  
Instrumentadora del Videolaparoscopia del Instituto del Diagnóstico de La Plata.  
Coordinadora de la Unidad de Soporte Nutricional y Enfermedades Malabsortivas del HIGA. General San Martín de La Plata.

**Fanelli Marta**

Instrumentadora Recertificada  
Docente de la Escuela de Instrumentación Quirúrgica del Complejo Médico Churrucá Visca.

**Gianatiempo M. O.**

Cirujano a cargo del Sector de Cirugía Laparoscópica del Hospital Ignacio Pirovano.

**Guerrero Rubén**

Ex Jefe de Servicio de Cirugía General del Hospital Bernardino Rivadavia.

**Herszage León**

Jefe del Sector Cirugía de Paredes Abdominales del Hospital Ignacio Pirovano.

**Locatelli Lucía R.**

Coordinadora del Servicio de Cirugía Cardiovascular de Institutos Médicos Antártida.

**Mazzariello Rodolfo**

Ex Jefe de Departamento de Cirugía del Hospital Rivadavia.

**Muscar Francisco J.**

Bioquímico del Hospital de General Lamadrid.

**Pekolj Juan - MAAC, FACS -**

Cirujano de Planta, Sector Cirugía Hepatobiliopancreática del Servicio de Cirugía General del Hospital Italiano de Buenos Aires.

**Perez Vuidepot Silvia**

Instrumentadora Recertificada  
Secretaría de FLIQ.  
Coordinadora del Centro Quirúrgico del Sanatorio Modelo de Caseros.

**Piciana Jorge Osvaldo**

Jefe de la División Mantenimiento del Sanatorio Modelo de Caseros.

**Robilotti Silvia**

Farmacéutica.  
Jefa de la Central de Esterilización de la Clínica y Maternidad Suizo Argentina.  
Coordinadora del Centro de Esterilización para Profesionales de la Salud de ADECRA.

**Salas Myriam**

Instrumentadora de Planta del Hospital Pirovano.  
Instructora en Cirugía Laparoscópica en el Centro de Apoyo de Johnson & Johnson.

**Scarinci Adriana Carmen**

Instrumentadora Recertificada  
Jefa de Sección - Coordinadora de Instrumentadoras del Hospital Ignacio Pirovano.  
Coordinadora de la Comisión de IQ. -  
Secretaría de Salud -  
Gobierno de la Ciudad de Buenos Aires.

**Soeslever Gustavo**

Neuropatólogo del Instituto Neurológico "Raúl Carrea" (FLENI).

**Taratuto Ana Lía**

Profesora Jefa del Departamento de Neuropatología del Instituto Neurológico "Raúl Carrea" (FLENI).

**Trainini Jorge**

Profesor Auxiliar de la UBA,  
Profesor de la Unidad Docente del Hospital Presidente Perón.

**Tourres Jorge**

Cirujano General de Guardia del Hospital General de Agudos Dr. J. M. Penna.

**Vilas Claudio**

Gerente de Franquicia de Cordis de todo el Cono Sur.

**Wanger Carol**

Instrumentadora de Planta del Hospital Pirovano.

**Yazlle Carlos**

Cirujano de Planta del Servicio de Cirugía General de Institutos Médicos Antártida.

**Zubiri Cecilia**

Instrumentadora de Planta del Hospital General de Agudos J.M. Penna.

*Las autoras desean agradecer la colaboración prestada por las siguientes empresas:*

Cook Incorporated

Johnson & Johnson Medical

Davis & Geck  
FREM S.R.L.

Storz-Karl Storz-Endoskope

Inmuno S.A.

Tyco - Healthcare

# Prólogo



Durante muchos años la necesidad de contar con una apreciación de la cirugía general desde el punto de vista de la instrumentación quirúrgica mostró una importante carencia entre quienes desempeñamos esta actividad profesional. La bibliografía existente hasta la aparición de este libro no ha satisfecho íntegramente esa necesidad, que despertó un serio interés en las autoras.

El desarrollo vertiginoso de la instrumentación quirúrgica, nacida en el último siglo requiere el apoyo invaluable de la obra hoy publicada, dedicada a lograr una capacitación válida, no sólo de los estudiantes de la carrera, sino también de los profesionales, al otorgarles un recurso para renovar y acrecentar sus conocimientos.

El indiscutible progreso tecnológico y científico de las últimas décadas sólo se podrá comparar con el que seguramente ocurrirá en los próximos años, por lo cual, nadie que desee ejercer nuestra actividad con idoneidad deberá desestimar la ocasión de adquirir conocimientos en forma permanente. Por eso, es imprescindible aprovechar la oportunidad que brinda este texto, que reúne además de una calificada información en sus contenidos de carácter teórico y práctico, la posibilidad de efectuar una autoevaluación.

El destacado nivel profesional de las autoras y sus colaboradores, que con esmero brindaron su experiencia, es un valioso sostén para la contribución que este libro hará a la formación profesional de todos aquellos que accedan a la lectura de sus páginas.

Por otro lado, el gran esfuerzo que demandó la realización de la obra es, sin duda alguna, una de las garantías para su éxito. Es difícil que aquellas personas que no pudieron ver el enorme trabajo que significó llevar a cabo una empresa de estas características lo puedan apreciar en toda su magnitud.

A las instrumentadoras quirúrgicas Mónica G. Broto y Stella M. Delor deseo agradecerles la distinción que me han concedido de escribir su prólogo y, en especial, expresarles el privilegio que he tenido de observar la responsabilidad con que han concretado su libro, lo que me permite afirmar, con certeza, que han coadyuvado de manera fehaciente a la honra de nuestra profesión.

La amplia difusión que tendrá este volumen generará el compromiso de continuar la tarea, que sólo ha comenzado, y que en el transcurso del tiempo deberá proseguirse, para que la capacitación profesional permita a la instrumentación quirúrgica obtener, en el nuevo milenio, la identidad que, con justicia, merece en el equipo de salud.

Instr. Rc. Elena R. Bombassey  
*Presidenta de la Asociación Argentina de Instrumentadoras*

# Prefacio



La cirugía atraviesa un momento excepcional en su evolución, lenta durante largos períodos, vertiginosa en los últimos, donde la minimización de los abordajes, los nuevos materiales y las recientes tecnologías han hecho irrupción.

La técnica quirúrgica, vista desde el ángulo de la instrumentación, no puede ignorar los cambios citados. Este nuevo escenario requiere imprescindiblemente que el instrumentador quirúrgico tenga una sólida formación teórica como sustento de su práctica diaria.

La obra que hoy se exhibe está dirigida fundamentalmente a ocupar este espacio, intentando aportar en forma ordenada y sistemática un enfoque anatómico, fisiopatológico y técnico, pensado y elaborado desde la óptica del instrumentador. Se inicia con los elementos anatómicos que servirán de base para entender el terreno en que se desarrollará la acción. Las patologías se presentan luego, en correspondencia con su frecuencia en la práctica corriente. Finalmente, la tecnología quirúrgica analizada en cada tiempo, completa el nivel de solvencia necesaria para que la instrumentación se constituya en la ayuda imprescindible con el que todo cirujano intenta culminar con éxito su práctica profesional.

Este libro de "Instrumentación Quirúrgica. Técnicas en cirugía general" abarca desde las técnicas de cirugía menor hasta los abordajes en cirugía laparoscópica, incluida la cirugía hepática con sus técnicas de alta complejidad. Contiene las novedades en materiales y equipamiento, así como sus manejos y cuidados. Por último, y teniendo presente su importancia se ha incorporado un capítulo de "Ecología, infección y residuos".

En un próximo volumen se tratarán en detalle las técnicas quirúrgicas de las distintas especialidades.

*Hemos dedicado este texto no sólo a nuestros colegas, sino también a médicos en formación y a residentes.*

Las autoras

# Introducción a las técnicas quirúrgicas

Mónica G. Broto y Stella M. Delor



El conocimiento de las técnicas quirúrgicas es imprescindible para un ejercicio profesional eficiente. La actualización continua es el único modo de cumplimentar el desafío permanente que constituye su creciente complejidad.

Las técnicas se describen con sus variantes de acuerdo con los procedimientos empleados por las diferentes escuelas quirúrgicas. El desarrollo más minucioso de algunas de ellas no implica, bajo ningún concepto, un juicio de valor sobre las demás, sino simplemente una exposición basada en su fre-

cuencia de utilización en los distintos centros consultados.

En este primer capítulo se desarrollará la metodología de trabajo que se emplea en todo el texto. Al final de cada unidad se anexa un sistema de autoevaluación, realizado con el asesoramiento de docentes de la profesión.

La terminología internacional que se aplica corresponde a la 5ª edición de la *Nómina Anatómica de París (PNA) de 1983*, con la aclaración respectiva para su mayor comprensión.

## INSTRUMENTAL Y MATERIALES

Desde el punto de vista del instrumental, consideramos práctico el empleo de tres cajas cuya descripción se hará oportunamente, así como de los materiales básicos que se requieren. Aquellos específicos serán enumerados en las diferentes técnicas.

### CIRUGÍA MENOR

#### Caja de instrumental

1 Pote para antiséptico.

- 1 Pote para anestesia.\*
- 1 Pote para solución fisiológica.
- 2 Pinzas porta hisopo.
- 4 Pinzas de primer campo: Backhaus o Kirmisson.
- 1 Mango de bisturí Nº 3.
- 1 Mango de bisturí Nº 4.
- 1 Tijera Metzenbaum.

\* Si los potes son del mismo material, es muy importante identificar el correspondiente a la anestesia para no incurrir en errores. Una forma práctica consiste en colocar una aguja dentro del pote.

- 1 Tijera Mayo curva.
- 1 Pinza dientecillos.
- 1 Pinza disección.
- 1 Pinza diente de ratón.
- 4 Pinzas Halsted curvas.
- 2 Pinzas Halsted rectas.
- 2 Pinzas Kocher cortas rectas.
- 2 Pinzas Allis.
- 1 Portaagujas corto.
- 2 Separadores Farabeuf angostos.
- 2 Separadores Senn.
- 1 Sonda acanalada.
- 1 Estilete.

### Materiales

- Clorhidrato de lidocaína al 2% o al 1% con o sin epinefrina\*.
- 2 Jeringas de 10 mL.
- Agujas 1/8 y 9/16.
- Electrocauterio según el caso.
- Hojas de bisturí Nº 15 y 24.

### Suturas

- Catgut simple 2-0 o 3-0.
- Ácido poliglicólico 3-0 con aguja redonda 1/2 círculo de 20 a 25 mm.
- Poliglactina 910 3-0 con aguja redonda 1/2 círculo de 25 mm.
- Nailon monofilamento 3-0, 4-0 o 5-0 con aguja triangular 3/8 de círculo de 19 o 24 mm o aguja recta.
- Lino 70.

### Agujas

- Recta lanceolada.
- Redonda 1/2 círculo mediana de 20 a 25 mm.

\* Es habitual que el cirujano utilice diluciones anestésicas mayores a las presentaciones comerciales con el fin de disminuir los efectos colaterales o tóxicos, para lo cual se emplea solución fisiológica en una proporción acorde con el porcentaje a lograr. Es responsabilidad del instrumentador quirúrgico llevar el estricto control del líquido anestésico utilizado durante la cirugía.

## CIRUGÍA BASE

### Caja de instrumental

- 1 Pote para antiséptico.
- 1 Pote para anestesia (si se realiza infiltración local).
- 2 Pinzas porta hisopo.
- 4 Pinzas de primer campo: Backhaus o Kirmisson.
- 2 Pinzas Doyen de segundo campo.
- 1 Mango de bisturí Nº 4 corto.
- 1 Tijera Metzenbaum corta.
- 2 Tijeras Mayo: recta y curva.
- 1 Pinza dientecillos.
- 1 Pinza disección.
- 1 Pinza diente de ratón.
- 2 Separadores Farabeuf angostos.
- 2 Separadores Farabeuf anchos.
- 2 Valvas maleables: mediana y angosta.
- 1 o 2 Separadores Gelpi.
- 6 Pinzas Halsted curvas.
- 10 Pinzas Kocher cortas rectas.
- 1 Pinza Aro.
- 1 Pinza Gregoire recta.
- 1 Pinza Foerster curva.
- 4 Pinzas Allis o Doyen tejido.
- 1 Pinza pasahilos de 20 cm.
- 2 Pinzas Bertola.
- 2 Portaagujas medianos.

### Materiales

- Hojas de bisturí Nº 23 o 24.
- 1 Bol mediano con solución fisiológica tibía.
- 1 Jeringa de Bonneau.
- Electrocauterio.
- Las agujas y suturas se mencionan en las técnicas desarrolladas.

## LAPAROTOMÍA

### Caja de instrumental

- 1 Pote para antiséptico.
- 2 Pinzas porta hisopo.
- 6 Pinzas de primer campo: Backhaus o Kirmisson.



- 4 Pinzas Doyen de segundo campo.  
 1 Mango de bisturí Nº 4 corto.  
 1 Mango de bisturí Nº 4 largo.  
 1 Mango de bisturí Nº 3 largo.  
 3 Tijeras Metzenbaum: corta, mediana y larga.  
 2 Tijeras Mayo: recta y curva.  
 1 Tijera Sims.  
 3 Pinzas dientecillos: 2 medianas y 1 larga.  
 3 Pinzas disección: 2 medianas y 1 larga.  
 2 Pinzas diente de ratón.  
 1 Pinza rusa mediana.  
 2 Separadores Farabeuf angostos.  
 2 Separadores Farabeuf anchos.  
 6 Pinzas Halsted curvas.  
 6 Pinzas Crile curvas.  
 6 Pinzas Kocher cortas rectas.  
 6 Pinzas Kocher cortas curvas.  
 6 Pinzas Kocher largas rectas.  
 6 Pinzas Allis.  
 3 Pinzas pasahilos de 20, 25 y 30 cm.  
 5 Pinzas Bertolas: 3 medianas y 2 largas.  
 4 Portaagujas: 2 medianos y 2 largos.  
 2 Pinzas Aro.  
 2 Pinzas Gregoire: 1 recta y 1 curva.  
 2 Pinzas Foerster: 1 recta y 1 curva.  
 1 Pinza triangular de Duval.  
 2 Pinzas Babcock.  
 1 Separador autoestático Gosset.  
 1 Separador autoestático Balfour.  
 3 Valvas Doyen: corta, mediana y larga.  
 3 Valvas Finochietto: Nº 5, 6 y 7.  
 1 Valva Finochietto Nº 17 (valva de Oro).  
 3 Valvas maleables: angosta, mediana y ancha.  
 4 Clamps Doyen elásticos: 2 curvos y 2 rectos.  
 2 Clamps fuertes tipo Kocher.  
 1 Clamp Satinsky.

### Materiales

- Hojas de bisturí Nº 15 y 23 o 24.  
 1 Bol mediano con solución fisiológica tibias.  
 1 Jeringa de Bonneau.  
 Electrocauterio.  
 Aspiración con cánula.  
 Hisopitos o garbancitos.  
 Agujas, suturas y drenajes se mencionan en las técnicas desarrolladas.


### Elementos para sondaje nasogástrico y vesical

- Sondas para evacuación nasogástrica K-9, K-10 o K-11.  
 Bolsa colectora simple.  
 Sondas vesicales de Foley de 2 vías Nº 16 (mujer) y Nº 18 (hombre).  
 Bolsa colectora de orina.  
 2 Jeringas de 10 mL.  
 Clorhidrato de lidocaina jalea.

### SUTURAS Y AGUJAS PARA INYECTABLES

Se denomina sutura a un hilo o hebra de cualquier material empleado en cirugía para realizar hemostasia y aproximar tejidos. Debido a la evolución constante de los materiales, existe una gran variedad de suturas. En cuadros comparativos presentamos las utilizadas con mayor frecuencia (cuadros 1-1, 1-2 y 1-3). Algo similar ocurre con las agujas para inyectables (cuadro 1-4).

**Cuadro 1-1. Clasificación de las suturas**



**Cuadro 1-2. Equivalencias**

Lino	Algodón
100	4-0
70	5-0
40	2-0
30	1

### MATERIALES OPTATIVOS PARA CIERRES CUTÁNEOS

#### Engrapadora cutánea

La engrapadora cutánea descartable es un producto liviano y de accionar rápido, que posibilita colocar las grapas en el lugar exacto (fig. 1-1).

**Cuadro 1-3. Equivalencias entre las suturas**

ETHICON	DAVIS & GECK	USSC
<i>NATURALES ABSORBIBLES</i>		
Catgut simple quirúrgico Catgut crómico quirúrgico	Catgut simple Catgut crómico	Surgicut® simple Surgicut® crómico
<i>SINTÉTICAS ABSORBIBLES</i>		
VICRYL® recubierto Poliglactina 910 - trenzada	DEXON® Ácido poliglicólico - trenzado	POLISORB® Lactomer® 9-1 - trenzado
MONOCRYL® Polidioxanona - monofilamento PDS II® Poliglecaprone 25 - monofilamento	MAXON® Poligliconato - monofilamento	BIO SYN® Glycomer® 631 - monofilamento
<i>SINTÉTICAS NO ABSORBIBLES</i>		
PROLENE® Polipropileno - monofilamento	SURGILENE® Polipropileno - monofilamento	SURGIPRO® Polipropileno - monofilamento
ETHILON® Náilon - monofilamento	DERMALON® Náilon - monofilamento NOVAFIL® Polibutéster - monofilamento	MONOSOF® Náilon - monofilamento
NUROLON® Náilon - trenzado	SURGILON® Náilon - trenzado	BRALON® Náilon - trenzado
PERMA-HAND® Sutura de seda - trenzada	Seda quirúrgica Siliconada - trenzada	SOP SILK® Seda - trenzada
Acero inoxidable Monofilamento - trenzado	Acero inoxidable Monofilamento	Acero inoxidable 316 L Stainless Steel Monofilamento
MERSILENE® ETHIBOND® Extra Poliéster - trenzado	DACRON® TICRON® Poliéster - trenzado	SURGICAD® Poliéster - trenzado
		SURGICAD® Poliéster - monofilamento

Su tamaño adecuado otorga al cirujano comodidad y una excelente visión para mantener una distancia equidistante durante el disparo automático de las grapas.

### Extractor de grapas

Es un instrumento de acero inoxidable y plástico, cuya manipulación práctica favorece su introducción debajo de la grapa y permite su extracción con facilidad (fig. 1-2).

### Cintas para el cierre de la piel

Son cintas adhesivas largas, estrechas y estériles (fig. 1-3). Se emplean para aproximar los bordes de las laceraciones y complementar y/o alternar un cierre primario. Pueden reemplazar a las suturas en la síntesis superficial luego de haber afrontado el plano subcuticular. Para lograr una adaptación fácil y eficaz, la distancia máxima entre las mismas debe ser de 0,5 cm; la superficie cutánea debe estar seca. Comercialmente cada tarjeta viene preparada con 3 cintas adhesivas.

### Adhesivo tópico para piel

El adhesivo tópico para piel, fabricado de cianocrilato octílico, se utiliza en el cierre de pequeñas incisiones quirúrgicas y laceraciones, especialmente en el rostro, el tronco y las extremidades (fig. 1-4).

Su aplicación requiere una preparación y antisepsia de la herida de acuerdo con

**Cuadro 1-4. Agujas para inyectables**

Tipo	A*	B*
Intradérmica	0,4 × 13 13/4	27 GX $1/2$ *
Intradérmica	0,5 × 16 16/5	25GX $1/2$ *
Intradérmica larga	0,5 × 25 25/5	29GX1*
Intravenosa	0,8 × 25 25/8	21GX1*
Intravenosa	0,9 × 25 25/9	20GX1*
Intravenosa	0,8 × 30 30/8	21GX $1/4$ *
Intravenosa	1,2 × 40 40/12	18GX $1/2$ *
Intramuscular	0,8 × 40 40/8	21GX $1/2$ *
Intramuscular	0,8 × 50 50/8	21GX2*

A\*Escala en milímetros.  
B\*Escala arbitraria referente en milésimas de pulgadas.

las normas estándares y la eversión y aproximación de los bordes cutáneos. No es necesario emplear anestesia local. Se endurece con rapidez, aproximadamente en un minuto y brinda una excelente cicatrización.



Fig. 1-1. Engrapadora cutánea.



Fig. 1-2. Extractor de grapas.

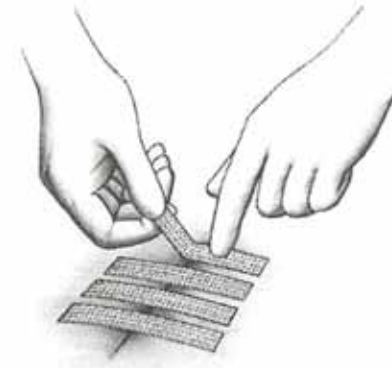


Fig. 1-3. Cintas adhesivas para piel.

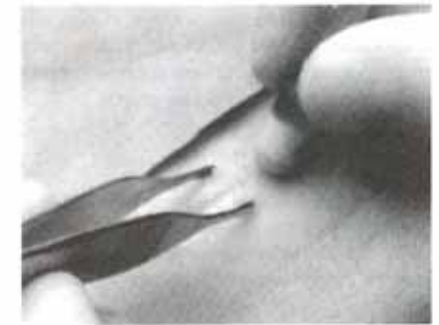

Fig. 1-4. Adhesivo tópico para piel. Gentileza de Johnson & Johnson.

## LÁSER

El término *láser* es un acrónimo de las palabras inglesas Light Amplification by Stimulated Emission of Radiation, cuya traducción es: amplificación de la luz por emisión estimulada de radiación.

Después de numerosas experiencias, la introducción del láser en la técnica científica ocurrió al mismo tiempo en la Unión Soviética y los Estados Unidos, alrededor de 1960. En este último país, el láser de rubí como instrumento quirúrgico se aplicó por primera vez en una hemorragia de retina.

Las investigaciones efectuadas en centros de medicina y cirugía demostraron que las propiedades de coagulación y vaporización del láser son compatibles, de modo que es posible utilizarlo junto a un microscopio quirúrgico o un endoscopio.

### Clasificación

- Los láseres se clasifican por:
- El medio activo, denominado corazón del láser por los físicos. Puede ser: sólido (*neodimio YAG*, *rubí*), gaseoso (argón,  $CO_2$ ) o líquido (colorantes orgánicos disueltos en un solvente apropiado).

- La forma de excitación: eléctrica u óptica.
- La densidad de potencia: baja, mediana o alta.
- El régimen de operación: pulsado o continuo.
- La longitud de onda: se puede medir en micrones o angstrom, puede ser ultravioleta, infrarroja o visible.
- Las funciones que cumple: ablación, coagulación, vaporización y sellado.

### Características

El láser emana un haz de luz con propiedades especiales:

- Unidireccional.
- Muy estrecho, no se difunde y puede recorrer grandes distancias sin abrirse.
- Monocromático, con colores muy definidos.

La reacción de la luz emitida sobre los tejidos varía según el medio activo y el tiempo de exposición y de potencia en el blanco elegido. Cuando esto ocurre, las células alcanzadas por el láser toman altas temperaturas y llegan al proceso de vaporización y coagulación.

## LÁSER DE NEODIMIO YAG

A continuación se presenta un resumen del *Ensamblamiento y puesta en marcha del equipo neodimio YAG*, basado en la experiencia realizada en el Complejo Médico Policial Churrucá Visca de la ciudad de Buenos Aires por la Instrumentadora Marta Fanelli.

Generalmente todos los láseres de estado sólido como el Nd YAG, están compuestos por un material cristalino que contiene iones (átomos cargados eléctricamente) alojados como huéspedes dentro de un cristal (zafiro, granate sintético) o vidrio. De esto se deduce, que el neodimio YAG es una barra de cristal sintético de itro-aluminio-granate, activado en 1% de iones de neodimio.

### Composición del equipo

El láser cuenta con dos haces de luz, uno es infrarrojo e invisible y el otro es la lámpara de criptón, visible a los ojos.

La *parte superior* del equipo es el gabinete propiamente dicho, donde se encuentra la lámpara de criptón y el panel exhibidor de información (fig. 1-5). Desde éste se controla la densidad de potencia (watts), la emisión de potencia (continua o pulsátil), la duración del pulso y el ritmo de repetición. Al programar la consola y accionar la llave del gabinete se enciende la emisión de la luz del láser y al presionar se activa el pie de encendido (footswitch).



Fig. 1-5. Equipo de neodimio YAG.




Fig. 1-6. Fibra óptica.

La *parte inferior* es la alimentación del equipo, basada en energía eléctrica de alta tensión, para la cual se necesita un tomacorriente de uso exclusivo en el quirófano. Además, se requiere refrigeración de agua destilada y desionizada y refrigeración de gas nitrógeno puesto que no es combustible y favorece el mantenimiento de una temperatura adecuada.

El láser de neodimio YAG cuenta con diferentes accesorios quirúrgicos: fibras ópticas, puntas, cuchillas, calibradores y piezas de mano.

### Fibras ópticas flexibles

La fibra óptica flexible es el intermediario entre el aparato o gabinete y el paciente. Es de fibra de vidrio y transmite luz infrarroja (invisible) en línea recta. Sus extremos son las partes más delicadas; constan de una pieza de bronce donde se concentra la luz. Entre esta pieza y la propia fibra existe un espacio a través del cual ingresa el gas y el agua a los efectos de refrigerarla (fig. 1-6). Hay de varios tipos, muy útiles para las distintas especialidades:

- G56: para neurocirugía y cirugías de pulmón.
- G66: para gastroenterología y cirugías de pulmón.
- G56D: para neurocirugía y gastroenterología.
- MO6.
- HFO61.
- HFO65.

Las letras que caracterizan las fibras tienen un significado propio. La G indica la necesidad de utilizar gas. La D que es descartable y por lo tanto, las que no lo dicen son reesterilizables. El 6 señala el diámetro interno de la fibra de vidrio; corresponden 600 micrones equivalentes a 0,6 milímetros. La M demuestra que la fibra se adapta al micro-manipulador y éste a su vez al microscopio que emana el haz de luz al lugar a operar.

### Pieza de mano

La pieza de mano base es una L.H.O1 que es posible ensamblar con una segunda parte: L.P.G.O1, L.P.G.O2, L.P.N.O1 (fig. 1-7).

Otra pieza de mano es el Focusing adaptado con una fibra HFO65. Posee lentes intercambiables con diferentes distancias focales que permiten una mayor aproximación y, por lo tanto, mejor vaporización.

### Puntas y cuchillas de zafiro

Las puntas y las cuchillas de zafiro son los accesorios más delicados del equipo. Existen distintos tipos y tamaños, para incidir y/o coagular los tejidos. Vienen acondicionadas en un set con un protector de plástico individual, acompañadas con un atornillador que se utiliza para conectar la punta protegida y retirar el plástico en el momento de utilizarla (fig. 1-8). Entre las puntas y




Fig. 1-7. Piezas de mano.

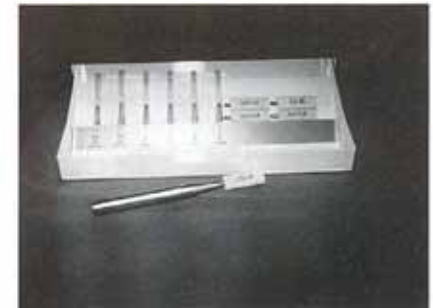

Fig. 1-8. Puntas y cuchillas de zafiro.

cuchillas de zafiro más conocidas, se pueden mencionar:

- L.T.V.1 (más corta, en forma de cono).
- F.L.B.O.8 (más larga).
- C.L.B.O.6 (mediana).
- E.C.25 (más corta, en forma redonda para superficies mayores).

### Calibradores

A cada fibra le corresponde un calibrador de potencia (fig. 1-9), provisto de un símbolo indicador (cuadro 1-5).

### Sala de operaciones

Todo quirófano equipado con láser debe estar claramente identificado. En las puertas de entrada se deben colocar señales de aviso que den cuenta de su existencia. Durante su uso, los accesos deben permanecer cerrados para evitar que alguien entre en forma accidental a la sala de operaciones.

Cuadro 1-5. Calibradores

Fibra	Calibrador
G 56	G 5
G 66	G 6
M O4	M O



Fig. 1-9. Calibradores.

### Funcionamiento del equipo

El instrumentador actuante debe preparar una mesa auxiliar con los elementos y materiales específicos para el láser.

El manejo externo del equipo debe estar a cargo de dos instrumentadores circulantes, responsables de programar y controlar la consola o el panel. Los pasos a seguir en la conexión son los siguientes:

- Se conecta el aparato de láser al tubo de nitrógeno provisto con un manómetro regulable.
- Se provee electricidad.
- Se acopla el pedal de encendido.
- Se introduce la llave en la consola y se acciona a la posición stand-by, mientras el equipo quirúrgico efectúa la cirugía.
- En el momento adecuado, el instrumentador actuante conecta el calibrador al gabinete y anexa la fibra óptica al agua y el gas. Realiza la calibración o el chequeo de potencia (fig. 1-10), introduciendo la punta de la fibra óptica en el interior del calibrador. Al finalizar este paso, retira la fibra y ensambla la pieza de mano.

Simultáneamente, mientras el instrumentador circulante programa la duración y la frecuencia de pulso, el instrumentador actuante entrega la pieza de mano al cirujano, *único encargado de prestar el pedal de encendido*, para dar inicio a la aplicación del láser de neodimio YAG (fig. 1-11).



Fig. 1-10. Proceso de calibración.

### Limpieza, desinfección y esterilización de los accesorios

El instrumentador debe prestar extremo cuidado y atención durante la realización de estas tareas. En el transcurso de la operación las puntas de zafiro, una vez enfriadas, deben ser humedecidas con una gasa embebida en agua destilada o agua oxigenada. Al concluir la cirugía, se deben sumergir nuevamente en agua oxigenada, limpiar con un cepillo de dientes delicado y enjuagarse con agua destilada.

Se recomienda preparar el set completo en cajas cribadas o bien, acondicionar las piezas por separado y, correctamente protegidas, colocarlas en pauche a los efectos de esterilizarlas en óxido de etileno.

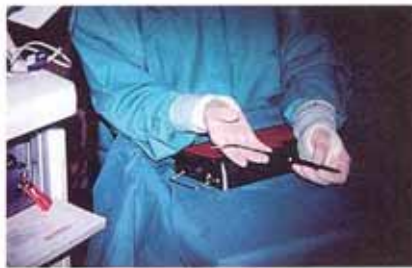

Fig. 1-11. Pieza de mano lista para usar.

### Precauciones y medidas de seguridad

Se deben tomar todos los recaudos necesarios con el equipo de láser para lograr un funcionamiento eficaz y un mantenimiento adecuado, así como medidas preventivas en el ambiente, el campo y el personal quirúrgico.

#### Equipo

- Al culminar la aplicación el aparato debe permanecer en stand-by con el pedal del operador lejos del pedal de encendido, para prevenir de este modo una descarga accidental.
- Las puertas deben quedar herméticamente cerradas.
- La lámpara de criptón debe cambiarse cada 200 horas de uso.

#### Ambiente y personal

- El ambiente quirúrgico debe tener una temperatura adecuada, alrededor de 20°C.
- El personal de quirófano y el paciente deben utilizar anteojos especiales de color azul-verde para proteger la vista.

#### Campo quirúrgico

- Se debe evitar el uso de líquidos inflamables en la asepsia.
- En la mesa de instrumental se debe tener preparado solución salina, jeringas y compresas de gasa húmedas para colocar en el campo quirúrgico, a fin de absorber la energía producida por el haz del neodimio YAG en áreas que no requieran para su aplicación.
- Es necesario un sistema de aspiración que elimine el humo generado, de forma

que no sea inhalado, pues es considerado un agente carcinógeno.

- El tubo endotraqueal debe ser especial, de caucho rojo o de silicona, reforzado y envuelto en cintas de aluminio, especialmente cuando la patología se encuentra cerca del árbol traqueobronquial.

#### Aspectos legales

El cirujano dejará constancia escrita en la historia clínica acerca de la razón del uso del láser y de cualquier peligro adicional que pudiera surgir, informando en detalle al paciente.

Las aplicaciones del Nd YAG serán documentadas en una planilla intraoperatoria por duplicado, que contenga:

- Nombre y apellido del paciente.
- Edad y sexo.
- Obra social a la que pertenece.
- Número de afiliado.
- Nombre y apellido del cirujano.
- Nombre y apellido del instrumentador circulante u operador.
- Tipo de láser utilizado.
- Clase de tejido en el que fue aplicado.
- Energía empleada.
- Tiempo de duración.
- Observaciones: Se debe dejar indicado si se presentó alguna complicación, por ejemplo, incendio durante su uso.

El instrumentador circulante también será responsable de llevar un libro de registro de las técnicas de conservación y reparación del aparato, así como de las horas de uso de la lámpara de criptón y del tubo de nitrógeno.

Debe establecerse un *Comité de Seguridad del láser*, el cual asignará una persona encargada y responsable del empleo de esta forma de energía y de la llave del encendido del equipo de láser de neodimio YAG.


## NOVEDADES

## TIJERA BIPOLAR

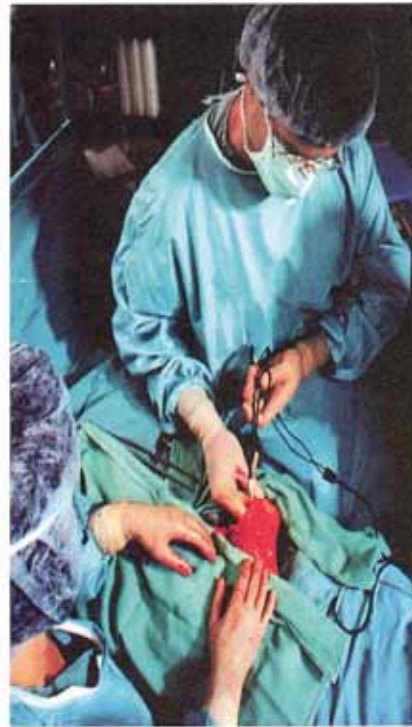Los avances tecnológicos permiten al cirujano emplear la *nueva tijera bipolar* en cirugías convencionales (fig. 1-12). Es compatible con la mayoría de los aparatos de electrocauterio, efectúa en forma simultánea un corte preciso y una hemostasia efectiva y localizada, no deja restos de carbón y ocasiona un mínimo daño tisular (fig. 1-13).

Tiene la ventaja de acelerar la dinámica quirúrgica, puesto que no hay que intercambiar instrumentos, ni emplear ligaduras o grapas. Además, evita las quemaduras causadas en ocasiones por la placa de descarga.

La tijera bipolar ha sido diseñada en varios modelos y tamaños, adaptados a diferentes especialidades. Es reutilizable y esterilizable en autoclave de vapor.



**Fig. 1-12.** Tijera Metzenbaum bipolar curva. Gentileza de Johnson & Johnson.



**Fig. 1-13.** Sección y hemostasia durante el desarrollo de una cirugía convencional. Gentileza de Johnson & Johnson.

## BIBLIOGRAFÍA

Catálogo de suturas Ethicon Johnson & Johnson Medical, 1998.  
 Catálogo de suturas Sherwood Davis & Geck, 1998.  
 Láser y óptica en ingeniería. Centro de Investigaciones ópticas. La Plata: Ediciones C/Op, 1989.

Manual cierre de heridas Johnson & Johnson Medical, 1996.  
 Operating and Maintenance. Láser Blade. Scalpel Kit. General Surgery. Láser Sonics.

# Cirugía menor

Mónica G. Broto y Stella M. Delor



El desarrollo científico en el campo de la cirugía requiere comenzar con el aprendizaje de las técnicas quirúrgicas más simples, para luego acceder a las más complejas.

En este capítulo se tratan las que se denominan *cirugías menores*, pues involucran técnicas quirúrgicas sencillas. Sin embargo, es importante destacar que en toda operación se necesita, sin duda alguna, igual capacitación profesional.

## QUISTE SEBÁCEO

Los quistes sebáceos se forman debido a la obstrucción del conducto excretor de la glándula sebácea.

Generalmente son asintomáticos. Cuando se infectan, aumentan de tamaño e inflaman los tejidos vecinos pasan a ser sintomáticos; predominan en el sexo femenino, en la cara, las orejas, la frente, el dorso, etc. y requieren tratamiento quirúrgico.

## Instrumental y materiales

Se emplea una caja de cirugía menor (véase cap. 1).

## Técnica quirúrgica

**Posición del paciente:** no puede precisarse una posición determinada, ésta varía de acuerdo con la localización del quiste sebáceo.

**Antisepsia:** se practica con yodopovidona solución.

**Colocación de campos:** depende del tamaño de los quistes; pueden emplearse campos chicos o compresas fenestradas en la zona de la lesión y campos grandes para cubrir al paciente.

**Anestesia:** se efectúa anestesia local con clorhidrato de lidocaína al 1 o 0,5%, utilizando una jeringa de 10 mL con una aguja  $1/4$  en el habón inicial y una aguja  $9/8$  en los planos profundos. Algunos cirujanos realizan la infiltración previa a la colocación de campos, para dar tiempo a su efectividad.

**Desarrollo:** con bisturí N° 3 o 4 se incide la piel en losange y bajo la demis se encuentra el quiste rodeado por su cápsula. Con cuidado de no abrirla, se diseca con una pinza Halsted o tijera Metzenbaum y se reseca (fig. 2-1). En caso de apertura capsular, se debe evacuar el contenido y extirpar totalmente para evitar recidivas. Luego se controla la hemostasia y se sutura la piel con nailon monofilamento del calibre adecuado con la zona afectada.

## Técnica quirúrgica

**Posición del paciente:** difiere según la ubicación de la lupia.

**Preparación de la zona a operar:** debe estar rasurada previamente.

**Antisepsia:** se utiliza yodopovidona solución.

**Colocación de campos:** según la localización y el tamaño de la lesión, pueden colocarse campos chicos, compresas fenestradas y campos grandes podálicos.

**Anestesia:** la infiltración local entre el perostio y el tumor se realiza con clorhidrato de lidocaína al 1 o 0,5% con epinefrina. Se emplea una jeringa de 10 mL con aguja  $1/2$  en el habón inicial y una aguja  $9/8$  en la inyección tridente de los planos profundos (fig. 2-2).

**Desarrollo:** con bisturí se efectúa la incisión cutánea rectilínea o en losange (fig. 2-3). En el plano subyacente se visualiza la bolsa del quiste, se toma con cuidado para que no se abra y se diseca con pinza Halsted o tijera Metzenbaum. Se debe asegurar su extirpación total para evitar recidivas. Una vez controlada la hemostasia con electrocauterio, se sutura la piel con nailon monofilamento 2-0 o 3-0 con aguja  $1/8$  de círculo de 20 mm y se deja una gasa sobre la herida en forma de capítón.

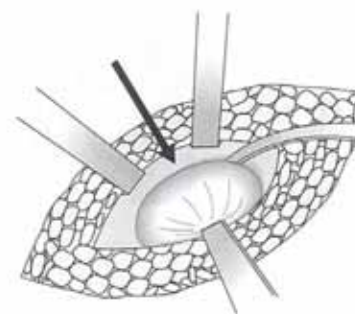


Fig. 2-1. Disección del quiste sebáceo.

## LUPIA

Son tumores quísticos del cuero cabelludo originados en las glándulas sebáceas.

## Instrumental y materiales

Se emplea una caja de cirugía menor (véase cap. 1).

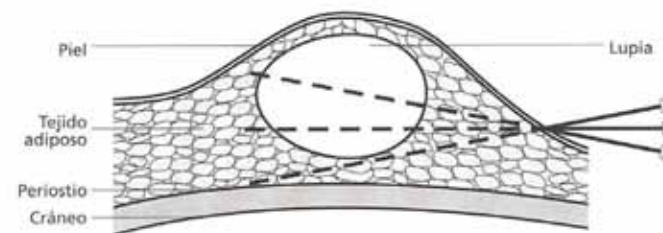


Fig. 2-2. Infiltración anestésica tridente de la lupia.

## UÑA ENCARNADA

Las uñas, histológicamente, son láminas duras, compuestas por células queratinizadas en capas. Tienen un extremo anterior libre, una parte adherente por su cara interna y una raíz implantada en un repliegue de la piel, llamada matriz de la uña.

Se llama *uña encarnada* u *ontocriptosis* (fig. 2-4) a la inflamación dolorosa de la piel en la parte lateral del lecho ungueal, con formación de fungosidades y supuraciones. Se puede presentar en forma unilateral o bilateral en el hallux o primer dedo, por compresión del calzado, anomalías congénitas o traumatismos.

Requiere tratamiento quirúrgico. La operación radical incluye la resección parcial o total de la uña con su lecho y matriz.

### Instrumental y materiales

En la mesa, además de la caja de cirugía menor se debe contar con:

- 1 Espátula de Freer.
- 1 Legra curva de Finochietto.
- 1 Lámina de goma o manguito hemostático.
- 1 Gasa furacinada o vaselinada.
- 1 Venda de gasa.

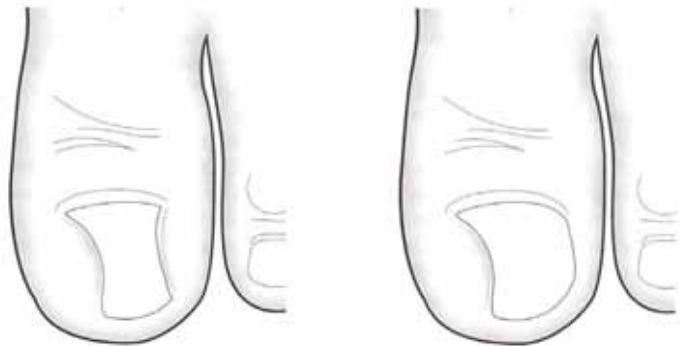

Fig. 2-4. Uñas encarnadas.

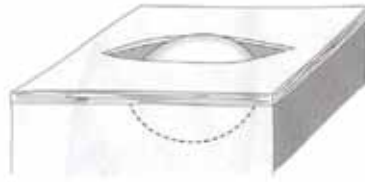


Fig. 2-3. Incisión en losange.

### Técnica quirúrgica

**Posición del paciente:** se ubica en decúbito dorsal con la pierna del lado a tratar flexionada y apoyada sobre la planta del pie.

**Preparación previa del paciente:** en caso de infección en la zona lesionada, el paciente debe efectuar baños antisépticos.

**Antisepsia:** el embrocado con alcohol yodado o yodopovidona solución se extiende desde la mitad de la pierna hasta las extremidades de los dedos, teniendo especial cuidado con los espacios interdigitales; el instrumentador embebe la parte media de una gasa chica en antiséptico y la toma por

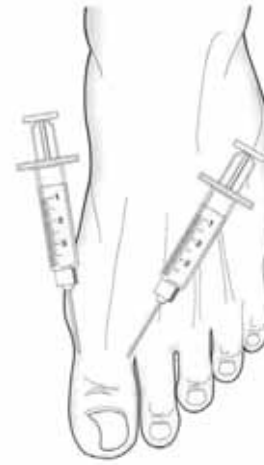

Fig. 2-5. Anestesia infiltrativa.

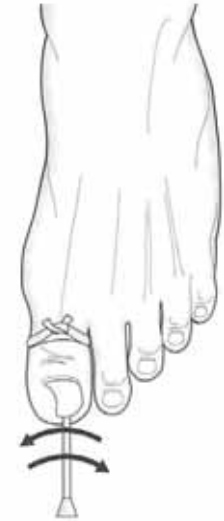

Fig. 2-6. Movilización de la uña.

sus extremos sosteniendo el pie, lo que permite completar la antisepsia.

**Colocación de campos:** se despliegan 2 campos podálicos sobre el miembro inferior sano, 2 campos chicos en forma de barbero a la altura del tobillo y un campo grande cefálico, fijados con pinzas Backhaus.

**Anestesia:** en la infiltración local troncular se emplea clorhidrato de lidocaína al 1 o 0,5% sin epinefrina\* (fig. 2-5). El instrumentador debe preparar una jeringa de 10 ml. con una aguja 1/8 para el habón inicial y una aguja 3/8 para infiltrar los planos profundos.

**Desarrollo:** en la raíz del dedo se coloca una lazada de goma a modo de manguito hemostático. Con una sonda acanalada o una espátula de Freer, introducida por debajo de la uña, se intenta movilizarla (fig. 2-6); se toma la uña con una pinza

Kocher y se desprende con movimientos laterales.

Tras efectuar la antisepsia del lecho, los ángulos de la matriz y los surcos laterales se resecan con bisturí N° 3 y el tejido de granulación circundante y los restos de los ángulos posteriores se retiran con una cureta delicada. El éxito de la cirugía depende de la extirpación completa.

Si la resección fue parcial, se pueden colocar dos puntos de nailon monofilamento 3-0 con aguja 1/8 de círculo de 19 o 24 mm (fig. 2-7).

Luego, se procede a la curación: sin retirar el manguito se cubre el lecho ungueal con una gasa vaselinada o furacinada y gasas chicas en forma compresiva, se retira la lazada de goma y se venda el pie, durante cinco días.

### BIOPSIA

Biopsia es la obtención quirúrgica de un tejido o células vivas para exámenes (ma-

\* En general, se considera que en regiones con circulación terminal no se debe utilizar líquido anestésico con epinefrina o adrenalina porque puede provocar necrosis vascular.

croscópico y microscópico) con fines diagnósticos.

### Métodos de obtención

Existen múltiples métodos de obtención de una biopsia:

- **Por incisión:** se realiza la extirpación de un fragmento de la lesión (patología mamaria).
- **Por escisión:** se reseca la totalidad del tejido glandular afectado con un margen de tejido normal.
- **Por punción:** con aguja fina se extrae líquido de una colección (en tórax o cavidad abdominal) o material de una lesión sólida (nódulos tiroideos, adenomegalia, etc.) para el examen citológico. Con agujas especiales tipo Tru-cut® o Vim-Silverman se efectúan biopsias de tumores para el examen histopatológico.
- **Por curetaje:** se obtiene material a través del raspado de la pared de la cavidad enferma (legrados uterinos).
- **Por análisis directo de material:** se realizan exámenes de orina, materia fecal, esputos, etcétera.

La biopsia es el *único método seguro* que ofrece la certificación diagnóstica de la lesión en estudio y es imprescindible realizarla antes de instituir cualquier forma de tratamiento.

### Biopsia de ganglio

Los ganglios son órganos de tejido linfático correspondientes al sistema inmunitario, ubicados en los trayectos de los vasos linfáticos; sirven como primera barrera de defensa. Suelen ser asiento de enfermedades infecciosas (tuberculosis), inflamatorias (adenitis) o pueden ser invadidos por células neoplásicas (metástasis ganglionares).

La biopsia de ganglio con frecuencia se realiza en el cuello, la región inguinal y/o supraclavicular; ya sea como única operación o como complemento de una cirugía.

Como *única operación*, implica la exéresis quirúrgica de un ganglio linfático para su

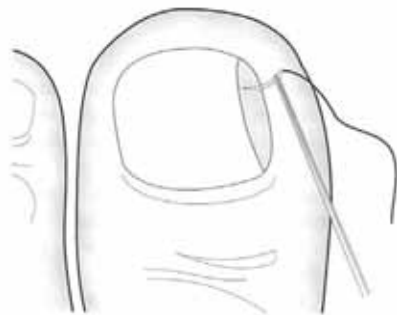


Fig. 2-7. Resección parcial y sutura del surco lateral.

estudio diagnóstico. Como complemento de una cirugía, incluye la exéresis de un grupo ganglionar en relación con el órgano extirpado. A esto se denomina vaciamiento ganglionar y se asocia a las cirugías con diagnóstico de patología tumoral maligna (tumorectomía de mama más vaciamiento ganglionar axilar).

### Preparación y envío de muestras

El instrumentador circulante es responsable de las biopsias extraídas en el procedimiento quirúrgico. Debe acondicionarlas según las normativas para su estudio específico y entregarlas con su orden y su rótulo adhesivo, en el cual detallará en forma clara los siguientes datos:

- Nombre y apellido del paciente.
- Número de la historia clínica.
- Fecha de realización de la cirugía o del examen.
- Obra social a la que pertenece.
- Número de habitación o de cama.
- Nombre del cirujano.
- Nombre del material enviado. Si son varias muestras se deben numerar y especificar en la orden respectiva.

Las biopsias por congelación sin líquido fijador (en seco) se transportan en forma in-

mediata; el cirujano queda a la espera del resultado para determinar la estrategia a seguir.

Las biopsias diferidas con líquido fijador (formol al 10% es el más utilizado) se remiten sin urgencia al Centro de Anatomía patológica.

En el caso de biopsia de mama se envía una muestra, envuelta en papel aluminio y conservada en un pote con hielo seco, para receptores hormonales.

Según el diagnóstico presuntivo, las biopsias se dirigen a diferentes servicios. Los más habituales son:

- Anatomía patológica.
- Citología exfoliativa.
- Laboratorio.

### Anatomía patológica

El inicio del examen anatomopatológico es el análisis macroscópico y microscópico de los especímenes quirúrgicos. Los proce-

dimientos vinculados al manejo inicial del material son críticos para obtener un rendimiento diagnóstico óptimo.

La situación ideal es que el laboratorio de Anatomía patológica esté cerca del quirófano, de manera que el material se envíe y reciba en el menor lapso posible (fig. 2-8). La mayor parte de las biopsias se colocan en fijador en el acto. Para rotular se debe utilizar un lápiz, ya que las tintas (marcador, bolígrafo, etc.) se borran con el alcohol y el xilol del procesamiento.

El explosivo desarrollo de las tecnologías diagnósticas modernas ha modificado los sistemas de fijación tisular y la información que éstos pueden brindar.

Un breve resumen de ellas abarca: cultivos bacterianos, micóticos y virales; microscopía electrónica, histoquímica, receptores hormonales, citometría de flujo, inmunohistoquímica, cinética celular, estudios metabólicos, citogenéticos y de biología molecular y cultivos tisulares, entre otros.




Fig. 2-8. Laboratorio de Neuropatología. Instituto Neurológico "Raúl Carrea" (FLENI).



En síntesis, la situación ideal es comunicarse antes de la cirugía con el laboratorio de patología, a fin de optimizar el rendimiento diagnóstico del material, elegir los fijadores y el procesamiento ideal para cada situación.

La tarea de rotulación y el manejo inicial son críticos, dado que una equivocación puede inutilizar todo el proceso diagnóstico subsiguiente y generar graves errores con implicancias legales.

### Citología exfoliativa

Este servicio realiza exámenes celulares de secreciones (vaginales), exudados o lavados de tejidos (gástricos), entre otros, con fines diagnósticos. Es fundamental que las muestras estén en perfecto estado.

### Materiales ginecológicos

- Los materiales ginecológicos: cervicovaginales, vaginales, escobillados endometriales, secreción anormal del pezón, etc., se colocan en un portaobjetos y se rocían con fijador celular. Ante la carencia de este medio, se sumergen en alcohol 96° controlando que cubra la totalidad del extendido.
- Las punciones con aguja fina de nódulo mamiario pueden enviarse de dos maneras:
  - a) De inmediato sin ninguna otra sustancia (situación ideal).
  - b) En caso contrario, se debe aplicar una gota de la punción en un portaobjeto y efectuar el extendido y sumergirlo en alcohol.

### Materiales no ginecológicos

- *Lavado bronquial*: este líquido se remite en un recipiente sin necesidad de que esté estéril, dentro de las primeras 12 horas. De no transportarse en este lapso, se lo debe sumergir en solución de Saccamano (fijador y conservante) para evitar la degeneración celular.

- *Escobillados bronquiales*: los extendidos se deben enviar en alcohol para su estudio.
- *Espitos*: se deben mandar a la brevedad, suelen ser muy purulentos.
- *Líquidos de derrame*: pertenecen a este grupo los líquidos pleurales, pericárdicos, peritoneales (ascitis), etc. Debido a la presencia de sangre o proteínas (fibrinógeno) en las muestras, generalmente se les agrega heparina sódica para evitar su coagulación. Deben remitirse en un lapso no mayor de 6 horas.
- *Líquido cefalorraquídeo*: se envía en un frasco estéril en forma inmediata; de lo contrario, se coloca en solución de Saccamano.
- *Impronta*: una vez obtenida la pieza se sujeta entre dos portaobjetos, se presiona suavemente hasta dejar impresa la estampa con claridad y, luego de aplicar un separador entre ellos, se sumerge en un frasco con alcohol.

Los resultados de los materiales a procesar de punciones, improntas, cepillados u otros extendidos, se logran dentro de un plazo de 3 a 5 días. El resto tarda entre 5 a 7 días.

### Laboratorio

Al laboratorio se remiten muestras quirúrgicas líquidas, semisólidas y sólidas, en forma inmediata.

### Materiales líquidos

Pueden ser: biliar, pleural, ascítico, cefalorraquídeo; lavados bronquiales y broncoalveolares; orina, exudados y trasudados. En general, estos materiales se envían para realizar dos tipos de estudios:

- *Físicoquímico*: deben colocarse en un tubo de ensayo estéril con una gota de heparina sódica, según el caso.
- *Cultivo*: la muestra se extrae y se transporta en condiciones estériles, o sea, en tubo de ensayo con tapa, también estéril. Algunas muestras requieren una gota de heparina sódica.

### Cultivos de bacterias anaerobias

Las bacterias anaerobias son las que se desarrollan en ausencia total de oxígeno. Los tipos de procesos más comunes provienen de sepsis posparto, abscesos de cerebro, pulmón, mama, hígado, apéndice, puerperio y los que se originan como consecuencia de una cirugía gastrointestinal.

Debido a que el oxígeno es altamente letal para este tipo de bacterias, el éxito en la recuperación y aislamiento de anaerobios a partir de materiales químicos, depende fundamentalmente de los métodos de recolección y traslado.

### Materiales sólidos y semisólidos

Se pueden enviar catéteres, tejidos, punción de abscesos, heridas, secreciones, escaras, cálculos, material de ortopedia, colocados en tubos o frascos estériles con tapa estéril (tipo urocultivo) al laboratorio.

### Gases en sangre

Las cirugías de alta complejidad requieren análisis especiales para controlar los parámetros del paciente, por ejemplo gases en sangre, a través del análisis de sangre arterial.

Las muestras de gases sanguíneos son muy susceptibles de error preanalítico debida a métodos inapropiados de obtención o manejo antes de su envío al laboratorio.

### Lineamientos para la obtención y toma de muestras

No es conveniente usar jeringas de plástico pues absorben oxígeno; las jeringas de vidrio son ideales.

### BIBLIOGRAFÍA

Christmann F, Ottolenghi G, Raffo J y Von Grolman G. Técnica Quirúrgica. 12ª Edición. Buenos Aires: Librería "El Ateneo" Editorial, 1981.

Robbins S, Ramzi S, Vinay K. Patología estructural y

La heparina sódica es el anticoagulante de elección, no obstante demasiada cantidad afecta la determinación de la hemoglobina y del pH. Se debe lavar la jeringa con heparina, vaciarla y de este modo tomar una muestra de dos a cuatro mililitros de sangre.

### Condiciones anaerobias

Se debe impedir el equilibrio gaseoso entre el aire y la sangre; por lo tanto se debe descartar cualquier muestra con varias burbujas de aire. La jeringa debe enviarse sellada con una tapa.

### Demora en el procesamiento

La sangre es un tejido vivo que sigue consumiendo oxígeno y produciendo dióxido de carbono, aun después de extraída y es imprescindible transportarla de inmediato al laboratorio para procesarla en los siguientes 10 minutos.

### Resultados obtenidos

- Temperatura.
- Hemoglobina.
- Determinación del pH.
- PCO<sub>2</sub>. Presión de anhídrido carbónico.
- PO<sub>2</sub>. Presión de oxígeno.

A partir de estos valores se obtienen:

- CO<sub>2</sub>H. Concentración de bicarbonato.
- TCO<sub>2</sub>. Concentración total de anhídrido carbónico.
- BE. Exceso de bases.
- SBE. Exceso de bases estándar.
- SAT. Saturación de oxígeno.
- SBC. Cantidad de bicarbonato en moles.

funcional. 5ª Edición. España: McGraw-Hill-Interamericana, 1996.

Shapiro B, Harrison R, Cane R y Kozlowsky-Templi R. Consideraciones tecnológicas en la medición de los

- gases sanguíneos. En Manejo clínico de los gases en sangre. 4ª Edición, 2ª reimpresión. Buenos Aires: Editorial Médica Panamericana. 1992:221-279.
- Viaggio J. Cirugía para residentes. 1ª Edición. Buenos Aires: Librería Akadia, 1989.
- Washington J y Henry J. Microbiología biológica. En Henry J. Diagnóstico y tratamiento clínicos para el laboratorio, 9ª Edición. Barcelona: Masson-Salvat-Medicina. 1993:1053-1348.

## AUTOEVALUACIÓN

### *Preguntas orientadoras para el estudio.*

1. Nombre una complicación que trae el uso de clorhidrato de lidocaína con epinefrina en regiones terminales.
2. Detalle el rotulado de las biopsias.
3. ¿Cómo se realiza y a dónde se envía una impronta?
4. ¿Cómo se mandan las biopsias diferidas?
5. ¿Cómo se prepara y transporta una biopsia por congelación?
6. ¿Cómo se envía una muestra para cultivo?
7. En algunas ocasiones las muestras remitidas a Citología exfoliativa o a Laboratorio requieren una sustancia anticoagulante. Nombre la más conocida. ¿Por qué debe colocarse?

# Abdomen

Mónica G. Broto y Stella M. Delor



Se denomina abdomen a la porción del cuerpo comprendida entre el tórax y la pelvis. Está conformado por una estructura de *contención o continente*, que son las paredes abdominales y un *contenido* llamado *cavidad abdominal o esplácnica*, que aloja a la mayor parte del aparato digestivo y genitourinario.

## PAREDES ABDOMINALES

Las paredes abdominales constituidas por estructuras osteo-músculo-aponeuróticas limitan la cavidad abdominal. Se distinguen:

### Pared anterolateral

Comprende los músculos rectos anteriores y los músculos anchos del abdomen.

### Pared superior

Corresponde al músculo diafragma, tabique musculoaponeurótico que separa la cavidad abdominal del tórax y el mediastino.

### Pared posterior

Está formada por la columna lumbar y los músculos de la región lumbar dispues-

tos de la superficie a la profundidad en 3 planos:

- **Superficial:** compuesto por las fibras inferiores del músculo dorsal ancho y su aponeurosis lumbar.
- **Medio:** integrado por el músculo serrato posteroinferior.
- **Profundo:** constituido por los músculos espinales.

### Pared inferior

No está anatómicamente definida, debido a que las vísceras abdominales (intestino delgado) invaden la cavidad pelviana transformándola en la *región abdominopelviana*, cuyo límite inferior está representado fundamentalmente por los músculos elevadores del ano y las formaciones del periné.

## Músculos de la pared anterolateral del abdomen

La pared anterolateral es la región limitada, *arriba* por los rebordes costales y la apófisis (apéndice) xifoides y *abajo* por las crestas ilíacas, los ligamentos inguinales (arcadas inguinales), el tubérculo (espina) del pubis y el borde superior de la sínfisis del pubis. *Lateralmente* la pared se continúa

sin límite de demarcación con la pared de la región lumbar.

El complejo musculoaponeurótico cumple funciones muy importantes:

- Tomando como punto fijo la pelvis, son músculos flexores del tronco.
- Tomando como punto fijo el tórax, elevan la pelvis y los miembros inferiores.
- Participan como músculos accesorios de la respiración, son espiradores y se relajan durante la inspiración.
- Protegen las vísceras contenidas en la cavidad abdominal.
- Disminuyen los diámetros anterosuperior y transversal del abdomen durante la contracción muscular.
- Aumentan la presión intraabdominal y favorecen la micción, la defecación, el parto y los vómitos.

Las estructuras principales de la pared abdominal son los músculos, sus vainas aponeuróticas, las fascias, los nervios, las arterias y las venas. Entre los primeros están: el músculo *recto mayor (anterior)*, el músculo *piramidal* y los 3 músculos anchos: *oblicuo externo (mayor)*, *oblicuo interno (menor)* y *transverso del abdomen*, dispuestos en este orden de superficie a profundidad.

### Músculo recto mayor (anterior) del abdomen

Es un músculo acintado que se extiende a ambos lados de la línea alba (línea media o línea blanca) desde el tórax al pubis (fig. 3-1).

Su extremo superior se inserta a través de 3 lengüetas: la *lateral* (externa) y más ancha se fija en el borde inferior del 5º cartilago costal, la *media* en el borde inferior del 6º cartilago costal y la *medial* (interna) se inserta en el borde inferior del 7º cartilago costal y llega al apéndice xifoides.

### Músculo piramidal del abdomen

Es un músculo pequeño, delgado, aplastado e inconstante. Se ubica por delante de la parte inferior del músculo recto mayor del abdomen (fig. 3-1). Su extremo superior se

inserta en la cara lateral de la línea media y su extremo inferior entre la espina y la sínfisis del pubis.

### Músculo oblicuo externo (mayor) del abdomen

Es el músculo más superficial de la pared anterolateral del abdomen (fig. 3-1). Se origina en la cara lateral externa y en el borde inferior de la 7 u 8 últimas costillas. Sus fibras se dirigen en forma de abanico hacia delante, hacia abajo y medialmente. Presenta las siguientes inserciones terminales:

- **Adelante:** por intermedio de una lámina aponeurótica se fija en el borde lateral de la lámina anterior de la vaina del recto mayor del abdomen. En la parte mediana se entrecruza con las fibras aponeuróticas del lado opuesto que contribuyen en la formación de la *línea media o blanca*.
- **Abajo:** mediante fibras tendinosas y carnosas se inserta en la mitad anterior de la cresta ilíaca y en la espina del pubis. A este nivel forma los tres *pilares del conducto inguinal*: lateral (externo), medial (interno) y posterior o ligamento reflejo (de Colles).
- **Por fuera del pubis:** las fibras del músculo oblicuo mayor del abdomen constituyen una cintilla fibrosa, denominada *arcada inguinal*, que se extiende desde la espina ilíaca anterosuperior a la espina del pubis.

### Músculo oblicuo interno (menor) del abdomen

Se ubica por debajo del anterior y ocupa el espacio iliocostal (fig. 3-1). Sus fibras salen de la porción lateral de las apófisis espinosas de las últimas vértebras lumbares, la fascia lumbodorsal, la arcada inguinal, la cresta ilíaca y la espina ilíaca anterosuperior. Los fascículos *superiores* se dirigen hacia arriba y se insertan por medio de una aponeurosis en las costillas inferiores y el apéndice xifoides, los fascículos *medios* llegan a la línea media y los *inferiores* que

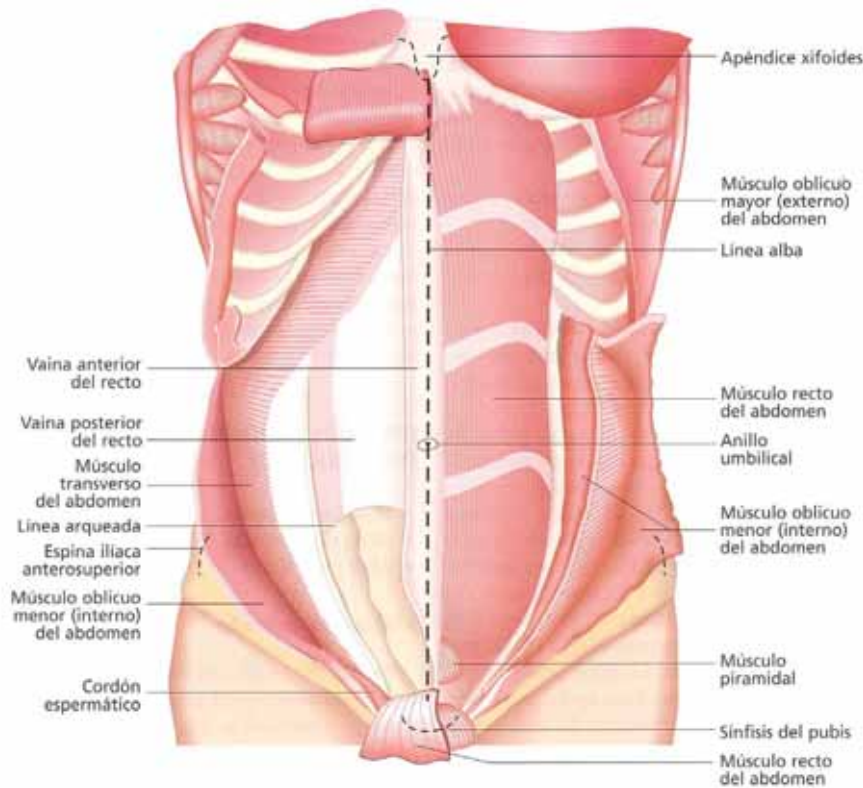


Fig. 3-1. Esquema de los músculos de la pared anterolateral del abdomen y principales reparos anatómicos.

salen de la arcada inguinal se unen con las fibras del músculo transverso del abdomen y componen el complejo oblicuo menor transverso que se inserta en la espina del pubis.

#### Músculo transverso del abdomen

Situado por debajo de los precedentes (fig. 3-1), se origina *arriba* en la superficie interna de los cartílagos costales de las 6 últimas costillas, *atrás* en las apófisis transver-

sa de la 12ª vértebra torácica, las 5 lumbares y en el labio externo de la cresta iliaca y *abajo* en la porción lateral de la arcada inguinal.

Sus fibras extendidas en sentido transversal hacia la región anterior, se continúan con la aponeurosis anterior del transverso y forman la *lámina posterior* de la vaina de los rectos anteriores. El cuarto inferior pasa por delante del recto y compone la *lámina anterior* de la vaina de los rectos anteriores.

#### Aponeurosis del abdomen

Son láminas conjuntivas que envuelven las dos caras de los diferentes músculos anchos.

- *Fascia toracolumbar*: es la aponeurosis posterior del músculo oblicuo mayor del abdomen.
- *Aponeurosis anterior del músculo oblicuo mayor del abdomen*.
- *Aponeurosis del músculo oblicuo menor del abdomen*: tapiza por delante y por detrás este músculo.
- *Aponeurosis profunda del músculo transverso*: se denomina *fascia transversalis*, sus fibras tienen mayor grosor en la arcada inguinal.
- *Vaina del músculo recto mayor del abdomen* (fig. 3-1): es una envoltura fibromuscular integrada por las *láminas anterior y posterior*, dispuestas en forma diferente con respecto a la línea arqueada (arcada de Douglas). Por arriba, la vaina *anterior* está constituida por la aponeurosis del músculo oblicuo mayor y el desdoblamiento de la aponeurosis del oblicuo menor del abdomen. La vaina *posterior* está formada por la otra hoja aponeurótica del músculo oblicuo menor y la aponeurosis del músculo transverso. Por debajo de la línea arqueada\* (fig. 3-1) la vaina *anterior* está integrada por las 3 aponeurosis que pasan por delante de los músculos rectos y la vaina *posterior* por la fascia transversalis y el peritoneo parietal. El entrecruzamiento de las fibras de las vainas anterior y posterior del músculo recto mayor determina la *línea media*.

#### Vascularización e inervación de la pared abdominal

La *irrigación sanguínea* proviene de 3 orígenes arteriales: de las 6 últimas arterias intercostales para la parte superior, de las arterias lumbares para la parte posterior y de

la arteria epigástrica inferior, que se anastomosa con la arteria mamaria interna, para el músculo recto anterior del abdomen.

El *drenaje venoso* acompaña a la irrigación arterial.

Los *linfáticos* de la mitad superior del abdomen drenan en los ganglios axilares y los de la mitad inferior se dirigen a los ganglios inguinales y los ganglios ilíacos.

La *inervación* emana de los 6 últimos nervios intercostales y los nervios iliohipogástrico (abdominogenital mayor) e ilioinguinal (abdominogenital menor), procedentes del plexo lumbar.

#### DIVISIÓN TOPOGRÁFICA DEL ABDOMEN

El abdomen topográficamente se divide en:

- Abdomen cerrado.
- Abdomen abierto.

#### Abdomen cerrado

Se denomina así a la división topográfica que se establece en la pared abdominal anterior y determina la existencia de 9 espacios o zonas (fig. 3-2). Permite conocer con mayor precisión qué órganos de la cavidad abdominal se proyectan sobre cada zona y es una importante ayuda en el examen físico del paciente. Por ello, se requiere el trazado de líneas imaginarias:

- Dos líneas horizontales, una superior que pasa por las extremidades de la 10ª costilla y otra inferior a nivel de las crestas ilíacas.
  - Dos líneas verticales proyectadas en el punto medio de la arcada inguinal, a ambos lados de la línea media, que responden casi exactamente a las medio claviculares.
- Dentro de las regiones conformadas se localizan los siguientes órganos:
- **Hipocondrio derecho**: el lóbulo derecho del hígado, la vesícula biliar, la vía biliar, el ángulo cólico derecho y la porción derecha del colon transverso.

\* Se denomina línea arqueada al pasaje de las 3 láminas aponeuróticas por delante del músculo recto mayor.

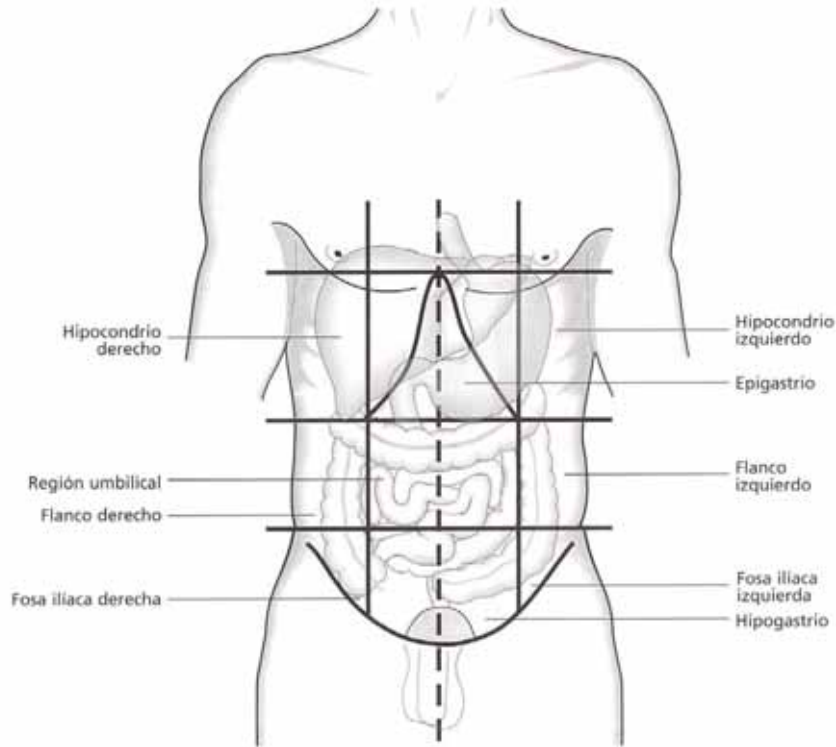


Fig. 3-2. Abdomen cerrado. Se observan las líneas imaginarias que delimitan las 9 regiones y los órganos proyectados en ellas.

- **Hipocondrio izquierdo:** parte del lóbulo izquierdo del hígado, el fondo gástrico, parte del cuerpo y la cola del páncreas, la porción izquierda del colon transverso, el ángulo cólico izquierdo y el bazo.
- **Epigastrio:** el lóbulo izquierdo del hígado, la vía biliar extrahepática (colédoco distal), el cuerpo y el antro gástrico, parte del duodeno, la cabeza y parte del cuerpo del páncreas y la porción media del colon transverso.
- **Región umbilical:** el intestino delgado y una parte del duodeno.
- **Flanco derecho:** parte del colon ascendente.
- **Flanco izquierdo:** parte del colon descendente.
- **Fosa iliaca derecha:** el ciego, el apéndice y la porción inferior del colon ascendente.
- **Fosa iliaca izquierda:** la porción inferior del colon descendente y la porción superior del colon sigmoide.
- **Hipogastrio:** la porción inferior del colon sigmoide y el recto.

#### Abdomen abierto

Se refiere a la división que determina el mesocolon transverso dentro de la cavidad

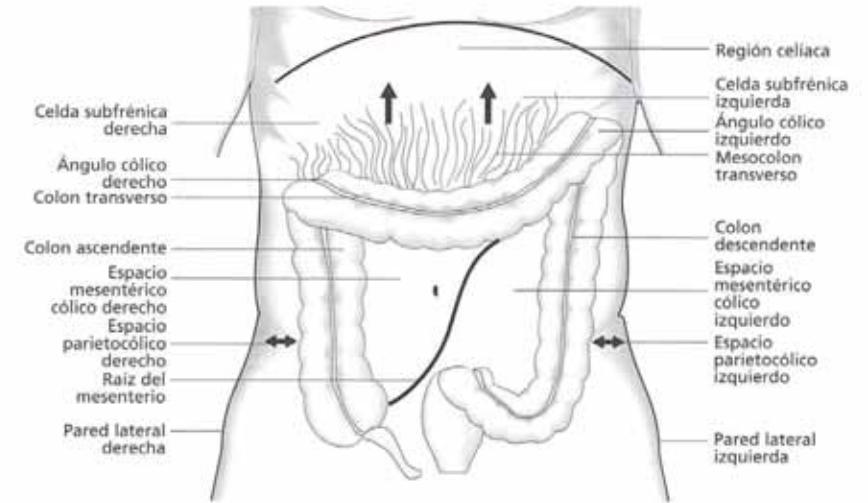


Fig. 3-3. Abdomen abierto. La raíz del mesocolon transverso divide la cavidad abdominal en dos compartimientos: supramesocolónico e inframesocolónico.

abdominal en 2 grandes compartimientos: supramesocolónico e inframesocolónico. Tiene radical importancia, ya que posibilita obtener un conocimiento de la disposición general dentro de la cavidad (fig. 3-3).

El compartimiento *supramesocolónico* corresponde al territorio irrigado por el tronco celiaco (estómago, duodeno, hígado, vesícula, vía biliar, páncreas y bazo). Comprende 3 regiones o celdas:

- Celiaca.
- Subfrénica derecha.
- Subfrénica izquierda.

El compartimiento *inframesocolónico* se encuentra subdividido por el mesocolon sigmoide en una porción abdominal y una porción pelviana.

La porción abdominal responde al territorio irrigado por la arteria mesentérica superior (intestino delgado, apéndice y colon derecho) y la arteria mesentérica inferior (colon izquierdo). Comprende 4 espacios deter-

minados por la inserción de la raíz del mesenterio, los pedículos vasculares, el colon derecho e izquierdo y la fascia de coalescencia posterior (fascia de Toldd):

- Espacio mesentérico cólico izquierdo.
- Espacio mesentérico cólico derecho.
- Surco paracólico (canal parietocólico) derecho.
- Surco paracólico (canal parietocólico) izquierdo.

La porción pelviana está ocupada atrás por el recto y adelante por el aparato urogenital.

#### INCISIONES ABDOMINALES

Las laparotomías son las incisiones que se realizan sobre la pared abdominal y permiten el acceso a la cavidad y su contenido (cuadro 3-1). Se efectúan de modo que puedan ampliarse ante una patología inesperada o cuando el campo resulte insuficiente.

**Cuadro 3-1. Incisiones y patologías más frecuentes**

Subcostal derecha (Kocher)	Cirugías hepáticas y de las vías biliares
Subcostal izquierda	Gastrectomías, esplenectomías
Subcostal bilateral	Trasplante hepático, hepatectomías, derivaciones portosistémicas, pancreatectomías, gastrectomías
Mediana supraumbilical	Cirugías de las vías biliares, gástricas, duodenales, pancreáticas y esplénicas
Mediana infraumbilical	Cirugías ginecológicas, urológicas, de colon y recto
Mediana suprainfraumbilical	Cirugía de urgencia: laparotomía exploradora, Cirugías de colon, intestino delgado, estómago, duodeno, páncreas y bazo
Paramediana pararectal interna	Colecistectomía
Paramediana transectal	Colecistectomía
Paramediana pararectal externa Infraumbilical: Jalaguier	Apendicectomía
Transversal derecha	Cirugías de las vías biliares
Rockey Davis	Apendicectomía
McBurney	Apendicectomía
Inguinal derecha e izquierda	Hernioplastia
Pfannenstiel	Cirugías ginecológicas y urológicas

Las áreas previamente infectadas (fistulas) y una probable colostomía o ileostomía, pueden modificar la vía de abordaje con el propósito de no interferir una cirugía posterior. Estas razones y los factores mencionados a continuación, se tienen presentes en la elección de la incisión adecuada:

- Patología a tratar.
- Hábito del paciente (longilíneo, obeso).
- Incisiones anteriores.
- Factores estéticos.
- Prácticas habituales.

### Clasificación

Las incisiones se pueden clasificar según su dirección, situación, relación con el peritoneo y el modo de atravesar la pared.

### Según su dirección

- Verticales.
- Transversas: horizontales, oblicuas, curvas.
- Mixtas.

### Según su situación

- Anteriores: mediana, paramediana pararectal interna, paramediana pararectal externa, paramediana transectal.
- Posteriores o posterolaterales.
- Toracolaparotomías.

### Según su relación con el peritoneo parietal

- Intraperitoneales: habitualmente las patologías abordadas a través de la pared anterior requieren la apertura del peritoneo.
- Extraperitoneales: en las cirugías urológicas con frecuencia se emplean estas vías de acceso; en ellas el peritoneo se reclina.

### Según el modo de atravesar la pared

- Laparotomías simples: los planos musculares y aponeuróticos se seccionan en

igual sentido y dirección que la piel. Responden a estas características las incisiones medianas.

- Laparotomías complejas: los diversos planos musculares se inciden en distintas direcciones; se tienen en cuenta su integridad y su función. Anatómicamente son más correctas aunque su abordaje presenta mayor dificultad. Corresponden a este grupo la incisión de McBurney y la incisión transversal subcostal.

### Incisiones medianas

Se designan así a las vías de abordaje que atraviesan la pared abdominal por la línea media. Son incisiones simples, no se divide ningún músculo, vaso o nervio importante. Su ejecución demanda poco tiempo, permiten un buen campo operatorio y, en general, tienen buena cicatrización.

Las incisiones medianas pueden ser supraumbilicales, infraumbilicales o ambas combinadas. En el primer caso se extienden desde el apéndice xifoides al ombligo, en el segundo por debajo de éste hasta la sínfisis del pubis y el tercero corresponde a las incisiones xifoumbilicales, proyectadas por el lado izquierdo del ombligo (fig. 3-4).

### Incisiones medianas supraumbilicales

**Posición del paciente:** se ubica en decúbito dorsal. En determinadas intervenciones la mesa de operaciones se inclina en Trendelenburg invertido y se eleva el plano dorsolumbar, para facilitar la exposición del campo operatorio.

**Posición del equipo quirúrgico:** generalmente el cirujano y el instrumentador se colocan del lado derecho y los ayudantes al frente, el primero del lado podálico y el segundo del lado cefálico.

**Anestesia:** depende de la patología a tratar.

**Preparación del campo operatorio:** el paciente debe estar rasurado. Se realiza un lavado previo con yodopovidona jabonosa y se seca con compresas estériles.

**Antisepsia:** se efectúa con yodopovidona solución desde la línea bimamilar hasta el pubis y de un flanco a otro.

**Colocación de campos:** el orden de los campos depende de la "escuela quirúrgica". Se pueden utilizar 2 campos chicos laterales, paralelos a la línea media; 2 campos grandes podálicos y 1 campo grande cefálico fijados con pinzas Backhaus.

**Apertura:** efectuada la incisión cutánea con electrocauterio se incide el tejido celular y se controla la hemostasia de los vasos sangrantes. El campo operatorio se expone en forma adecuada con separadores Farabeuf angostos o anchos.

Resulta práctico liberar la vaina del recto aproximadamente 2,5 cm a ambos lados de la línea media hasta visualizar el borde interno de los músculos rectos anteriores. Esta acción facilitará el posterior cierre de la pared. A continuación, se secciona la línea media con bisturí observando el plano subyacente, que está constituido por la grasa preperitoneal y el peritoneo, cuya apertura se puede realizar de 2 maneras:

a) **Forma clásica:** con 2 pinzas Kocher rectas se tracciona la serosa hacia el cenit, se efectúa un ojal con bisturí y tras recolocar las pinzas hemostáticas se sigue abriendo con tijera Metzenbaum curva hacia arriba y electrocauterio hacia abajo (fig. 3-5). El cirujano puede encontrarse con el ligamento redondo; en él se aplican 2 pinzas Kocher fuertes, se transeca con tijera y en cada extremo se coloca una ligadura al aire y/o por transfixión de lino 40 con aguja redonda 1/2 círculo mediana de 25 mm o de material absorbible 0.

b) **Apertura lateral:** una vez abierta la línea media, se toma y tracciona el colgajo derecho con 3 pinzas Kocher y con tijera Metzenbaum curva se divulsiona el peritoneo hasta sobrepasar el ligamento redondo; esta separación varía en extensión dependiendo de las características del paciente. De esta manera, se realiza la apertura a la derecha del ligamento redondo en el tercio inferior de la incisión (fig. 3-6).

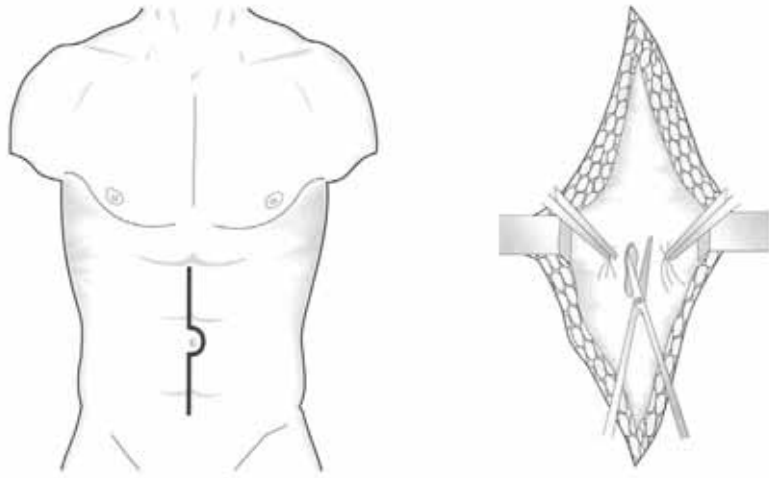


Fig. 3-4. Incisión mediana supraumbilical.

Fig. 3-5. Apertura clásica del peritoneo.

Las incisiones medianas supraumbilicales pueden ampliarse resecaando el apéndice xifoides. Esta acción es eficaz en las cirugías del abdomen superior (hígado, estómago y esófago), puesto que se extiende el campo operatorio en 3 o 4 cm. El apéndice xifoides tomado con una pinza Kocher fuerte, se diseca con electrocauterio, se secciona con una cizalla o costótomo y sus bordes se regularizan con una gubia.

**Cierre:** hay diferentes tendencias en el cierre de las laparotomías: sutura monoplasano y en 2 planos.

a) **Cierre monoplasano:** habiendo reclinado el tejido celular con separadores Farabeuf anchos o angostos, los extremos y colgajos del peritoneo y la aponeurosis se toman con pinzas Kocher y se traccionan hacia el cenit. Estas maniobras permiten comenzar el cierre monoplasano con una sutura continua de polipropileno 1 (fig. 3-7A, 3-7B y 3-7C). También se puede utilizar poliglactina 910 o ácido poliglicólico 1.

b) **Cierre en dos planos:** con 4 pinzas Kocher se toma el peritoneo y se cierra con una sutura continua de material absorbible 0 o 1. Otra opción es emplear una sutura continua simple o doble de catgut crómico 0 o 1 con aguja redonda  $\frac{1}{2}$  círculo media de 35 mm. En un segundo plano se afronta la aponeurosis con una sutura continua de material absorbible o no absorbible calibre 1 (fig. 3-8).

Al finalizar el cierre de la laparotomía, es fundamental efectuar el lavado del tejido celular subcutáneo con solución fisiológica tibbia y el control de la hemostasia con electrocauterio. El tejido celular puede cerrarse o no, en caso de hacerlo, se aproxima la fascia de Scarpa con puntos separados de catgut simple 2-0 con aguja redonda  $\frac{1}{2}$  círculo mediana de 30 o 35 mm o de sutura absorbible 2-0.

Por último, se cierra la piel con puntos separados o una sutura continua de nailon monofilamento 3-0 o de lino 100 con aguja recta lanceolada. El instrumentador realiza la curación plana.

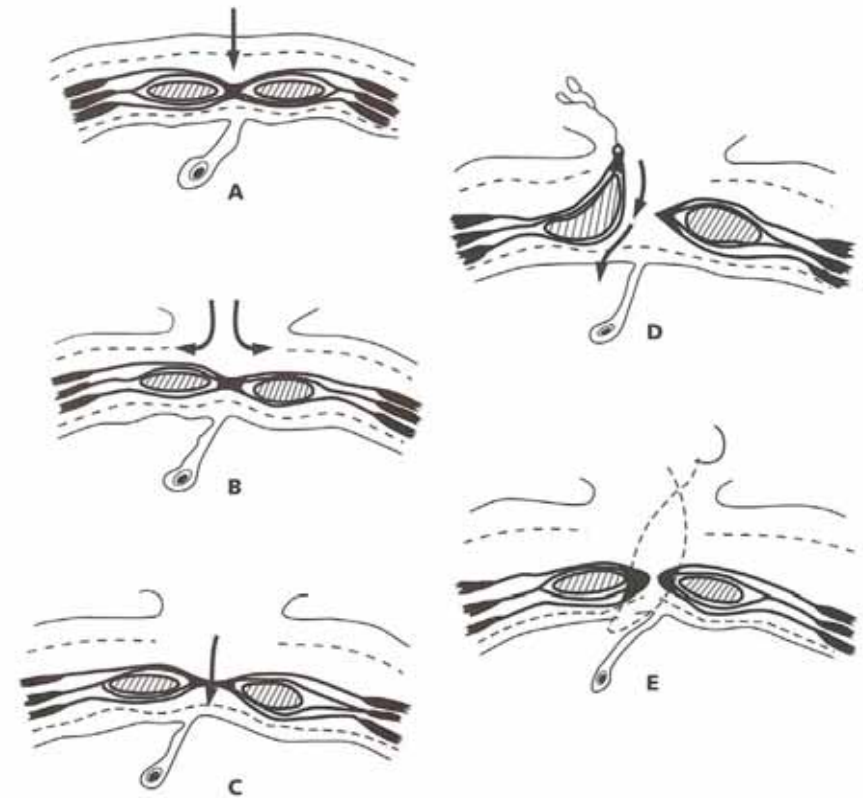
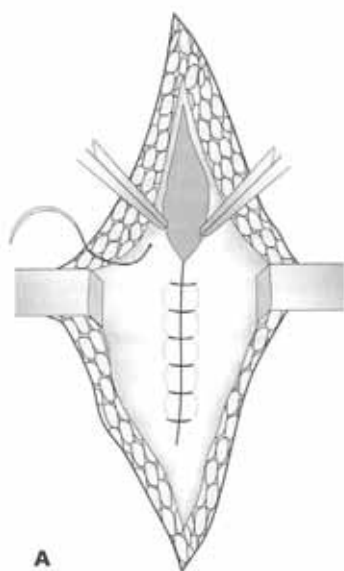


Fig. 3-6. Apertura lateral del peritoneo. **A.** Incisión de la piel. **B.** Disección amplia del tejido celular hasta visualizar el borde anterior de ambos músculos rectos a través de la hoja anterior de la vaina. **C.** Incisión de la aponeurosis a través de la línea media hasta el plano preperitoneal. **D.** Toma del colgajo derecho de la aponeurosis y divulsión del peritoneo hasta sobrepasar el ligamento redondo. **E.** Cierre de la laparotomía. Los puntos separados o continuos se deben pasar aproximadamente a 2 cm de la línea media a fin de incluir las dos hojas de la vaina de los rectos.

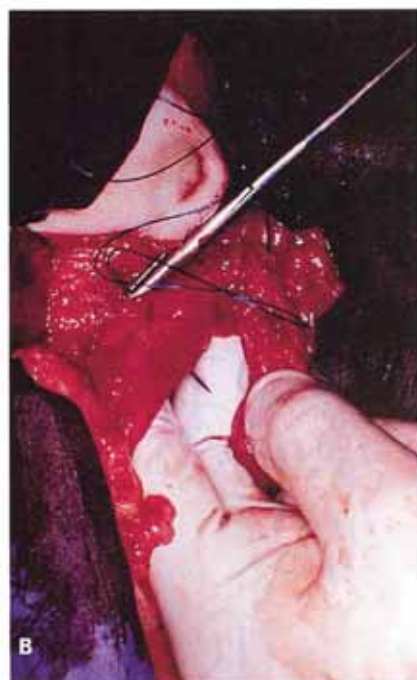Se puede argumentar que la tendencia futura es confeccionar el cierre de las laparotomías medianas supraumbilicales en forma monoplasano, por considerarse rápido, hermético y con bajos índices de eventración y/o evisceración en el posoperatorio.

#### Incisiones medianas infraumbilicales

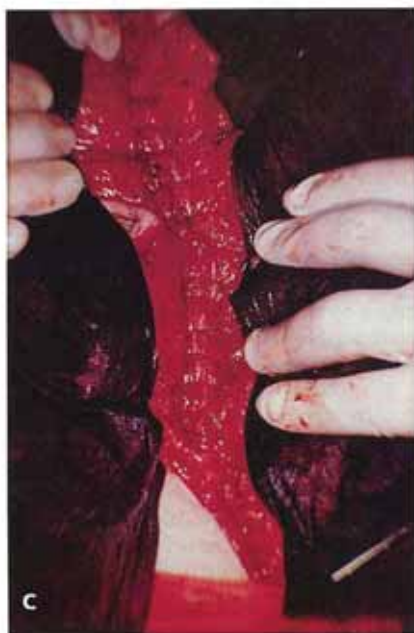**Posición del paciente:** se ubica en decúbito dorsal. La mesa de operaciones se inclina en Trendelenburg a los efectos de desplazar las asas de intestino delgado.



A

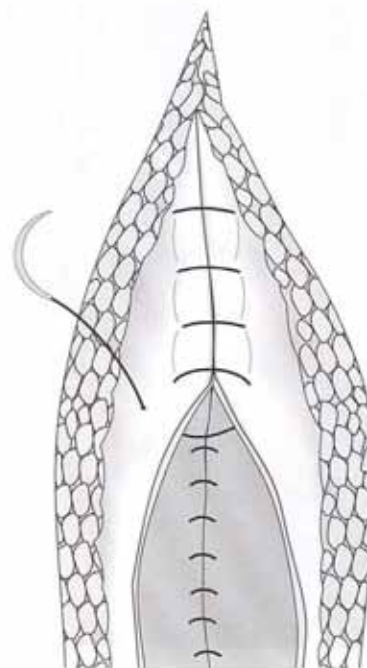


B



C

**Fig. 3-7.** Cierre monopiano de una incisión mediana. **A.** Comienzo del cierre desde el extremo inferior. **B.** Inicio del cierre en dirección contraria. **C.** Síntesis finalizada.



**Fig. 3-8.** Cierre en dos planos de una incisión mediana.

**Posición del equipo quirúrgico:** depende de la patología. El cirujano y el instrumentador pueden colocarse del lado izquierdo y los ayudantes al frente, el primero del lado cefálico y el segundo del lado podálico.

Cuando el paciente está en posición de litotomía (cirugías de colon izquierdo y recto), el segundo ayudante se ubica entre las piernas del paciente.

**Anestesia:** general o bloqueo.

**Preparación previa:** se efectúa el lavado previo del campo operatorio con yodopovidona jabonosa y se seca con compresas estériles.

En general, los abordajes a través de incisiones medianas infraumbilicales demandan colocar al paciente una sonda vesical para evacuar la vejiga y controlar la diuresis. Los elementos necesarios serán provistos por el instrumentador circulante.

**Antisepsia:** el embrocado con yodopovidona solución se extiende desde la línea bimamilar hasta el tercio superior de los muslos, de la línea axilar posterior de un lado a la línea axilar posterior del lado opuesto y finaliza en la zona genital.

**Colocación de campos:** se utiliza 1 campo chico genital, 2 campos chicos laterales, 2 campos grandes podálicos y 1 campo grande cefálico, fijados con pinzas Backhaus.

Cuando el paciente está en posición de litotomía se coloca 1 campo grande debajo del sacro, 2 piernerías o campos grandes en cada miembro inferior sostenidos con pinzas Doyen de segundo campo, 2 campos grandes laterales, 1 campo grande cefálico y 1 campo chico provisoriamente sobre la zona genital, fijados con pinzas Backhaus de primer campo.

**Apertura:** con bisturí Nº 4 se incide la piel y con electrocauterio se secciona el tejido celular subcutáneo controlando la hemostasia. Luego, se reclina el tejido graso con separadores Farabeuf angostos o anchos y se abre la línea media. El peritoneo se toma con pinzas Kocher y previo ojal con bisturí se continúa abriendo con tijera Metzenbaum o electrocauterio.

**Cierre:** la síntesis de las incisiones medianas infraumbilicales puede ser monopiano o por planos.

**a) Cierre monopiano:** consiste en una sutura continua de polipropileno 1 semejante a las incisiones medianas supraumbilicales.

**b) Cierre por planos:** tomados los bordes del peritoneo con pinzas hemostáticas fuertes, se cierra con una sutura continua de material absorbible 0 o 1. Luego se afronta el plano muscular con puntos separados de igual material y la aponeurosis con una sutura continua de polipropileno



o material absorbible 1. Al culminar, se lava la herida con solución fisiológica tibia y se verifica la hemostasia.

En las incisiones medianas infraumbilicales es opcional el cierre del tejido celular subcutáneo. La piel se aproxima con puntos separados o una sutura continua de nailon monofilamento 3-0. El instrumentador es el encargado de realizar la curación.

### Incisiones paramedianas

Son incisiones de uso infrecuente (fig. 3-9). Pueden ser supraumbilicales, infraumbilicales o combinadas. Se efectúan en la vecindad de la línea media, dentro de la zona muscular del recto anterior del abdomen; su vaina puede ser atravesada de distintas maneras. La posición del paciente y del equipo quirúrgico, preparación del campo operatorio, antisepsia y colocación de campos, no difieren con respecto a las incisiones medianas.

**Apertura:** en la incisión *paramediana pararectal interna*, se abre la vaina en sus dos hojas, anterior y posterior, a 2 cm de la línea media y se rechaza el músculo hacia fuera.

En la incisión *paramediana pararectal externa*, se secciona la vaina a 2 cm por dentro del borde externo del músculo recto del abdomen y este músculo se reclina hacia la línea media.

La incisión *paramediana transrectal* tiene idénticas indicaciones que las incisiones pararectales. Difiere en que, el tercio interno del recto se disocia en vez de reclinarlo, lo que puede ocasionar trastornos vasculares y motores.

**Cierre:** las incisiones paramedianas se cierran en dos planos con suturas continuas absorbibles o no 0 o 1. En un primer plano se aproxima el peritoneo y la hoja posterior de la vaina del recto y en un segundo plano se cierra la hoja anterior de la vaina del recto.

Al concluir, se irriga la herida y se controla la hemostasia. Algunos cirujanos recomiendan suturar el tejido celular subcutáneo para que no queden *cavidades muertas*. Por último, se afronta la piel. El instrumentador realiza la curación plana.

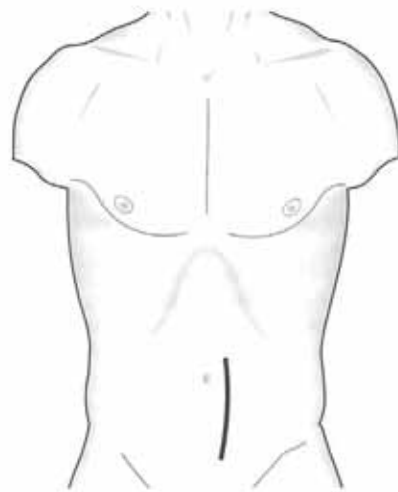


Fig. 3-9. Incisión paramediana.

### Incisión subcostal de Kocher

Es una incisión que ofrece muy buen campo operatorio y es poco eventrógena.

**Posición del paciente:** el enfermo se ubica en posición en decúbito dorsal, con un rodillo inflable o rígido debajo de la región dorsolumbar. La mesa de operaciones, en general, se inclina en Trendelenburg invertido y lateral, lo que permite una adecuada exposición del campo operatorio.

**Posición del equipo quirúrgico:** el cirujano y el instrumentador se sitúan del lado a operar y los ayudantes al frente, el primero del lado podálico y el segundo del lado cefálico.

**Anestesia:** general.

**Antisepsia:** previa preparación del campo operatorio, se efectúa la antisepsia con yodopovidona solución desde la línea bimaillar hasta las espinas iliacas anterosuperiores y de un flanco a otro.

**Colocación de campos:** se colocan 2 campos chicos laterales, 2 campos grandes

podálicos por arriba de la zona umbilical y 1 campo grande cefálico por debajo del reborde costal, fijados con pinzas Backhaus. Se puede aplicar una compresa de gasa en el lateral derecho, *a modo de gasa babero*.

**Apertura:** la incisión subcostal de Kocher mide 8 a 10 cm y tiene forma de S itálica. Comienza próxima a la línea media, 4 o 5 cm por debajo del apéndice xifoides y a 3 o 4 cm distante del reborde costal. La extensión hacia el flanco varía según la exposición que el cirujano requiera (fig. 3-10).

Después de incidir la piel, con electrocauterio se transeca el tejido celular subcutáneo, la vaina anterior del músculo recto sin llegar a la línea media y el músculo recto. Resulta práctica una maniobra que realiza el primer ayudante, quien coloca una pinza Bertola debajo del músculo y al abrir sus ramas expone fácilmente las fibras. Prosiguiendo con electrocauterio se seccionan los músculos oblicuos mayor y menor y se controla minuciosamente la hemostasia.

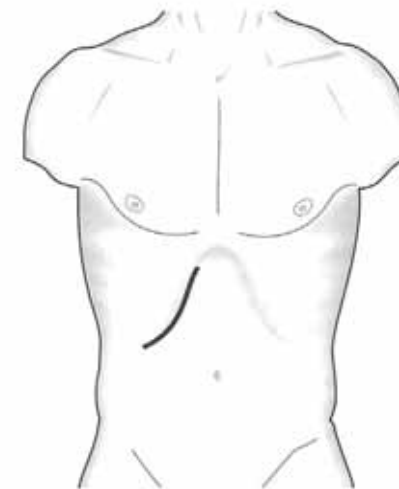


Fig. 3-10. Incisión subcostal de Kocher.

La vaina posterior del músculo recto se incide con bisturí. El plano siguiente, formado por el músculo transverso y el peritoneo fusionados, se tracciona con dos pinzas Kocher y se abre con bisturí y luego con tijera Metzenbaum, Mayo curva o electrocauterio. De este modo, se accede a la cavidad abdominal.

**Cierre:** la síntesis de la incisión subcostal se realiza con suturas continuas de polipropileno o material absorbible 1.

El polipropileno 1 (150 cm) tiene una ventaja importante. Permite confeccionar una única sutura que se inicia en el borde externo de la incisión del músculo transverso y el peritoneo hasta la línea media, prosigue por el músculo oblicuo menor desde el borde externo del recto hasta el extremo externo de la incisión y retorna por la aponeurosis del músculo oblicuo mayor y la hoja anterior de la vaina del recto hasta la línea media.

Si las hebras son de 70 o 90 cm de longitud, se deberán realizar dos suturas continuas.

Luego del cierre, se lava la herida con solución fisiológica tibia, se asegura la hemostasia y se afronta el tejido celular y la piel. El instrumentador es el encargado de la curación plana.

### Incisión de McBurney

Es la típica vía de abordaje para tratar las patologías de la fosa iliaca derecha. Pertenece al grupo de incisiones complejas y estrelladas, puesto que los planos musculares y aponeuróticos se seccionan y divulsionan siguiendo la dirección de sus fibras.

**Posición del paciente:** en decúbito dorsal.

**Posición del equipo quirúrgico:** el cirujano y el instrumentador se colocan del lado derecho y los ayudantes al frente, el primero del lado podálico y el segundo del lado cefálico.

**Anestesia:** general.

**Antisepsia:** previa preparación del campo operatorio, con yodopovidona solución

se realiza el embrocado desde la línea xifoidea hasta el tercio superior de los muslos, de la línea axilar posterior del lado a operar a la línea axilar anterior del lado contralateral y finaliza en la zona genital. Con un segundo hisopo se reitera la antisepsia de la zona a incidir.

**Colocación de campos:** en primer lugar se coloca un campo chico o una compresa de gasa como campo genital. Luego, un campo chico paralelo a la línea media, otro en forma oblicua y paralela a la futura incisión, 2 campos grandes podálicos y un campo grande cefálico, fijados con pinzas Backhaus.

**Apertura:** la incisión de McBurney tiene dirección oblicua. Teniendo en cuenta una línea imaginaria trazada desde la espina iliaca anterosuperior al ombligo, la incisión se practica en la unión del tercio externo con el tercio medio. Mide aproximadamente unos 5 a 6 cm según la contextura física del paciente (fig. 3-11).

Luego, con electrocauterio se secciona el tejido celular subcutáneo controlando la hemostasia. El ayudante con separadores Farabeuf angostos o anchos expone la aponeurosis del músculo oblicuo mayor, cuyas fibras dirigidas en igual dirección que la incisión cutánea, se separan a nivel de su porción tendinosa.

El plano siguiente corresponde al músculo oblicuo menor. Sus fibras se abren con dos pinzas Kocher cerradas o con tijera Metzenbaum y pinza dientecillos, hasta lograr introducir las ramas largas de los separadores Farabeuf angostos, que, traccionando en sentido opuesto, determinan la divulsión de los haces musculares. Las maniobras se reiteran con el músculo transverso. El peritoneo se tracciona hacia el cenit con dos pinzas Kocher y observando por transparencia con el mango de bisturí, que no haya una víscera, se abre en igual dirección que la piel con bisturí y tijera.

Una variante que se puede emplear y antecede a la apertura del peritoneo, es la *maniobra de Jean Gosset*. Entre dos pinzas Kocher se toma el borde anterior de la vaina del

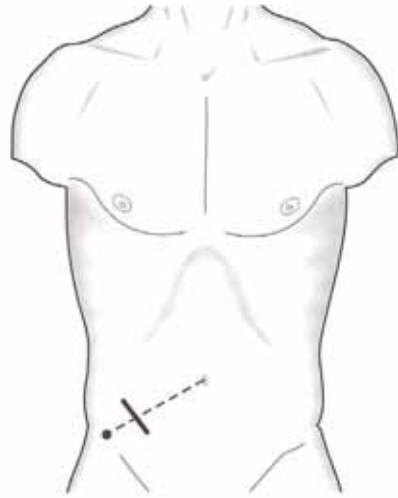


Fig. 3-11. Incisión de McBurney.

recto y se abre en sentido transversal en un trayecto de 10 a 15 mm. Esta incisión permite reclinar el músculo recto anterior en sentido medial, ampliando el campo operatorio.

**Cierre:** se utiliza material absorbible 1. La síntesis comienza con la sutura del peritoneo. Si se realizó la maniobra de Jean Gosset, se cierra la vaina del músculo recto con puntos separados. Luego se afrontan los músculos oblicuo menor y transverso de igual modo y la aponeurosis del oblicuo mayor con otra sutura continua.

Es importante lavar la herida y controlar la hemostasia con electrocauterio. A continuación se cierra el tejido celular subcutáneo con sutura absorbible 2-0 y la piel con nailon monofilamento 3-0. Se efectúa la curación plana.

### Toracolaparotomías

Esta incisión permite abordar el compartimiento superior del abdomen, el área retroperitoneal y las vísceras torácicas inferior,

res. La toracolaparotomía resulta a veces, una prolongación de una incisión mediana o de una subcostal (fig. 3-12).

Por el lado izquierdo facilita las cirugías a nivel del estómago, esófago, hazo, derivaciones esplenorrenales, quistes pancreáticos y tumores retroperitoneales; también puede emplearse para lograr la exposición de los vasos celiacos. Los abordajes derechos están indicados en caso de hepatectomías, nefrectomías y shunt portosistémicos.

**Anestesia:** general.

**Posición del paciente:** el enfermo se ubica en posición oblicua con el lado a operar discretamente elevado con un rodillo, denominada *posición en contorsionista*. Se mantiene en posición, gracias al ajuste de bretes y dos gruesas telas adhesivas sujetas a nivel de la cintura escapular y del trocánter mayor. La pierna inferior permanece flexionada y la otra extendida. El brazo infe-

rior, apoyado en una tablilla, es empleado por el anestesiista para las venoclisis y la vía arterial; el otro, almohadado, se fija al arco de la mesa de operaciones. Ésta se quiebra a la altura de la cadera para bajar las piernas y, en determinadas cirugías, se eleva el flanco.

Es fundamental la protección de los brazos a fin de evitar lesiones del nervio cubital y del plexo braquial, así como la interposición de una almohada entre ambas piernas para que no mantengan contacto.

**Posición del equipo quirúrgico:** el cirujano se ubica a la espalda del paciente y el instrumentador a su lado. Los ayudantes suelen ser dos o tres, según la complejidad de la intervención quirúrgica. En el primer caso se sitúan al frente, el primero del lado podálico y el segundo del cefálico. Si son tres los ayudantes, la posición del tercero corresponde a la izquierda del cirujano.

**Antisepsia:** previa preparación del campo operatorio, se realiza la antisepsia con yodopovidona solución desde la cintura escapular y la raíz del brazo hasta la cresta iliaca en sentido longitudinal y desde la línea axilar posterior a la línea axilar anterior contralateral en sentido transversal.

**Colocación de campos:** se emplean 2 campos grandes dobles laterales, 2 campos grandes podálicos a nivel del último espacio costal y un campo grande cefálico, fijados con adhesivo antiséptico y pinzas Backhaus.

**Apertura:** determinadas cirugías requieren instrumental específico para resección costal, que el instrumentador deberá preparar en su mesa.

El abordaje de esta incisión puede iniciarse con el tiempo abdominal o torácico, según la patología a tratar. En el último caso generalmente se opta por el 6º o 7º espacio intercostal, se inicia desde la línea axilar posterior hacia la porción abdominal (apéndice xifoideas) y continúa con una incisión mediana supraumbilical. Técnicamente la apertura comprende los siguientes pasos:

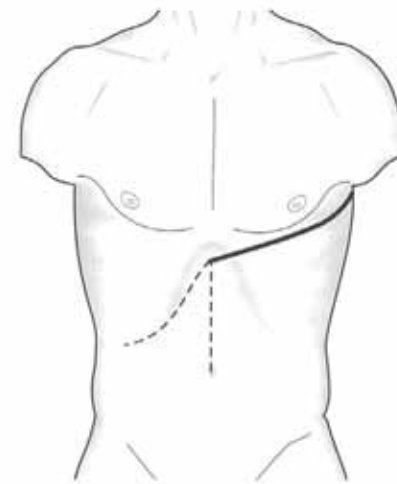


Fig. 3-12. Toracolaparotomía. A veces resulta ser una prolongación de una incisión mediana supraumbilical o de una subcostal.

- Incisión de la piel y el tejido celular subcutáneo.
- Sección del músculo serrato mayor.
- Desinserción con legra de los músculos intercostales.
- Sección pleural.
- Sección diafragmática.
- Desinserción condrocostal de la costilla.
- Abordaje del abdomen a través de una incisión mediana.

**Cierre:** comienza con la síntesis del diafragma con material absorbible 1. Después, se retira el separador autoestático; se afrontan los músculos pericostales con puntos separados de catgut crómico 2, poligactina 910 o ácido poliglicólico 1 que se dejan re-

parados; se coloca el aproximador de Bailey y tras extraer el rodillo se procede a anudar los puntos.

Los planos musculares se afrontan en forma individual con suturas continuas de igual material. Cerrado el tórax se inicia la síntesis habitual de la laparotomía.

## PERITONEO

Es una membrana serosa, muy delgada de tejido conectivo, constituida por dos hojas o láminas (fig. 3-13). Una *hoja parietal* tapiza las paredes de la cavidad abdominopelviana y otra *hoja visceral* reviste los órganos en forma variable: *completa* para algu-

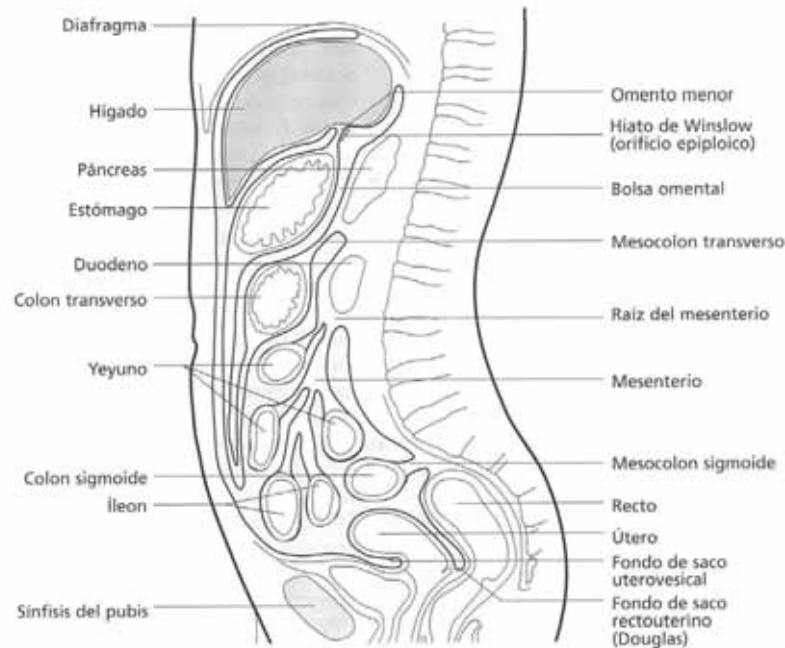

Fig. 3-13. Peritoneo. Corte sagital del tronco por el plano medio en la mujer.

nos como intestino delgado y colon transverso, *incompleta* para otros, como estómago, vejiga, recto, duodeno y *exenta* en el caso de los ovarios.

Las dos hojas se continúan una con la otra sin solución de continuidad, delimitando la *cavidad peritoneal*, virtual en estado normal. No obstante, en caso de neumoperitoneo, hemoperitoneo, derrame de bilis, líquido gástrico, intestinal, ascitis, etc., se transforma en real.

## Propiedades

El peritoneo es una membrana vascular muy resistente a las infecciones, su poder defensivo se calcula que es cien veces mayor que el tejido celular subcutáneo. Tiene además, otras propiedades:

- **Absorción:** en estado normal su capacidad de absorción es muy grande, la realiza por ósmosis, difusión y filtración a través de la serosa.
- **Formación de exudados:** cuando se produce un ataque al peritoneo, éste se defiende segregando líquido de exudación serosa con abundantes leucocitos.
- **Formación de adherencias:** a la exudación se agrega la descamación del endotelio de la serosa y la formación de fibrina, sustancia que interviene en la composición de adherencias; las cuales primero son laxas, fibrinosas y luego fibrosas y organizadas.

## Formaciones peritoneales

Del peritoneo dependen una serie de repliegues que envuelven y vinculan las vísceras entre sí y contribuyen a fijarlas a las paredes abdominal y pelviana. Se deben distinguir los mesos, omentos (epiplones) y ligamentos (fig. 3-14).

## Mesos

Son láminas peritoneales constituidas por dos hojas, que se extienden desde el peritoneo parietal al peritoneo visceral de un ór-

gano. En su espesor contienen vasos, nervios y linfáticos.

Así, por ejemplo, el *mesocolon transverso* une esa porción del colon con la pared posterior del abdomen. Además, establece la división de la cavidad abdominal en dos compartimientos: superior o *supramesocolónico* e inferior o *inframesocolónico*.

El *mesocolon sigmoide* vincula el colon pelviano (sigmoide y recto) a la pelvis. El *mesenterio*, desplegado en forma de abanico, fija las asas del yeyunoíleon a la pared posterior del abdomen y favorece su desplazamiento.

## Omentos (epiplones)

Son formaciones peritoneales compuestas por dos hojas, que a menudo envuelven un pedículo vascular. Se dirigen de un órgano a otro libremente en la cavidad abdominal. Por ejemplo:

- El *epiplón mayor* se extiende de la curvatura mayor del estómago, en forma de delantal, por delante de las asas de intestino delgado y del colon. Presenta acúmulos de tejido adiposo, particularmente notables en las personas obesas.
- El *epiplón menor* se desarrolla entre la curvatura menor del estómago y la cara inferior del hígado y el hilio hepático.

## Ligamentos

Constituyen un armazón fibroso, integrado por dos hojas, sin pedículo vascular importante; ejercen función de suspensión. Unen los órganos abdominales entre sí o éstos con las paredes abdominales.

Entre los diversos ligamentos existentes se destacan: el falciforme, redondo y coronario del hígado, el hepatoduodenal y gastrohepático del epiplón menor, el gastrocólico del epiplón mayor, el gastroesplénico y el frenocólico.

## Fascia de adosamiento o coalescencia

Se denomina fascia de adosamiento o coalescencia a la lámina compuesta por el

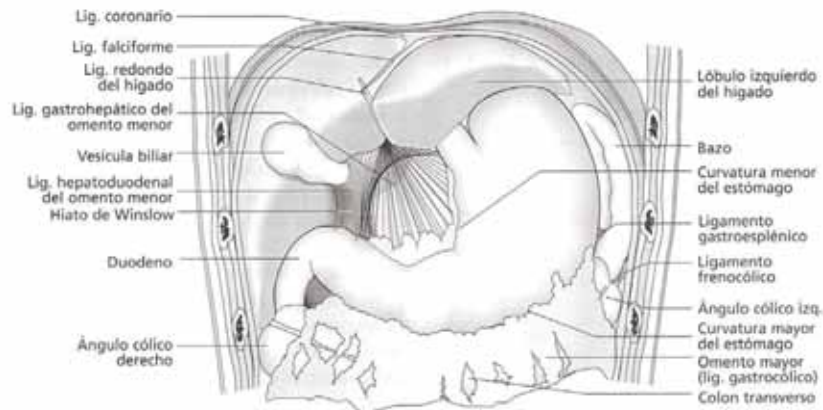


Fig. 3-14. Repliegues peritoneales. Mesos, epiplones y ligamentos.

contacto de las dos hojas de un meso al aplicarse sobre el peritoneo parietal posterior. Puede nombrarse la fascia de:

- Toldt I: retropancreática, une la cara posterior del duodeno y la cabeza del páncreas al peritoneo parietal posterior.
- Toldt II: retromesocólica derecha, vincula el mesocolon derecho al peritoneo parietal posterior.
- Toldt III: retromesocólica izquierda, asocia el mesocolon izquierdo al peritoneo parietal posterior.

#### LAPAROTOMÍA EXPLORADORA

Se denomina laparotomía exploradora a la apertura del abdomen con fines diagnósticos y/o terapéuticos. Habitualmente se practica en la urgencia.

#### Instrumental y materiales

Se emplea una caja de laparotomía (véase cap. 1) y los siguientes materiales: Bol mediano con solución fisiológica tibia.

- 1 Jeringa de Bonneau.
  - Electrocauterio.
  - Aspiración con cánula.
  - Hisopitos o garbancitos.
  - Tubos de ensayo estériles.
  - 2 Láminas de goma.
  - 2 Jeringas de 20 mL con aguja  $30/16$ .
  - Tubo de látex o silicona.
- Suturas**
- Linós 100, 70, 50 y 40.
  - Catgut simple 0 y 2-0.
  - Polipropileno 2-0, 0 y 1.
  - Poliglicolína 910 o ácido poliglicólico 4-0, 3-0, 0 y 1.

- Catgut crómico 3-0 o 4-0.
- Nailon monofilamento 2-0 o 3-0.

- Agujas**
- Redondas  $1/2$  círculo delicadas de 15 a 25 mm.
  - Redondas  $1/2$  círculo medianas de 25 a 35 mm.
  - Aguja recta lanceolada.

- Capitones**
- Botones o gomas fenestradas.
  - Polipropileno 2, lino 20 o seda siliconada Nº 6.
  - Agujas de Doyen o triangular  $3/4$  de círculo fuerte de 75 mm o triangular  $1/2$  círculo fuerte de 50 mm.

#### Elementos para sondaje nasogástrico y vesical

Sonda de evacuación nasogástrica: K-9, K-10 o K-11.

Bolsa colectora simple.

Sonda vesical de Foley de 2 vías Nº 16 (mujer) o Nº 18 (hombre).

2 Jeringas de 20 mL.

Clorhidrato de lidocaína jalea.

Bolsa colectora de orina.

#### Curación plana

Drenaje cerrado aspirativo.

#### Técnica quirúrgica

**Preparación previa:** el paciente puede requerir sondeo nasogástrico y/o vesical. Se realiza un lavado previo del campo operatorio con yodopovidona jabonosa y se seca con compresas estériles.

**Incisión:** al concluir la antisepsia y colocación de campos, se efectúa la clásica incisión mediana supraumbilical (descrita antes).

**Desarrollo:** abierto el peritoneo, el cirujano lleva a cabo la exploración concéntrica del abdomen, confirmando o identificando la patología.

Durante la intervención por abdomen agudo (peritonítico, inflamatorio, obstructivo, perforativo, hemorrágico o vascular, entre otros) es importante la función del instrumentador quirúrgico. *Debe tener preparados los elementos y materiales necesarios, conocer la técnica quirúrgica, adelantarse a las maniobras del cirujano, llevar un control estricto en el conteo de las gasas y compresas, mantener tibia la solución fisiológica, diferenciar bien los "tiempos limpios y sucios" para evitar la contaminación del campo y asegurar minuciosamente la asepsia.*

Ciertos casos, requieren evacuar la cavidad abdominal. Los tubos de látex o silicona fenestrados, se exteriorizan por contraabertura a nivel de los flancos y se fijan a la piel con puntos de lino 40 con aguja recta lanceolada.

Previo lavado de la cavidad abdominal con solución fisiológica tibia, verificación de la hemostasia y exacto recuento de gasas y

compresas, se inicia el cierre de la laparotomía siguiendo la técnica descrita.

Actualmente, en los pacientes que presentan dificultad en la aproximación de la pared o cuando el cirujano está anticipando la posibilidad de dehiscencia y evisceración, la tendencia indica que es conveniente colocar un injerto protésico (malla) heterólogo, que permite una adecuada dinámica posoperatoria de la pared y disminuye notablemente el índice de evisceración y/o eventración.

Al culminar la síntesis, el instrumentador es responsable de la curación plana. Los tubos de látex colocados en la cavidad, deben ser conectados a drenajes cerrados aspirativos.

#### Puntos capitones

En oportunidades, el cierre convencional se refuerza con puntos capitones *extraperitoneales*.

#### Materiales

- Se pueden utilizar diferentes materiales:
- Suturas: seda siliconada Nº 6 o sutura atraumática (polipropileno Nº 2).
- Agujas: triangulares  $3/4$  de círculo fuertes de 75 mm, triangulares  $1/2$  círculo fuertes de 50 mm o agujas de Doyen.
- Medio de fijación: botones, gomas de látex fenestradas o puente de retención.

#### Técnica

Ante la necesidad de colocar puntos capitones, que en general 3 son suficientes, se aplica la siguiente técnica: primero se pasan los capitones a unos 7 cm de la incisión, se dejan reparados con pinzas Crile, se cierra el abdomen y se anudan previo y/o posterior a la sutura del plano cutáneo.

Se recomienda la utilización de puntos capitones con *botones* (fig. 3-15) puesto que, si en el período posoperatorio el paciente presenta una complicación superficial de la herida (infección de la piel y el tejido celular subcutáneo), no hace falta retirarlos

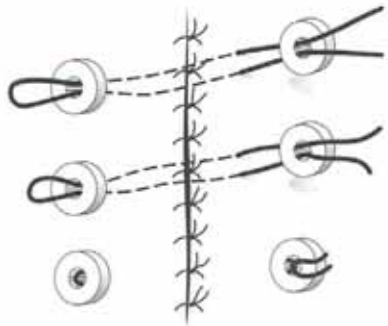


Fig. 3-15. Puntos capitones con botones.

pues están alejados de ella. No ocurriría esto si se emplearan gomas de látex (fig. 3-16). Los puntos capitones se retiran aproximadamente a los 21 días.

Otro dispositivo para suturas de retención es el *punte* (fig. 3-17), fuerte soporte de plástico provisto con 6 agujeros laterales, ubicados a diferentes distancias. Los extremos de los puntos capitones se pasan a tra-

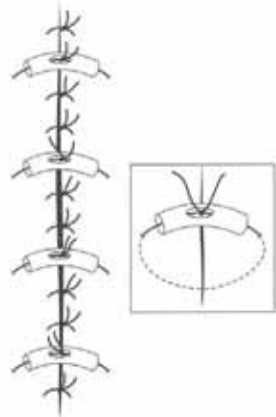


Fig. 3-16. Puntos capitones con gomas fenestradas.

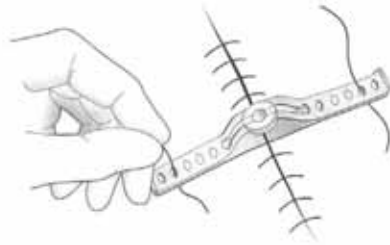

Fig. 3-17. Pase de la sutura de retención a través de los agujeros del puente.

vés de los agujeros y de la polea y, sin apretar, se ciñen sobre el dispositivo.

Para aplicar la tensión deseada, se levanta, se gira la polea y se asegura oprimiéndola hacia abajo sobre el puente (fig. 3-18). De este modo, la sutura permanece alejada de la piel sobre el dispositivo transparente de 11 cm de longitud, que permite observar la evolución de la herida.

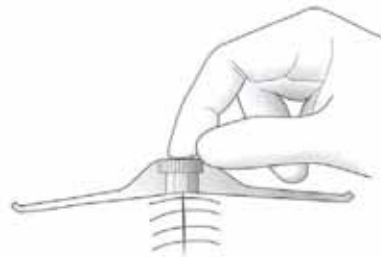


Fig. 3-18. Opresión de la polea sobre el puente para asegurar el dispositivo.

#### BIBLIOGRAFÍA

Agur A. Grant Atlas de Anatomía, 9ª edición. Buenos Aires: Editorial Médica Panamericana, 1994.  
Antonelli J, Salinas J, Ziade R y Cámera J. Laparotomía Mediana supraumbilical con apertura lateral de peritoneo como alternativa en cirugía biliar. Revista Médico-Quirúrgica de la Asociación Médica del Hospital Rivadavia. Buenos Aires: 1991; 96:12-14.  
Christmann F, Ottolenghi C, Ballo J M y Von Grolman G. Técnica Quirúrgica. 12ª edición. Buenos Aires: Librería "El Ateneo" Editorial, 1987.  
Finocchio Ricardo. Cirugía Básica. Buenos Aires: López Libreros y Editores, 1962.

Latarjet M y Ruiz Llard A. Anatomía Humana. 3ª edición. Buenos Aires: Editorial Médica Panamericana, 1995.  
Manual cierre de heridas Johnson & Johnson Medical, 1996.  
Sobotta J. Atlas de Anatomía Humana, 19ª edición. Buenos Aires: Editorial Médica Panamericana, 1992.  
Weichert R, Sutherland C y Nichols R. Pared abdominal y peritoneo. En Nora P. Cirugía general (dir.). 2ª edición. Buenos Aires: Salvat Editores S.A., 1985: 371-412.

#### AUTOEVALUACIÓN

##### Preguntas orientadoras para el estudio.

- Nombre los órganos más importantes ubicados en el hipocondrio derecho.
- Mencione los órganos localizados en el hipogastrio.
- Enumere en orden correlativo los planos que se abordan en una incisión de McBurney.
- Relacione la columna de la izquierda con la columna de la derecha. Coloque al lado de cada letra el número correspondiente. Cada número puede ser utilizado una vez, varias o ninguna.

A. Apendicectomía .....	1. Incisión mediana supraumbilical.
B. Gastrectomía .....	2. Incisión subcostal de Kocher.
C. Colectomía .....	3. Incisión de McBurney.
D. Esplenectomía .....	4. Incisión inguinal izquierda.
E. Yeyunostomía .....	5. Incisión mediana infraumbilical.
F. Hernioplastia .....	6. Incisión subcostal izquierda.
	7. Incisión de Jalaguier.

##### 5. Ordene secuencialmente los planos en una incisión subcostal de Kocher:

- A. Vaina posterior del músculo recto.
- B. Músculo oblicuo menor.
- C. Músculo transverso y peritoneo.
- D. Tejido celular subcutáneo.
- E. Músculo recto.
- F. Vaina anterior del recto.
- G. Piel.
- H. Músculo oblicuo mayor.

##### Conteste verdadero o falso según corresponda.

- Los mesos son repliegues peritoneales que van de un órgano a otro.

V [ ] F [ ]

7. Los epiplones son repliegues peritoneales que van de la pared a un órgano y contienen pedículo vascular.  
V | |      F | |
8. El ligamento gastrocólico del epiplón mayor se extiende desde la curvatura mayor del estómago al colon transversal.  
V | |      F | |
9. El mesenterio fija el intestino delgado a la pared posterior del abdomen.  
V | |      F | |

**Marque con una cruz la respuesta correcta.**

10. Los tubos de látex colocados en cavidad:

- A. Drenan por gravedad.
- B. Generalmente se exteriorizan por la herida.
- C. Se conectan a bolsas simples.
- D. Tienen función aspirativa.

11. Los puntos capitones se confeccionan con:

- A. Ácido poliglicólico 1.
- B. Polipropileno 2.
- C. Seda siliconada 3-0.
- D. Lino 70.

# Hernia

Mónica G. Broto y Stella M. Delor

## 4

Se denomina hernia a la salida o protrusión del peritoneo parietal y del tejido preperitoneal, acompañado de contenido abdominal o no, a través de un orificio natural de la pared anatómicamente constituido.

Se evidencia clínicamente por la presencia de una tumoración visible o palpable en la región (fig. 4-1).

### GENERALIDADES

#### Factores etiológicos predisponentes

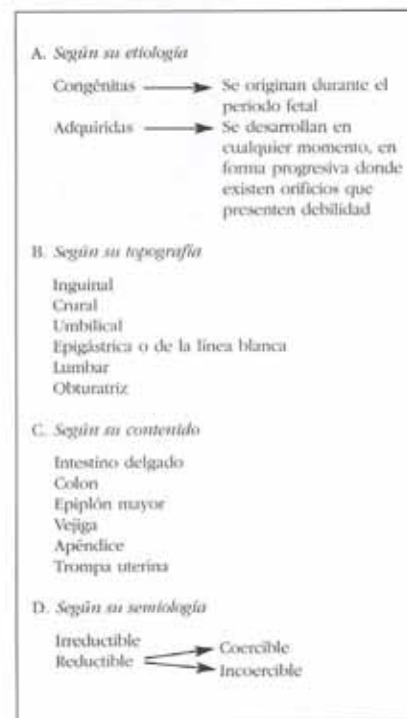
Diversos factores etiológicos predisponentes pueden considerarse en el desarrollo de una hernia. Entre ellos se destacan:

- **Edad:** en las personas de edad temprana son comunes las hernias congénitas, mientras que en las de edad avanzada son frecuentes las hernias adquiridas.
- **Herencia:** puede haber transmisión genética de una musculatura débil.
- **Obesidad:** la infiltración grasa de la pared disminuye su resistencia.
- **Sexo:** es factible que los hombres presenten hernias congénitas inguinales debido a la persistencia del conducto peritoneova-

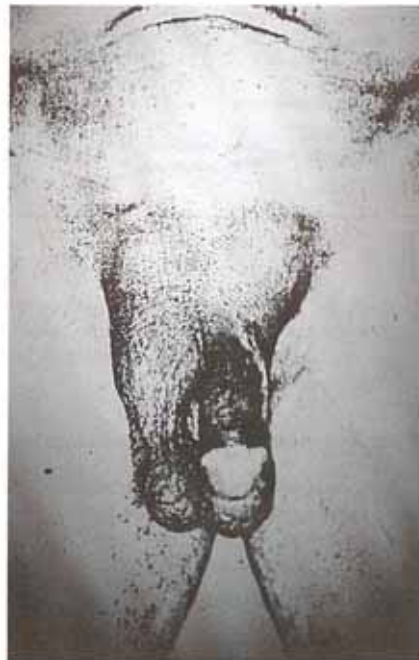

Fig. 4-1. Paciente que presenta una hernia inguinal.

Cuadro 4-1. Clasificación de las hernias



ginal. Las mujeres, en su mayoría, desarrollan hernias de tipo crurales, como consecuencia de la disposición anatómica de las estructuras pelvianas.

#### Factores causantes-desencadenantes

Los factores causantes-desencadenantes que contribuyen en la aparición de una hernia, son todos los que impliquen un aumento de la presión intraabdominal:

- Esfuerzo físico.
- Constipación.
- Vómito.
- Embarazo.
- Trastornos en el flujo a través del meato uretral.

- Ascitis masiva.
- Parto.
- Debe mencionarse el tratamiento de diálisis peritoneal continua ambulatoria en los enfermos con insuficiencia renal crónica.

### Clasificación

Las hernias pueden clasificarse según su etiología, topografía, contenido (cuadro 4-1) y semiología. Desde este último punto de vista, se distinguen en:

- **Reductibles:** el contenido del saco herniario se puede reingresar en la cavidad abdominal.
- **Irreductibles:** el contenido no se puede volver al abdomen.
- **Coercibles:** una vez que el contenido ha sido reintegrado, se mantiene sin esfuerzos en su posición normal.
- **Incoercibles:** las vísceras luego de ser reducidas, vuelven a protruir espontáneamente.

Las hernias pueden presentar dos tipos de complicaciones:

- **Atascamiento:** el contenido herniario queda atrapado en el trayecto inguinal y no se puede reducir. Si son asas intestinales provoca detención del tránsito, determinando una **obstrucción intestinal**.
- **Estrangulación:** a medida que transcurre el tiempo se llega a la segunda etapa, la estrangulación, lo que ocasiona compromiso vascular con necrosis o gangrena.

Ambas complicaciones se consideran una urgencia quirúrgica, cuya resolución debe ser inmediata.

#### Partes de una hernia

En toda hernia de la pared abdominal debe diferenciarse el **anillo herniario**, o sea, el orificio de salida y el **saco herniario**, formado por peritoneo de color blanco nacarado, que presenta un cuello y un fondo (fig. 4-2).

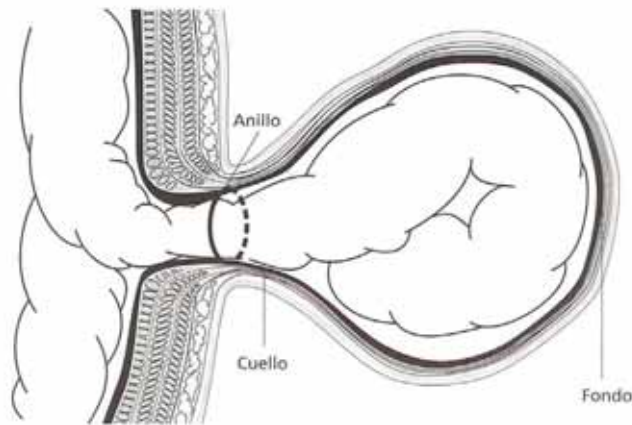


Fig. 4-2. Esquema de un saco herniario.

## HERNIA INGUINAL

Es la hernia que protruye a través del trayecto inguinal por una debilidad de la pared, debido a la pérdida del equilibrio existente entre la presión visceral y las paredes abdominales.

En la región inguinal deben abordarse los siguientes planos: piel, tejido celular subcu-

## ANATOMÍA QUIRÚRGICA

Las hernias de la región inguinocrural (fig. 4-3) están delimitadas dentro del cuadrilátero demarcado por Fruchaud:

- **Límite superior:** Es una línea horizontal que pasa un poco por debajo de ambas espinas ilíacas anterosuperiores.
- **Límite inferior:** es una línea paralela que pasa por la base de ambas espinas del pubis.
- **Límite interno:** es una línea que pasa a 1 cm por fuera de la línea media.
- **Límite externo:** Es una línea que pasa a 1 cm por dentro de la espina ilíaca anterosuperior.

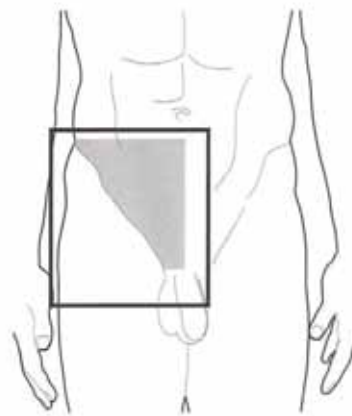


Fig. 4-3. Región inguinoabdominal.

táneo, músculo oblicuo externo (mayor), músculo oblicuo interno (menor) y músculo transverso del abdomen.

Con relación a la *piel*, generalmente sus líneas tienen una dirección casi *transversal*. El *tejido celular subcutáneo* se dispone en dos capas. La *fascia de Camper* es una túnica superficial, espesa y adiposa y la *fascia de Scarpa* es una lámina profunda, resistente y vascular por donde transcurren las venas pudenda externa superior, subcutánea abdominal y circunfleja iliaca externa.

## Trayecto inguinal

El trayecto inguinal está ocupado por el cordón espermático en el hombre y por el

ligamento teres (redondo) del útero en la mujer. Mide aproximadamente 4 o 5 cm y se dirige de arriba hacia abajo, de afuera hacia dentro y de atrás hacia delante. Presenta dos paredes, dos bordes y dos orificios (anillos).

## Pared anterior

La pared anterior fuerte y tensa corresponde a la *aponeurosis del músculo oblicuo mayor del abdomen* (fig. 4-4), cuyas fibras tendinosas dan origen a tres cintillas fibrosas:

- **Pilar lateral (externo):** está constituido por las fibras terminales medias del oblicuo mayor, que se insertan en la espina del pubis.

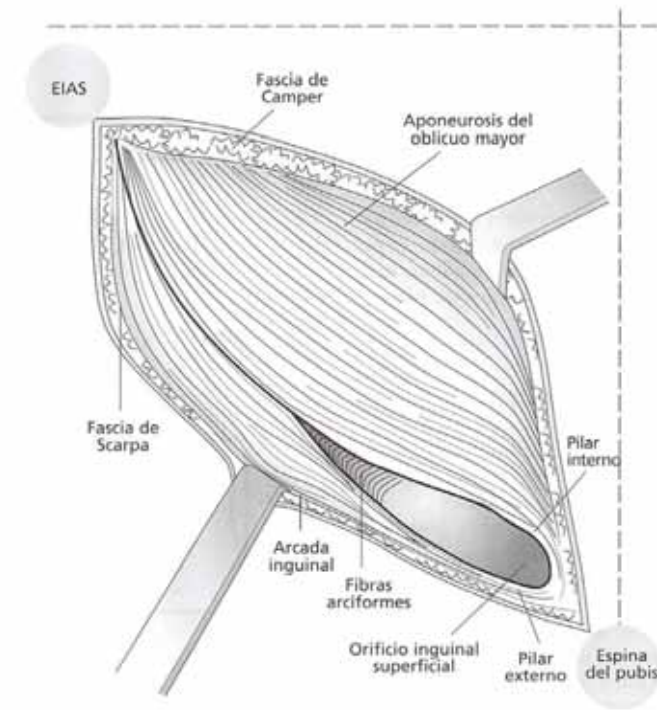


Fig. 4-4. Pared anterior de la región inguinal. EIAS: espina ilíaca anterosuperior.



- **Pilar medial (interno):** está integrado por las fibras aponeuróticas del oblicuo mayor, mediales al orificio externo, que se fijan en el ángulo del pubis.
- **Pilar posterior o ligamento reflejo (de Colles):** está formado por los manojos aponeuróticos del oblicuo mayor, que siguen en dirección craneal y terminan en la sínfisis del pubis y en la cresta pectínea del lado opuesto.

Entre los pilares externo e interno queda una brecha triangular que recibe el nombre

de *orificio superficial* del trayecto inguinal. La aponeurosis del oblicuo mayor, en las cercanías de este orificio, es perforada por la rama espermática del nervio genitocrural.

#### Pared posterior

La parte posterior, muy irregular en cuanto a su espesor, está representada por la *fascia transversalis* (fig. 4-5). En ella circulan los *vasos epigástricos* (arteria y vena), contorneando el orificio inguinal profundo.

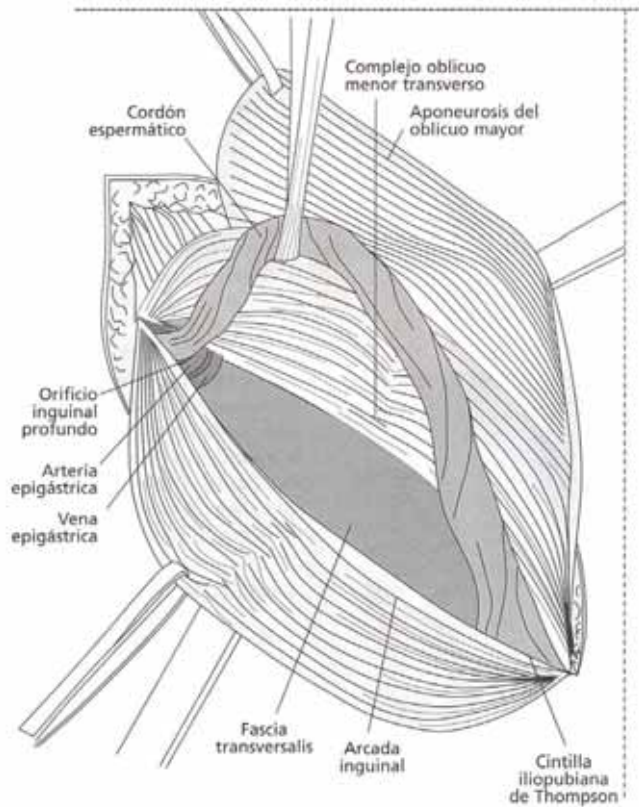


Fig. 4-5. Disección de la pared inguinal. Se observan los bordes superior e inferior y la pared posterior con los vasos epigástricos.

El borde inferior de la pared posterior es la *cintilla iliopubiana de Thompson*, compuesta por la fusión del músculo transverso ( $3/4$  partes) y la fascia transversalis ( $1/4$  parte). Se extiende desde el arco pectíneo al pubis.

La pared posterior suele presentar gran debilidad dentro de la zona inguinal, lo que facilita la formación de futuras hernias. La zona débil va a estar en relación directa con la inserción medial de los músculos oblicuo menor y transverso del abdomen (figs. 4-6 y 4-7).

#### Borde inferior

El borde inferior está constituido por el *ligamento (arcada) inguinal* que es un repliegue de la aponeurosis del músculo oblicuo mayor (fig. 4-6).

#### Borde superior

El borde superior está formado por las fibras musculares de los *músculos oblicuo*

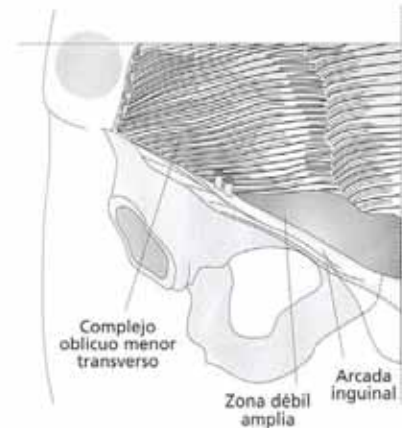


Fig. 4-6. En el esquema ha sido extirpado el cordón espermático para mostrar la zona débil amplia por la inserción alta de los músculos oblicuo menor y transverso.

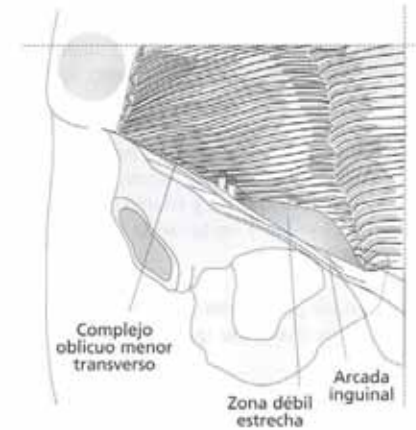

Fig. 4-7. En el esquema ha sido extirpado el cordón espermático para mostrar la zona débil estrecha por la inserción baja de los músculos oblicuo menor y transverso.

*menor y transverso del abdomen*, que luego se hacen aponeuróticas y en algunos casos, originan el complejo oblicuo menor transverso (fig. 4-5).

Por la cara anterior del músculo oblicuo menor circula el *nervio iliohipogástrico* (abdominogenital mayor) que se dirige a la región suprapúbica, en cuya vecindad perfora la aponeurosis del oblicuo mayor y el *nervio ilioinguinal* (abdominogenital menor) que sigue el trayecto del cordón espermático sobre su cara superoexterna.

#### Orificio (anillo) profundo

El orificio profundo es el punto interno por donde sale el cordón espermático de la cavidad abdominal.

Está situado en la parte media de la línea que une la espina iliaca anterosuperior y la espina del pubis, a unos 2 cm por arriba de la arcada inguinal.

Limita por dentro con los vasos epigástricos y está rodeado por la fascia transversalis (fig. 4-5).

### Orificio (anillo) superficial

El orificio superficial es externo. Se ubica por dentro y por encima de la espina del pubis. Está delimitado por la inserción del pilar externo, el pilar interno y las fibras arcosiformes, que dependen del músculo oblicuo mayor del abdomen (fig. 4-4).

### Contenido

En el *hombre*, el trayecto inguinal está ocupado por el *funículo o cordón espermático*, elemento cilíndrico que se extiende desde las bolsas testiculares en dirección a la cavidad abdominal (fig. 4-5). El cordón presenta dos envolturas, una externa, el *cremáster*, que depende del músculo oblicuo menor y otra interna, la *fibrosa común*, que depende del músculo transverso. Contiene importantes estructuras anatómicas, denominadas elementos nobles del cordón: el conducto deferente, la arteria y las venas deferenciales, la arteria y las venas testiculares (espermáticas) y la arteria cremastérica (funicular).

En la *mujer* se observa el *ligamento redondo del útero*, que se dirige desde los ángulos uterinos al tejido celular subcutáneo de los labios mayores de la vulva y el monte de Venus. Este ligamento no posee elementos vasculares pues se encuentran atrofiados.

### CLASIFICACIÓN DE LAS HERNIAS INGUINALES

Las hernias inguinales se clasifican teniendo en cuenta el sitio de localización del saco herniario. Se diferencian tres tipos: indirectas, directas y mixtas.

### Hernias indirectas o intrafuniculares

Protruyen por el orificio profundo. Se ubican por fuera de los vasos epigástricos y por dentro del cordón espermático. Siempre es necesaria la apertura del saco herniario (fig. 4-8).

### Hernias directas o extrafuniculares

Estas hernias se deben a la debilidad que pueda presentar la pared posterior (fig. 4-9). Se sitúan por dentro de los vasos epigástricos y por fuera del funículo. Los sacos directos no siempre suelen ser explorados, si son pequeños, se invaginan directamente.

### Hernia mixta

Puede darse el caso de que el paciente desarrolle simultáneamente una hernia directa y otra indirecta, lo que se denomina *hernia mixta o en pantalón*.

### INSTRUMENTAL Y MATERIALES PARA UNA HERNIOPLASTIA

Para el tratamiento quirúrgico de una hernioplastia, la mesa se prepara con una caja de cirugía base (véase cap. 1) y los siguientes materiales:

- Bol mediano con solución fisiológica tibia.
- Jeringa de Bonneau.
- Electrocauterio.
- Hisopos.
- 2 Láminas de goma, Rubberdam o reborde de guante.
- Agujas*
- Redondas 1/2 círculo medianas de 20 y 25 mm.
- Recta lanceolada.
- Suturas*
- Poliglactina 910 o ácido poliglicólico 2-0 o 0.
- Polipropileno 2-0 y 0.
- Catgut simple 2-0.
- Nailon monofilamento 3-0.
- Linon 100, 70 y 40.

**Nota:** Existen dos enfoques con respecto a las suturas que se deben utilizar. Una postura defiende las suturas "no absorbibles". En la actualidad, algunos cirujanos todavía emplean lino, aunque la tendencia actual y futura es utilizar polipropileno. Otros cirujanos pregonan el uso de suturas "absorbibles" (ácido poliglicólico - poliglactina 910), pues consideran que durante el período crítico de la herida, mantiene la suficiente fuerza de tensión para la aproximación eficiente de los tejidos.

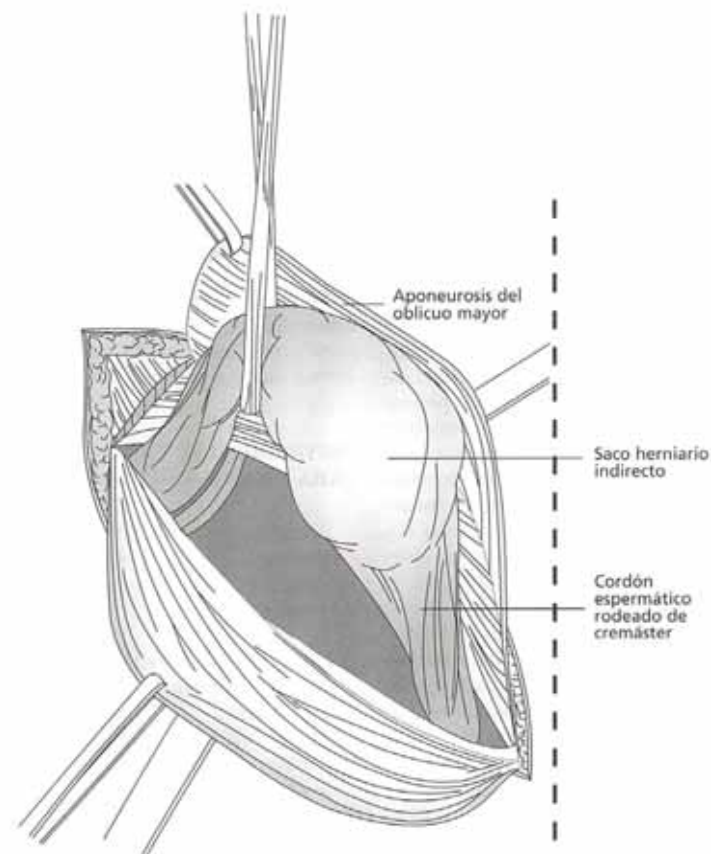


Fig. 4-8. Hernia inguinal indirecta.

### TÉCNICA QUIRÚRGICA

En el tratamiento de la hernia se diferencian 4 tiempos:

- Incisión de los planos hasta el hallazgo herniario.
- Tratamiento del saco.
- Plástica herniaria propiamente dicha.
- Cierre de los planos superficiales.

**Posición del paciente:** se ubica en decúbito dorsal.

**Anestesia:** general, bloqueo peridural o raquídeo o infiltración local con neuroleptoanalgesia. En este último caso el instrumentador deberá preparar:

- 1 Pote para anestesia.
- Clorhidrato de lidocaína al 0,5% (80 mL aproximadamente).

- 1 Jeringa de 10 mL.
- 1 Aguja  $1\frac{1}{2}$  o  $1\frac{3}{8}$ .
- 1 Aguja  $5\frac{1}{2}$ .

**Preparación preoperatoria:** el paciente debe estar rasurado. Se realiza el lavado del área a operar con yodopovidona jabonosa y se seca con una compresa estéril. Es de buena práctica efectuar la reducción del contenido del saco herniario para trabajar con mayor comodidad.

**Antisépsia:** el embrocado con yodopovidona solución se extiende desde el reborde costal hasta el tercio superior de los muslos, de la línea axilar posterior del lado a operar hasta la línea axilar anterior del lado contralateral y finaliza en la zona genital. Con un segundo hisopo se reitera la antisepsia del trayecto inguinal.

**Colocación de campos:** técnicamente corresponde colocar primero un campo chico genital. No obstante, antes de proseguir resulta favorable marcar la incisión teniendo a la vista los reparos anatómicos: *espina iliaca anterosuperior* y *espina del pubis*. Luego, se coloca un campo chico sobre la línea media, otro por debajo y paralelo a la arcada inguinal, dos campos grandes podálicos y un campo grande cefálico, fijados con pinzas Backhaus.

**Incisión:** habitualmente es *rectilínea*, de unos 8 cm de longitud. Se inicia a unos 2 cm por encima de la espina del pubis y sigue una dirección *oblicua* de arriba/abajo y afuera/adentro, paralela a la arcada inguinal (fig. 4-10). Una variante es una incisión en *palo de bockey* con una pequeña curvatura sobre la espina del pubis.

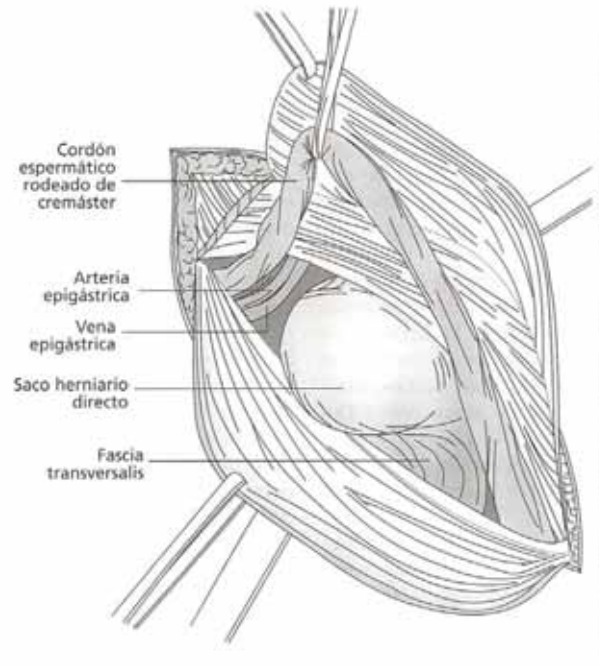


Fig. 4-9. Hernia inguinal directa.

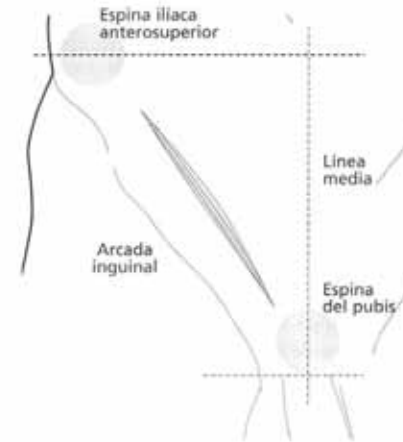


Fig. 4-10. Incisión rectilínea para una hernioplastia inguinal.

### Tratamiento de los sacos herniarios

Aislado el cordón se observa el estado de la *pared posterior*, la *ciñilla iliopubiana de Thompson*, los *vasos epigástricos* y se determina qué tipo de hernia inguinal es: indirecta, directa o mixta.

### Tratamiento de la hernia indirecta

El tratamiento de la hernia indirecta comienza con la apertura de las envolturas que rodean el cordón espermático, utilizando tijera o bisturí. En algunos casos resulta favorable reseca el cremáster, cuyas fibras musculares se toman con pinzas Kocher y se seccionan. En los muñones se aplican ligaduras al aire y/o por transfixión de material absorbible 2-0 o de lino 70.

Junto al saco es común encontrar un lipoma lateroherniario (fig. 4-12), el cual se tensiona con una pinza Gregoire, se disecciona con tijera Metzenbaum y se extirpa previa ligadura por transfixión de lino 70-10 con aguja redonda  $1\frac{1}{2}$  círculo mediana de 20 mm.

Al reconocer el saco herniario por su color blanco nacarado, se tracciona con dos Kocher y mediante maniobras romas con bisturí, tijera o gasa desplegada se comienzan a separar los elementos nobles. Éstos, en ocasiones, suelen repararse aisladamente del cordón espermático (fig. 4-12). Si la hernia es de larga evolución pueden hallarse adherencias firmes, que deberán disecarse hasta liberar el anillo herniario.

A continuación, el ayudante eleva el saco hacia el cenit. Al quedar expuesta la cara anteroexterna avascular, se abre con bisturí y tijera sin correr riesgos, aun en presencia de una víscera deslizada. Se explora el contenido y, una vez liberado, se reduce dentro de la cavidad con una pinza Foerster, Gregoire o diente de dientes.

Es muy importante efectuar el cierre alto del saco herniario con una ligadura por transfixión, jareta interna o externa de polipropileno 2-0 o lino 40 con aguja redonda  $\frac{1}{2}$  círculo mediana de 20 mm. El tejido excedente se reseca (fig. 4-13) y después de

### Apertura de planos superficiales

Realizada la incisión cutánea, se secciona el tejido celular subcutáneo con electrocauterio y se controla la hemostasia de los pequeños vasos sangrantes. Las venas de mayor calibre se toman con pinzas Halsted o Crile, se transecan y ligan con catgut simple 2-0.

Se colocan segundos campos de compresas de gasa y 1 o 2 separadores Gelpi, según la preferencia del cirujano. La *aponeurosis del músculo oblicuo mayor* se incide con bisturí y/o tijera Metzenbaum. Ambos colgajos se traccionan con dos pinzas Allis o Doyen tejido y se disecan del plano subyacente, identificando y respetando los nervios abdominogenital mayor y abdominogenital menor.

Tras haber recolocado el/los separador/es Gelpi, se libera el *cordón espermático* sobre la espina del pubis con tijera Metzenbaum y se repara con una lámina de goma, reborde de guante o Rubberdam, que se sostiene con una pinza Aro (fig. 4-11).

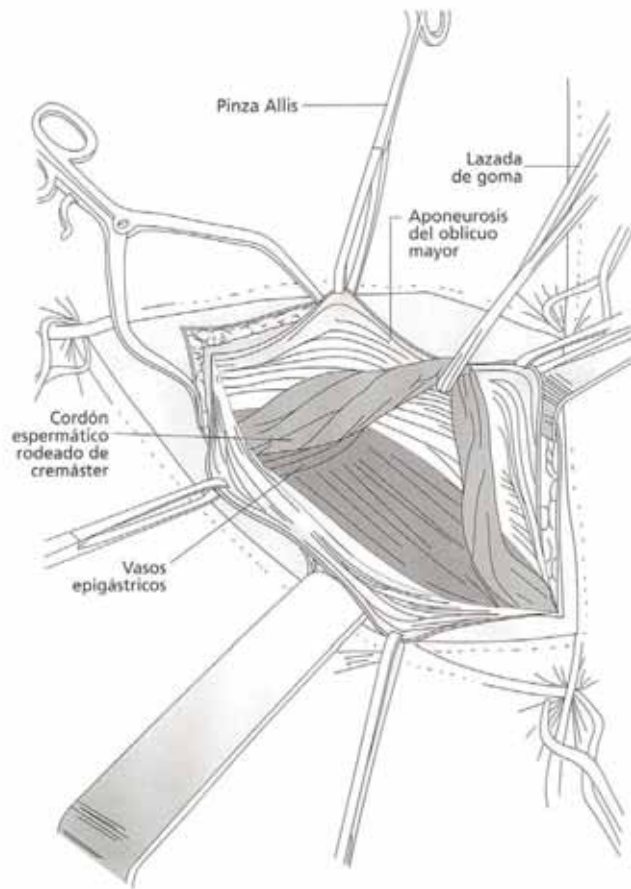


Fig. 4-11. Disección y reparo del cordón espermático.

verificar el correcto cierre hermético y la hemostasia de los bordes, se secciona la ligadura. El próximo paso es la plástica.

#### Tratamiento de la hernia directa

Reparado el cordón espermático e identificada la *arteria epigástrica* por dentro de ella, se evidencia la protrusión del saco herniario. Tomado con una pinza Gregoire, se

diseca hasta liberar el anillo mediante maniobras romas con tijera Metzenbaum.

Existen dos posibilidades de tratamiento: *invaginarlos o abrirlos*. Si son pequeños, en general se opta por la primera variante, empleando una jareta de lino 70 o polipropileno 2-0. Si son grandes resulta más seguro su apertura. Los sacos directos están cubiertos por la fascia transversalis que debe seccionarse con bisturí, hasta encontrar en su inte-

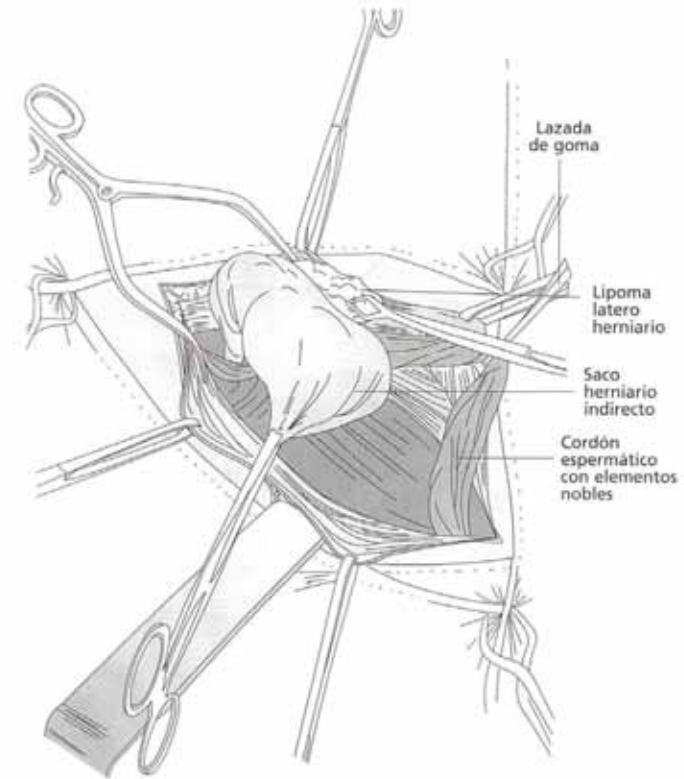


Fig. 4-12. Disección del saco herniario y lipoma lateroherniario.

rior el verdadero saco herniario. Éste se tracciona con pinzas Kocher, se abre por la cara anteroexterna y, tras explorarlo y reducir el contenido en la cavidad, se cierra con una ligadura por transfijión.

La siguiente etapa es la plástica de la pared. Algunas técnicas destinadas al tratamiento de las hernias directas, comienzan este tiempo quirúrgico realizando la circuncisión y plicatura de la *fascia transversalis* debilitada con puntos de polipropileno 2-0. Luego, se prosigue con la plástica propiamente dicha.

#### Plástica herniaria

Constituye el tiempo fundamental para la corrección de la debilidad de la pared, a los efectos de evitar recidivas. Existen diferentes tipos de plásticas, lo que depende de la ubicación del cordón espermático en el trayecto inguinal.

En la actualidad han quedado en desuso las plásticas *prefuniculares*. Se recomiendan las *mediofuniculares* por ser más anatómicas, permaneciendo el cordón en la posición original, o sea, por encima de la pared

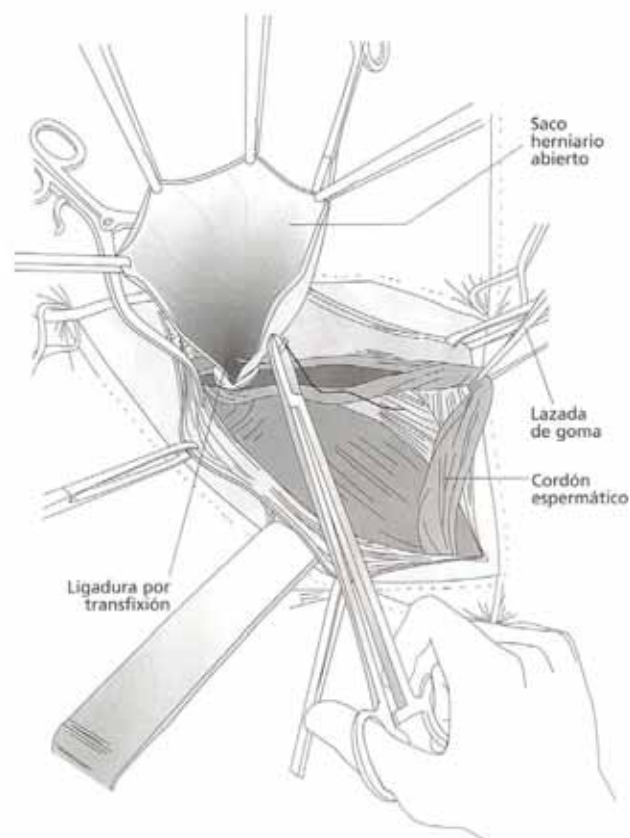


Fig. 4-13. Saco herniario abierto. Aplicación de ligadura alta por transfijión tras reducir el contenido.

posterior y por debajo de la aponeurosis del oblicuo mayor. Con menor frecuencia son utilizadas las plásticas *retrofuniculares*; en ellas el cordón espermático queda por debajo del tejido celular subcutáneo y delante del músculo oblicuo mayor.

#### Plástica mediofunicular

Al levantar y traccionar la aponeurosis del músculo oblicuo mayor con una pinza Allis o Doyen tejido y reclinar el músculo

oblicuo menor con un separador Farabeuf, se reconoce la porción aponeurótica del músculo transverso por su color blanco nacarado, se toma con una pinza Doyen tejido y se disecciona con tijera Metzenbaum. Hacia abajo se libera la cintilla.

En la *plástica mediofunicular* se aproximan la porción aponeurótica del músculo transverso y la *cintilla iliopubiana de Thompson* con puntos de polipropileno 0 (fig. 4-14). El primero de ellos se pasa a nivel del orificio profundo para estrecharlo,

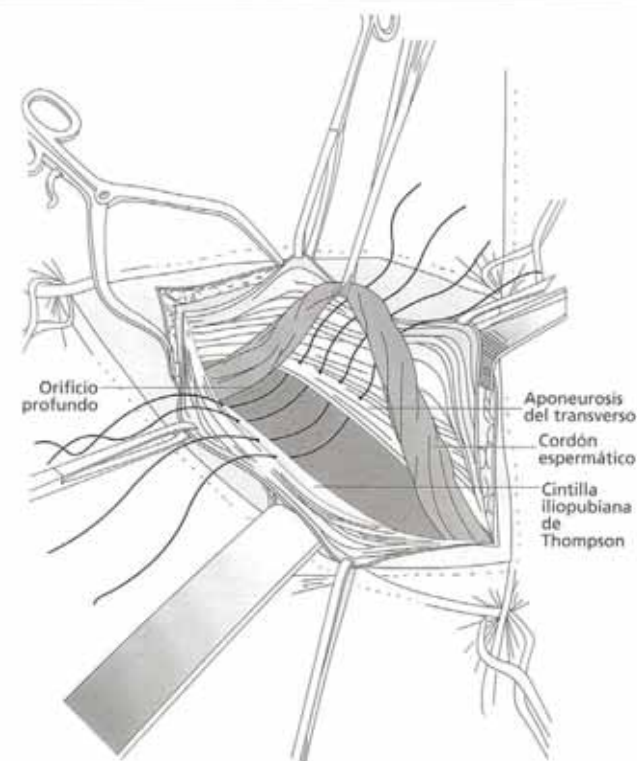


Fig. 4-14. Plástica inguinal mediofunicular.

de modo que el cierre complaciente deje paso al cordón. Es de buena práctica corroborar la suficiencia de este punto con maniobras digitales, el cirujano sólo debe poder introducir el pulpejo del dedo índice.

Los puntos a medida que se pasan, pueden anudarse o repararse. El último se coloca sobre la espina del pubis tomando el periostio. Otra posibilidad es confeccionar la plástica con sutura absorbible.

#### Plástica retrofunicular

Efectuada la resección del saco, con pinzas Allis o Doyen tejido se traccionan los

bordes de la aponeurosis del músculo oblicuo mayor y con un separador Farabeuf se desplaza el cordón espermático en sentido cefálico. Los puntos simples o en U incluyen por arriba la *fascia transversalis*, el *músculo oblicuo menor* y el *borde interno de la aponeurosis del músculo oblicuo mayor* y por abajo la *arcada inguinal*.

Se colocan tantos puntos como sea necesario para cerrar la pared, dejando en el extremo superior de la herida un pequeño orificio para el paso del cordón.

La plástica no debe quedar a tensión; a veces es conveniente asociar una incisión de descarga en la aponeurosis del músculo

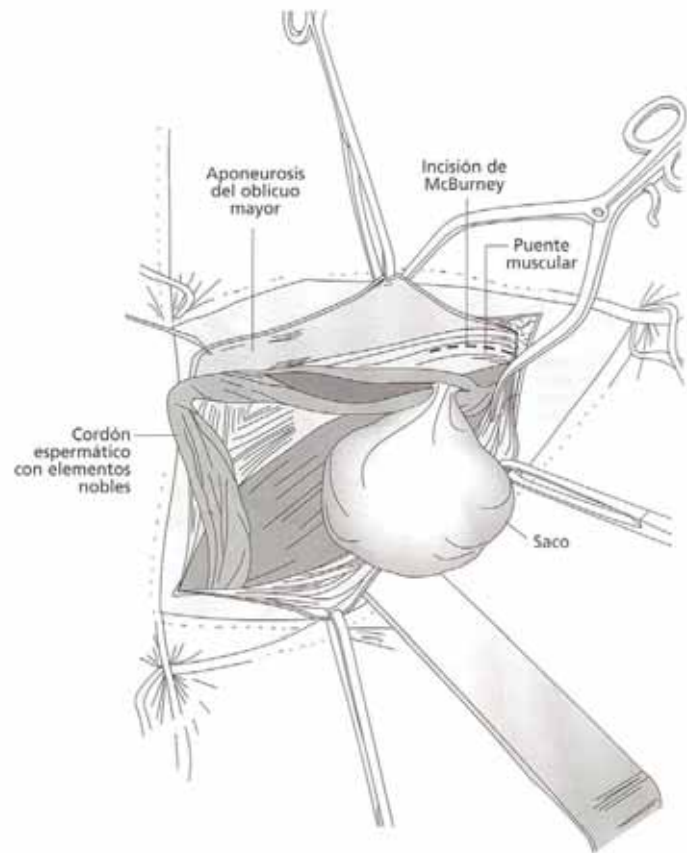


Fig. 4-15. Hernia inguinal izquierda deslizada.

oblicuo mayor. A continuación, se confecciona un segundo plano con el borde libre del oblicuo mayor (inferior) y la aponeurosis del oblicuo mayor (superior), a manera de una solapa (planos imbricados), utilizando puntos separados o una sutura continua de polipropileno 2-0.

#### Cierre de los planos superficiales

Al concluir la plástica, se lava la herida con solución fisiológica y se controla la he-

mostasia. En la técnica mediofuncular el próximo paso es el cierre de la *aponeurosis del músculo oblicuo mayor*, el cual no ejerce ningún tipo de tensión. Se emplea una sutura continua de polipropileno o material absorbible 2-0 o bien, puntos separados de lino 100 con aguja redonda  $\frac{1}{2}$  círculo mediana de 20 mm.

Después, se retira el separador Gelpi y nuevamente se irriga el tejido celular subcutáneo y se verifica la hemostasia, que sostienen que no es convenient-

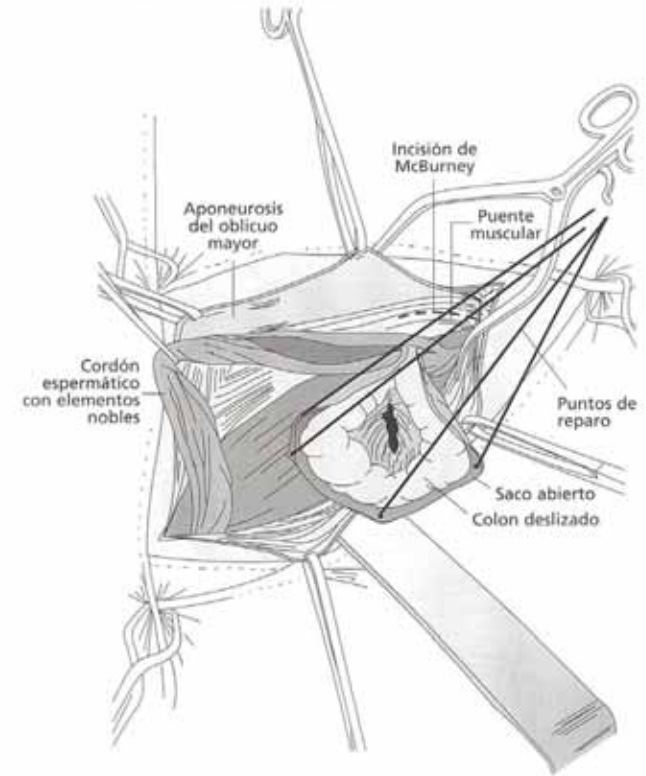


Fig. 4-16. Técnica de La Roque. Colocación de puntos de reparación en el saco herniario deslizado.

te dejar cavidades abiertas, afrontan la *fascia de Scarpa* con puntos de catgut 2-0 simple con aguja  $\frac{1}{2}$  círculo redonda de 25 mm o de material absorbible 2-0. Por último se realiza la síntesis de la piel con puntos separados o sutura continua de nailon monofilamento 3-0.

#### HERNIA INGUINAL DESLIZADA

Se denomina así a la hernia en la cual una viscera forma una de las *paredes del sa-*

*co herniario*, por un proceso de deslizamiento del peritoneo parietal y su meso (fig. 4-15). Habitualmente el colon ascendente, el ciego y el íleon terminal deslizan por el lado derecho; el sigmoide por el lado izquierdo y la vejiga por ambos lados. Son más comunes los deslizamientos izquierdos que los derechos, debido a la mayor movilidad del colon.

Estas hernias de larga evolución se presentan en pacientes de edad avanzada. No tienen síntomas ni signos propios o diferentes a las hernias simples y con frecuencia resultan

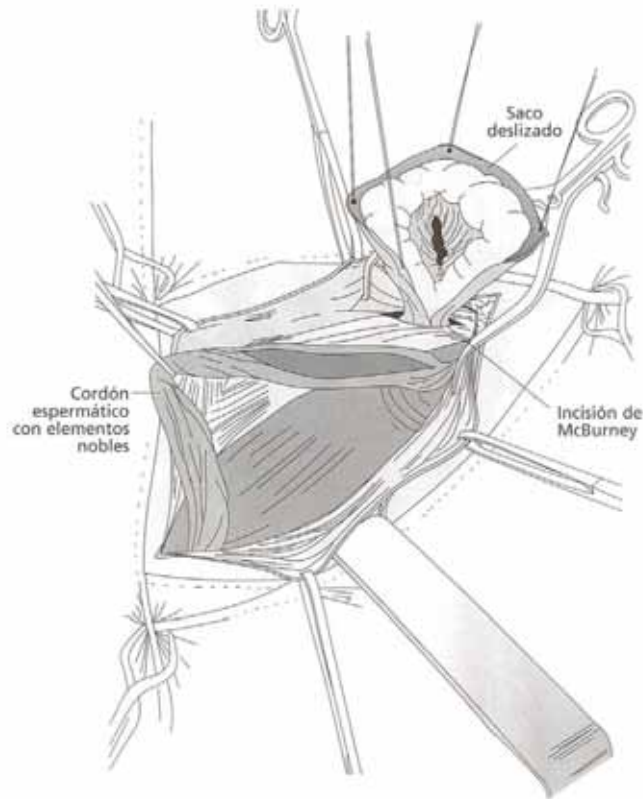


Fig. 4-17. Reducción del saco deslizado a través de una incisión de McBurney.

un hallazgo quirúrgico. Sin embargo, hay signos clínicos que permiten su sospecha.

Para el tratamiento de las hernias deslizadas izquierdas, en general, se utiliza la técnica de La Roque; mientras que para los deslizamientos derechos se emplea la técnica de Bevan.

#### Técnica de La Roque

Abierto el saco y comprobado el hallazgo, se colocan 4 puntos de reparo de lino 70

con aguja redonda  $\frac{1}{2}$  círculo de 20 mm (fig. 4-16).

Para emprender el tratamiento será necesario ampliar la incisión de la aponeurosis del músculo oblicuo mayor en dirección hacia la espina iliaca anterossuperior. A continuación, se mantiene bien aislado el cordón espermático, se divulsionan los músculos oblicuo menor y transversos (tipo McBurney), se incide la fascia transversalis a unos 5 cm por encima del borde inferior del oblicuo menor y se diseca y secciona el perito-

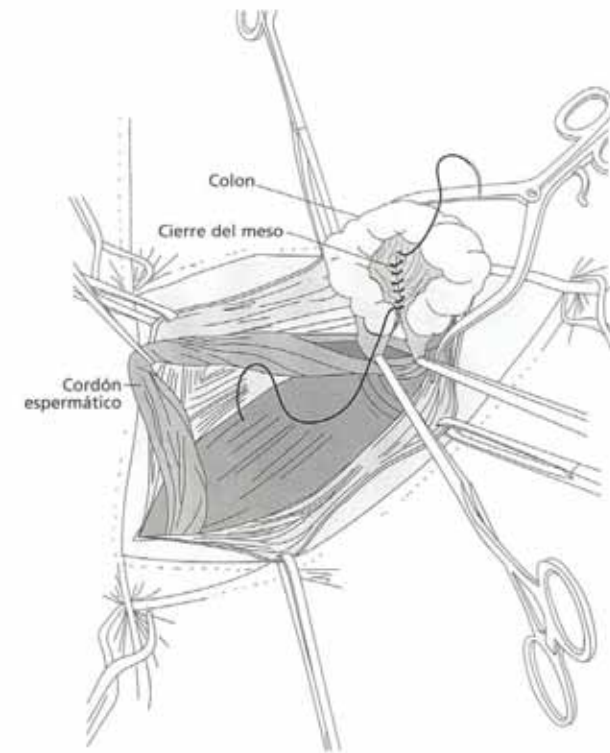


Fig. 4-18. Reconstrucción del meso con una sutura continua o puntos separados.

neo, efectuando una laparotomía mínima (fig. 4-16).

A través de la apertura se labra un túnel que comunica las dos incisiones. Se pasa una pinza Bertola desde la incisión superior, se toman y traccionan los cabos de los puntos reparados y se traslada el colon hacia el abdomen. Resulta útil en esta maniobra de reducción empujar la viscera desde la región inguinal (fig. 4-17).

Luego, se reconstruye el meso del colon sigmoide con puntos separados de lino 100 o una sutura continua de material absorbible

3-0 (fig. 4-18). Así, las zonas desprotegidas durante la sección del saco se cubren con serosa y desaparece todo vestigio de él, no por resección como se practica habitualmente, sino por *invaginación*.

Reducida la viscera en la cavidad, se realiza un lavado con solución fisiológica tibia y se efectúa la plástica mediodifuncular, cuya firmeza puede comprobarse digitalmente desde la laparotomía mínima. Después se cierra la incisión de McBurney y tras irrigar la herida y verificar la hemostasia del tejido celular subcutáneo, se afronta la piel.

## HERNIA CRURAL

Las hernias crurales presentan su máxima incidencia en mujeres, como consecuencia de la disposición anatómica de las estructuras pelvianas. Por lo general, se manifiesta como un pequeño tumor duro, situado en la parte interna de la región crural. Igual que las hernias inguinales son hernias de debilidad (fig. 4-19).

### ANATOMÍA QUIRÚRGICA

#### Anillo femoral (crural)

Posee forma triangular. El borde anterior está constituido por la *arcada inguinal*, el borde posteroexterno por el *arco (cintilla) iliopéctineo* y el borde posterior por el *ligamento pectíneo (de Cooper)*. De los 3 ángulos, el más importante es el interno, obtuso y redondeado, formado por el borde libre del *ligamento lacunar (de Gimbernat)*.

Los elementos del paquete vasculonervioso en la región crural se ubican, de afuera hacia dentro, en el siguiente orden: el *nervio genitocrural*, la *arteria femoral* y la *vena femoral* (fig. 4-19).

#### Séptum femoral (crural)

Es la zona de mayor debilidad (fig. 4-19).

Presenta los siguientes límites:

- Superior: arcada inguinal.
- Inferior: ligamento de Cooper.
- Interno: ligamento de Gimbernat.
- Externo: vena femoral.

### TÉCNICA QUIRÚRGICA

Tiene por objeto reforzar el anillo crural después de haber tratado el saco herniario y su contenido. Pueden emplearse 3 vías de abordaje: crural, inguinal o el acceso preperitoneal de Nyhus.

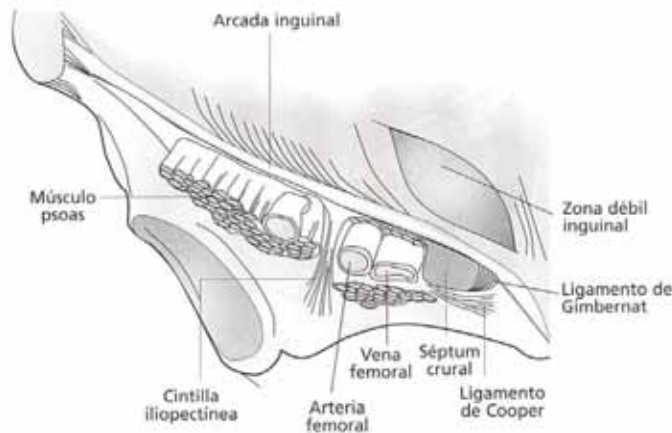


Fig. 4-19. Anatomía de la región crural. Obsérvese que la zona débil del séptum crural coincide con la zona débil de la región inguinal.

### Tratamiento de las hernias crurales por vía crural

**Incisión:** se traza una incisión de unos 5 cm de longitud con bisturí a unos 2 cm por debajo y paralela a la arcada inguinal.

**Desarrollo:** se secciona el tejido celular subcutáneo con electrocauterio controlando la hemostasia. Los vasos de mayor calibre se toman con pinzas hemostáticas, se inciden y se ligan con catgut simple 2-0.

Luego de haber preparado el campo con nuevas compresas de gasa y un separador autoestático Gelpi se identifica la protrusión herniaria, constituida por una *fibrosa*, prolongación de la fascia transversalis, y *grasa o un lipoma preberniario* de color amarillo y superficie lisa (fig. 4-20). La protrusión se tracciona con una Gregoire y el tejido circundante se disecciona con extremo cuidado debido a la proximidad de los vasos femorales. Una vez aislado el verdadero saco, se abre por la cara anteroexterna con bisturí y tijera. Su posible contenido (líquido, epiplón mayor,

cuerno de la vejiga o un asa de delgado) se libera y reduce en la cavidad. El cierre del saco se realiza con una ligadura por transfijión de poliglactina 910, ácido poliglicólico 2-0 o de lino 40 con aguja redonda  $\frac{1}{2}$  círculo mediana de 20 mm. El saco redundante se reseca y tras comprobar su cierre hermético y asegurar la hemostasia de sus bordes se secciona la ligadura.

Después, se lava la herida con solución fisiológica y se completa la disección de la arcada inguinal, el ligamento de Gimbernat, el Cooper y el músculo y la cintilla ileopéctinea. Para efectuar la plástica, que en las hernias crurales tratadas por vía crural consiste en bajar la *arcada inguinal* al *ligamento de Cooper*; se pasan 2 o 3 puntos de polipropileno 0, tomando los dos planos en un solo tiempo. Otra opción es utilizar sutura absorbible 0.

Cuando la disposición anatómica del orificio crural (ligamento de Cooper) no permite emplear una aguja  $\frac{1}{2}$  círculo, se utiliza una aguja recta montada al revés en un portaagujas. Los puntos se dejan reparados y

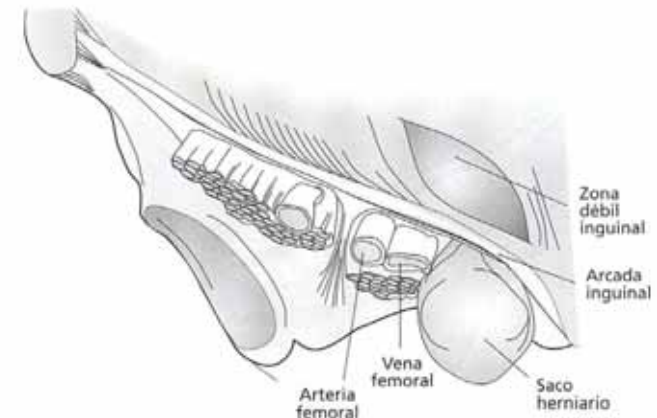


Fig. 4-20. Desarrollo de un saco herniario en la región crural.



con una aguja  $\frac{1}{2}$  círculo redonda de 20 mm se pasan por la arcada inguinal. Al finalizar el último, se anudan.

A continuación, se procede a realizar el lavado de la herida, control de la hemostasia y el cierre del tejido celular y la piel.

### Tratamiento de las hernias crurales por vía inguinal

**Incisión:** se emplea la típica incisión de la *hernia inguinal*.

**Desarrollo:** tras haber seccionado la aponeurosis del músculo oblicuo mayor y reparado el ligamento redondo con una lámina de goma, se incide la fascia transversalis en forma paralela y al ras de la arcada inguinal.

Por la proximidad de los vasos femorales se requiere gran cuidado al separar la grasa preperitoneal por dentro de la vena. A este nivel protruye el peritoneo junto con el cuello del saco herniario. Para efectuar el tratamiento, el ayudante debe reclinar la fascia y traccionar el ligamento redondo hacia arriba, de forma tal que el cirujano con una pinza Gregoire tome el cuello del saco y pueda ascenderlo desde la región crural a la región inguinal. Si el anillo herniario resulta muy pequeño se debe seccionar el ligamento de Gimbernat con tijera Metzenbaum.

A partir de ahí se trata como una *hernia inguinal directa*. Finalizado este tiempo se

reconocen y disecan los planos resistentes para comenzar la plástica mediofunicular. Los puntos de lino 40 o polipropileno 0 incluyen tres planos: arriba la *porción aponeurótica del músculo transverso*, abajo y atrás el *ligamento de Cooper* y adelante la *cinquilla iliopubiana de Thompson* o la *arcada inguinal*.

Tras comprobar la buena resistencia del cierre se lava la herida, se controla la hemostasia y se retira la lazada de reparo del ligamento redondo. Los colgajos de la aponeurosis del músculo oblicuo mayor se toman con pinzas Allis o Doyen tejido y se afrontan con puntos separados o una sutura continua de polipropileno 2-0. Luego se irriga nuevamente el tejido celular y se cierra la piel.

### Técnica preperitoneal de Nyhus

El acceso preperitoneal (posterior) creado por Nyhus se lleva a cabo a través de una incisión transversal, aproximadamente a dos traveses de dedos por encima del pubis, comenzando a 1 cm de la línea media y en una extensión de unos 8 cm.

Permite abordar hernias inguinales, crurales y hernias recidivadas. Si éstas fueron tratadas por la vía clásica (vía anterior), la técnica preperitoneal favorecerá al cirujano puesto que no encontrará fibrosis previa y trabajará con mayor comodidad.

## HERNIA UMBILICAL

### ANATOMÍA Y EMBRIOLOGÍA

La hernia umbilical es una patología frecuente en los niños y adultos. Su etiopatología se relaciona con defectos en la obliteración del orificio umbilical, que durante el período embrionario sirve como vía de comunicación entre el embrión y la madre.

El ombligo en el adulto se presenta como una depresión cupuliforme rodeada por el rodete umbilical, cuyos planos anatómicos

están formados por el tejido celular subcutáneo y la piel que en la zona central se adhiere directamente al plano aponeuótico. El anillo umbilical es una abertura en la línea media de unos 8 mm.

### TRATAMIENTO

Las hernias umbilicales deben recibir tratamiento quirúrgico, debido a las dificulta-

des para mantenerlas reducidas con vendajes y, sobre todo, por el peligro de atascamiento.

### TÉCNICA QUIRÚRGICA

**Posición del paciente:** se ubica en decúbito dorsal.

**Anestesia:** general o local con neuroleptoanalgesia.

**Preparación del campo operatorio:** se realiza un lavado previo con yodopovidona jabonosa, prestando especial atención en la antisepsia del ombligo. Luego se seca con una compresa estéril.

**Antisepsia:** el embrocado con yodopovidona solución se extiende desde la línea bimamilar hasta la zona inguinal y de un flanco a otro.

**Colocación de campos:** se emplean dos campos chicos laterales a nivel de los flancos, dos campos grandes podálicos y un campo grande cefálico, fijados con pinzas Backhaus.

**Incisión:** habitualmente se utiliza una incisión *arciforme infraumbilical* (fig. 4-21). En las hernias muy grandes con compromiso de la región cutánea, el abordaje clásico es la *incisión en losange de Mayo* que inclu-

ye resección umbilical. Otra posibilidad es una incisión *arciforme vertical* (técnica francesa).

**Desarrollo:** incidida la piel, con electrocauterio se secciona el tejido celular controlando la hemostasia. Los colgajos superior e inferior tomados con Allis se disecan hasta identificar el cuello del saco y lateralmente, la vaina anterior de los músculos rectos. El ombligo se desinserta y se reclina hacia arriba, facilitando la disección.

Tras colocar nuevas compresas de gasa rodeando el campo, se inicia el tratamiento del saco. Los extremos se traccionan con dos pinzas Kocher, se abre un ojal con bisturí y se amplía con tijera. En general, el saco umbilical tiene contenido (epiplón mayor o un asa de intestino delgado). Una vez reducido en la cavidad se efectúa su cierre; si es pequeño se aplica una ligadura por transfixión de lino 40 o polipropileno 0 y cuando es voluminoso, es conveniente emplear puntos separados.

El próximo paso es el tratamiento de la pared. A cada lado del orificio, se seccionan aproximadamente 2 o 3 cm de la vaina anterior de los músculos rectos. Se toman los colgajos con pinzas Allis o Doyen tejido y, elevándolos, se separa el plano preperitoneal.

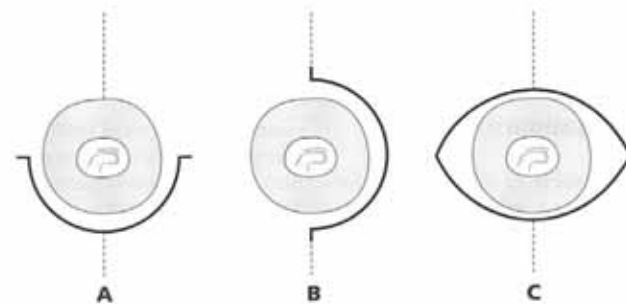


Fig. 4-21. Incisiones para abordar las hernias umbilicales. A. Incisión infraumbilical. B. Incisión vertical (francesa). C. Incisión en losange (Mayo).

La *plástica umbilical* consiste en realizar el cierre transversal de la aponeurosis de los rectos anteriores con puntos de polipropileno 0. Se pueden utilizar dos técnicas:

- Cierre simple.** Se afrontan los colgajos con puntos simples o en U (fig. 4-22).
- Plástica de Mayo.** Se imbrican los bordes aponeuróticos. Para ello se pasan puntos en U de tal manera, que las asas de las U estén a 1 cm del borde inferior y los extremos del hilo salgan a 3 cm del borde superior. Los puntos se dejan reparados y, una vez pasado el último, se anudan. De este modo, el colgajo superior queda por delante del colgajo inferior. A conti-

nuación, el borde libre de este último se sutura nuevamente a la aponeurosis con puntos separados o con una sutura continua de polipropileno 0 (fig. 4-22).

En la actualidad, está comprobado estadísticamente que el cierre simple tiene tan buenos resultados como la plástica de Mayo.

Al finalizar la reconstrucción de la pared se lava la herida y se asegura la hemostasia. El ombligo se fija a la aponeurosis con un punto de polipropileno 2-0 y se afrontan el tejido celular subcutáneo y la piel. El instrumentador es el encargado de la curación plana.

## HERNIA EPIGÁSTRICA

### ANATOMÍA QUIRÚRGICA

En toda la línea media del abdomen desde el apéndice xifoides hasta el pubis pueden desarrollarse hernias en zonas débiles; en general se relacionan con el pasaje de vasos sanguíneos a través de la pared abdomi-

nal. La línea media por debajo del ombligo suele ser muy estrecha o alcanza 2,5 mm de amplitud. Por esta razón, las hernias epigástricas infraumbilicales son muy raras.

Los defectos aponeuróticos difieren desde pequeños milímetros a varios centímetros y se presentan únicos o múltiples.

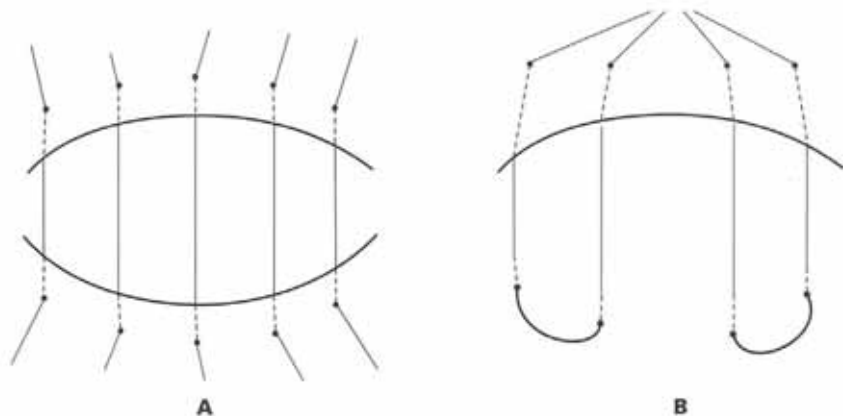


Fig. 4-22. Plásticas umbilicales. A. Cierre borde a borde. B. Plástica de Mayo.

## MANIFESTACIONES CLÍNICAS

En su mayoría, las hernias epigástricas de mediano tamaño son asintomáticas y reducibles. El saco herniario contiene epiplón mayor; la presencia del intestino delgado es poco frecuente.

Las hernias epigástricas muy pequeñas resultan más sintomáticas por protrusión y pellizcamiento del tejido preperitoneal.

## TÉCNICA QUIRÚRGICA

**Posición del paciente:** se coloca en decúbito dorsal.

**Anestesia:** general.

**Preparación del campo operatorio:** el paciente debe estar rasurado. Se efectúa un lavado previo con yodopovidona jabonosa y se seca con una compresa estéril.

**Antiseptia:** el embrocado con yodopovidona solución se extiende de la línea bimamilar hasta la zona inguinal y de un flanco a otro.

**Colocación de campos:** se utilizan dos campos chicos laterales, dos campos grandes podálicos y un campo grande cefálico, fijados con pinzas Backhaus.

**Incisión:** se emplea una incisión *media-xifumbilical*, pues está comprobado que los defectos pueden ser múltiples; exis-

te más de un anillo herniario. Con este abordaje también se corrige la diastasis de los rectos.

**Desarrollo:** tras incidir la piel, con electrocauterio se controla la hemostasia y se secciona el tejido celular subcutáneo hasta quedar expuestos, por ambos lados, unos 2,5 cm de la vaina anterior de los músculos rectos anteriores.

Al observar el saco herniario se toma con una pinza Gregoire y con tijera Metzenbaum se disecciona hasta liberar el anillo. Si la protrusión es pequeña se invagina directamente. Cuando presenta un volumen considerable es recomendable explorar su contenido. Las capas de tejido graso que lo rodean se inciden con bisturí y se examina si verdaderamente se trata de grasa preherniaria o hay un pequeño saco; se debe realizar el tratamiento habitual y el cierre con una ligadura por transfixión de polipropileno 2-0 o de lino 40.

Se debe asegurar que no queden zonas débiles; por lo tanto, se abre la línea media por encima y por debajo del anillo, se toman ambos colgajos con pinzas Allis o Doyen tejido, se separa el tejido preperitoneal subyacente y luego se cierra con una sutura continua de polipropileno 0 o 1.

La cirugía finaliza con el lavado de la herida con solución fisiológica, una minuciosa hemostasia y el cierre cutáneo.

## HERNIA ESTRANGULADA

Se habla de estrangulación cuando en una hernia atascada aparece compromiso vascular de la viscera protruida. Las lesiones y sus repercusiones se escalonan en el tiempo y guardan relación con el grado de constricción a nivel del anillo de estrangulación. En 4 horas ya se puede encontrar un asa gangrenada.

Es distinta la incidencia en las hernias de la ingle; en escala de frecuencia, se presentan excepcionalmente en las *directas* y habi-

tualmente en las *indirectas*, el mayor porcentaje corresponde a las *crurales*. Las hernias *umbilicales* estranguladas no son tan comunes.

### Instrumental y materiales

El instrumentador debe preparar la mesa con una caja y los materiales enunciados para una laparotomía (véase cap. 1).

## TÉCNICA QUIRÚRGICA

Los objetivos fundamentales del tratamiento quirúrgico de la hernia estrangulada son dos: *la liberación y el tratamiento del asa o epiplón constreñido*. Obviamente se completa con la reparación del defecto parietal.

El paciente puede recibir anestesia general o raquídea, según el caso. La operación comienza con los pasos conocidos hasta exponer el saco que debe abrirse con cautela. Un alto porcentaje presenta líquido, del cual se obtiene una muestra para enviar al laboratorio, en un frasco o tubo estéril y el resto se aspira.

### Estrangulación de un segmento de intestino delgado

En presencia de la viscera estrangulada, se abre el anillo herniario con tijera Metzbaum. Si el cirujano observa que su vitalidad no ha disminuido, la restituye en el abdomen. No obstante, se deben exteriorizar y revisar las asas, por lo menos 25 cm en sentido distal y proximal del área constreñida, pudiendo encontrar compromiso vascular por debajo del anillo. Al finalizar la exploración se repara la brecha parietal.

Si hay evidencias de un segmento intestinal no viable, como líquido sacular maloliente, pared visceral de color rojo púrpuro, ausencia de pulso arterial y de peristaltismo y factores que determinan la resección del intestino la decisión también

es rápida. Antes de practicar una anastomosis entérica se debe ser cuidadoso con la irrigación y los márgenes sanos (véase cap. 7).

En los casos intermedios, las asas deben ser exteriorizadas francamente sobre una compresa húmeda en solución fisiológica tibia y cubiertas con otra igual. Al cabo de 5 minutos se observa si mejoró el color y si hay pulso arterial. De no haber una respuesta satisfactoria, se efectuará una resección intestinal a través de la herida herniaria o mediante una incisión mediana.

### Estrangulación de epiplón mayor

El epiplón mayor necrosado debe ser extirpado, técnicamente puede efectuarse de dos maneras:

- Una técnica rápida y sencilla consiste en aplicar dos series sucesivas de pinzas Kocher en el epiplón, seccionarlo entre ellas con tijera Metzbaum y ligar los muñones con lino 40.
- Otra variante es efectuar la resección mediante la colocación progresiva de ligaduras de lino 40 y sección con tijera.

En todas las operaciones sépticas contaminadas se debe realizar profilaxis antibiótica intraoperatoria, lavado de la cavidad con solución fisiológica tibia, y según el caso, colocación de drenaje. No debe cerrarse el tejido celular subcutáneo, sólo se afronta la piel con puntos aislados.

puede ocurrir en la apertura y el cierre del saco.

- *Lesión de los vasos epigástricos*: si los vasos fueron punzados con una aguja delicada, hay que terminar de pasar el punto pero no anudarlo y efectuar una compre-

## COMPLICACIONES HERNIARIAS INTRAOPERATORIAS

A continuación se detallan las complicaciones herniarias intraoperatorias más comunes, que pueden presentarse en el tratamiento de las hernias inguinales (directas e indirectas) y crurales. En general suceden durante la realización de las plásticas, no obstante, la lesión del intestino también

si se logra reducir la hemorragia, deben ligarse los vasos epigástricos por encima y por debajo de la lesión.

- *Lesión de la vena femoral*: este accidente puede presentarse en las hernias crurales. Se debe terminar de pasar el punto y extraer con cuidado. Luego se debe comprimir. Si hubiera un desgarro de la pared de la vena, se necesitará ampliar el campo operatorio para realizar su sutura. El instrumentador deberá preparar aspiración, clamps de Morris y suturas vasculares (polipropileno 6-0).
- *Rotura de agujas de sutura*: este accidente suele deberse al uso de agujas de suturas inadecuadas (diámetro y calibre). Al romperse deben extraerse los dos cabos; si existe dificultad para su localización se debe recurrir al intensificador de imágenes.
- *Sección del conducto deferente*: en caso de sección durante la exploración del

cordón espermático se efectuará su reparación de inmediato, a menos que se haya obtenido consentimiento previo para la sección del funículo. Los extremos seccionados serán aproximados con puntos separados de poligactina 910 o ácido poliglicólico 6-0.

- *Lesión del intestino*: es importante la ligadura alta del saco. Nunca debe hacerse a ciegas sino bajo visión directa, observando que las vísceras no queden tomadas en el cierre; puede provocar una fistula, un absceso parietal u obstrucción intestinal. También es fundamental la apertura de los sacos por la cara anteroexterna, sobre todo en presencia de deslizamientos. De este modo, se evitan las lesiones viscerales, en cuyo caso el instrumentador debe preparar puntos delicados de poligactina 910 o ácido poliglicólico 3-0.

## BIBLIOGRAFÍA

- Agur A. Grant Atlas de Anatomía. 9ª Edición. Buenos Aires: Editorial Médica Panamericana, 1994.
- Barroetaña J, Herzage L, Barroetaña J.L. y col. Hernias de la ingle. 3ª edición. Buenos Aires: Librería "El Ateneo" Editorial, 1993.
- Bombbeck C y Nyhus LL. Hernia. En Nora F. Cirugía general (dir). 2ª Edición. Buenos Aires: Salvat Editores S.A., 1985: 760-796.

- Christmann F, Otioleghi C, Raffo J.M y Von Grolman G. Técnica Quirúrgica. 12ª edición. Buenos Aires: Librería "El Ateneo" Editorial, 1981.
- Latarjet M y Ruiz Liard A. Anatomía Humana, 3ª edición. Buenos Aires: Editorial Médica Panamericana, 1995.
- Nyhus LL.M y Condon R. Hernia. 3ª edición. Buenos Aires: Editorial Médica Panamericana, 1991.

## AUTOEVALUACIÓN

### Complete con una sola palabra.

1. Se denomina hernia a la protrusión del tejido preperitoneal, acompañado o no de vísceras abdominales a través de un orificio .....

### Preguntas orientadoras para el estudio.

2. Enuncie ¿cómo está formada la pared posterior del trayecto inguinal?
3. Desarrolle sintéticamente cómo se inserta la aponeurosis del oblicuo mayor en la espina del pubis.
4. ¿Cuál es la diferencia entre una hernia inguinal indirecta y una hernia inguinal directa?
5. Enumere los elementos nobles del cordón espermático.
6. Mencione los límites anatómicos del séptum crural.

7. Nombre diferentes materiales para reparar el cordón espermático o el ligamento redondo.  
8. ¿Qué suturas se puede utilizar para afrontar la aponeurosis del oblicuo mayor?

**Marque verdadero o falso según corresponda.**

9. Los sacos herniarios se pueden abrir por cualquier cara. Esta acción no ocasiona ningún peligro.  
V ( ) F ( )
10. Los sacos herniarios se pueden cerrar con jaretas o ligaduras por transfixión de lino 40.  
V ( ) F ( )
11. En las hernias inguinales, habitualmente se emplean las plásticas retrofuniculares.  
V ( ) F ( )

**12. Ordene secuencialmente los tiempos en una hernia inguinal.**

- A. Cierre de los planos superficiales.
- B. Plástica mediofunicular.
- C. Apertura de la aponeurosis del músculo oblicuo mayor.
- D. Cierre de la aponeurosis del músculo oblicuo mayor.
- E. Tratamiento del saco herniario.
- F. Apertura de la piel y el tejido celular.
- G. Reparación del cordón espermático.

# Eventración, evisceración y hernia recidivada

Mónica G. Broto y Stella M. Delor



## EVENTRACIÓN

Se denomina eventración a la salida o protrusión parcial o total de estructuras, tejidos u órganos, a través de una solución de continuidad que anatómicamente no existe y se ha formado a raíz de un proceso patológico, traumatismo, intervención quirúrgica, etc., que dejó como secuela una zona de debilidad.

Las eventraciones constituyen una de las complicaciones más molestas en los pacientes sometidos a una cirugía electiva. Ante la presencia de un abultamiento inesperado en la zona ya operada, pasados meses, dos años o más, el paciente decide consultar al cirujano (figs. 5-1 y 5-2).

También puede formarse una eventración en las incisiones mínimas de las cirugías laparoscópicas, los tratamientos percutáneos o exteriorización de drenajes, donde a veces sólo se sutura la piel.

Es conveniente realizar una cirugía correctora lo antes posible, para evitar complicaciones posoperatorias aun mayores, como atascamiento, obstrucción, estrangulamiento o necrosis de la piel, capaces de aumentar los riesgos de vida del enfermo.

## Factores que provocan las eventraciones

### Obesidad

En general, se recomienda a los pacientes que deben ser sometidos a cirugías electivas, incluidas las intervenciones por eventración, efectuar un tratamiento previo para perder peso y llegar en óptimas condiciones.

### Tipo de incisión

Es importante una adecuada elección del tipo de incisión. Las incisiones *transversas* tienen mejor cicatrización y menor incidencia de eventración que las heridas *verticales*; la relación es 3 a 5 veces superior.

### Materiales de sutura

Con mayor frecuencia se utilizan las suturas *no absorbibles* como el *polipropileno*. Se considera un material inerte, con alta resistencia y buena tolerancia. Un correcto cierre de la herida requiere colocar los puntos de sutura a 2 cm de los bordes a afrontar y practicar 6 a 8 nudos para evitar su deslizamiento (fig. 5-3).

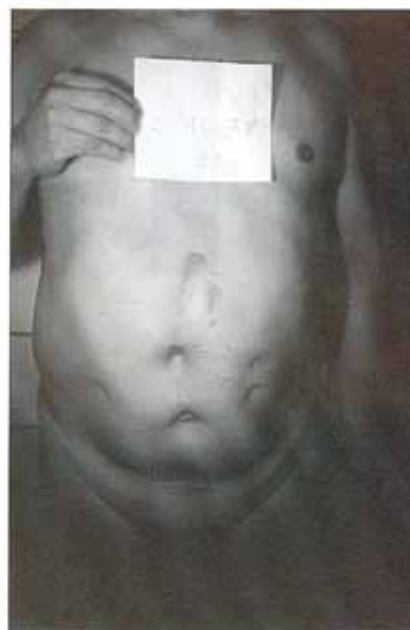

Fig. 5-1. Foto de frente de un paciente con una eventración.

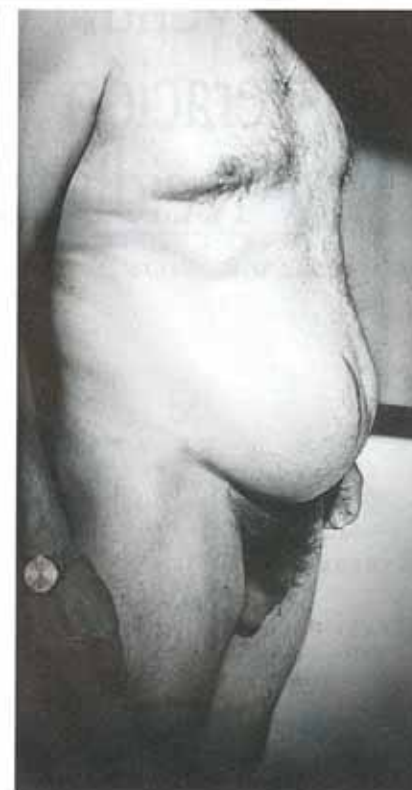

Fig. 5-2. Foto de perfil de un paciente con una eventración.

## Infección de la herida

Es una de las causas más importantes en la aparición de las eventraciones, puesto que una infección lleva a la pérdida de la integridad de los tejidos sanos a cerrar; por lo tanto, el cirujano debe tomar algunas medidas de precaución:

- Utilizará *ligaduras* del menor calibre posible.
- Controlará *minuciosamente la bemostrasia* a fin de prevenir hematomas y seromas.
- Lavará *la cavidad y las heridas* para extraer los coágulos de sangre y los restos de materiales extraños.
- Dejará *drenaje en caso necesario*, exteriorizado por contraabertura.
- Confeccionará las *colostomías o ileostomías* por una herida secundaria a la principal.

- Aplicará *profilaxis antibiótica intraoperatoria*.
- Evitará las *suturas a tensión*, pues pueden provocar necrosis y dehiscencia de los tejidos. Este motivo es causa habitual de eventración.

## Debilidad general

Es un problema a tener en cuenta sobre todo si el paciente presenta enfermedades neoplásicas, cirrosis, hipoproteinemia, uremia, ictericia, o si será sometido a trasplante.

### Complicaciones posoperatorias

Dentro de las complicaciones más frecuentes se distinguen: tos, meteorismo, esfuerzo e ileo, capaces de provocar un aumento de la presión intrabdominal. Por esta razón se aconseja a los pacientes fumadores la interrupción del hábito de fumar dos semanas antes del día de la cirugía.

### NEUMOPERITONEO PREOPERATORIO PROGRESIVO

En las *eventraciones gigantes* se realiza el neumoperitoneo progresivo de Goñi Moreno. Este método consiste en introducir aire dentro de la cavidad abdominal con el objeto de distender las paredes, preparar el abdomen para contener las vísceras cuando han perdido su domicilio y tratar de liberar las adherencias.

### Técnica de neumoperitoneo

Iván Goñi Moreno en octubre de 1940 hizo conocer su técnica de neumoperitoneo en la cavidad abdominal.

Utilizaba dos frascos bitubulados, uno con solución fisiológica y otro vacío, interconectados entre sí, un manómetro, una pera para insuflar y una aguja de punción lumbar con una llave de paso.

El sitio de punción para efectuar el neumoperitoneo debe estar lejos de la zona eventrónica y de las adherencias que pueden presentarse, por esto, Goñi Moreno recomendaba la *fosa iliaca izquierda*. Realizaba la antisepsia, infiltraba la piel y los planos profundos con anestesia local e ingresaba la aguja de punción lumbar en la parte media de la línea extendida entre la espina iliaca anterosuperior y el ombligo, teniendo cuidado de no punzar una vena. Conectaba la llave de paso, el manómetro, los frascos, la pera de Richardson y por insuflación de ésta, pasaba el líquido de un frasco a otro, desplazando el aire que penetraba en la cavidad abdominal (fig. 5-4).

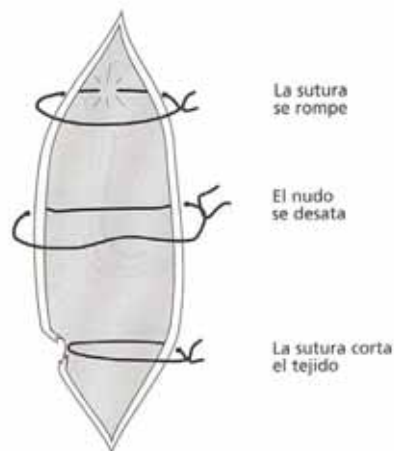


Fig. 5-3. Tres causas de dehiscencia de herida.

Hoy en día, algunos cirujanos efectúan variantes sobre el sistema y sitio de punción. Emplean una aguja de bisel corto y calibre 20 mm con una llave de 3 vías y una jeringa de 50 mL. En pacientes obesos recomiendan practicar la punción en el reborde costal cerca de la línea medio clavicular izquierda.

A medida que el aire ingresa, el abdomen se distiende. El cirujano debe consultar al paciente sobre su estado, porque ante el menor dolor el procedimiento debe interrumpirse para otro día.

Este método se aplica durante 2 a 3 semanas. El primer día se inyectan 500 cm<sup>3</sup> de aire, que se aumenta progresivamente por vez y en días alternados, hasta un total promedio de 15 litros dependiendo del tamaño de la eventración. Cuanta mayor cantidad de aire se pueda ingresar, será más fácil la reconstrucción, mejor el afrontamiento de las paredes y más comfortable el posoperatorio.

Un signo que indica la suspensión del neumoperitoneo es la *omalgia*, dolor a nivel de los hombros.

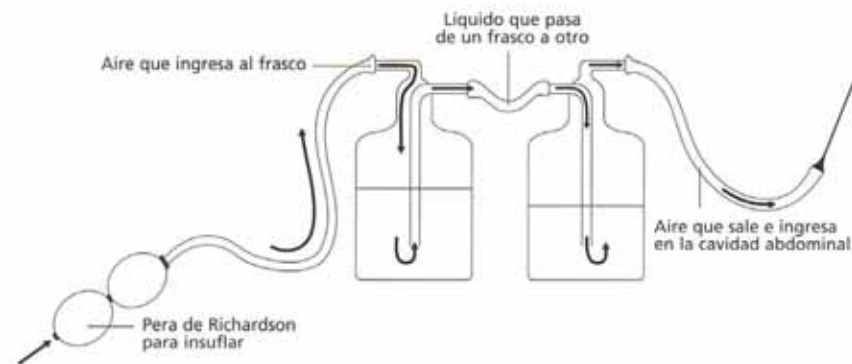


Fig. 5-4. Descripción del mecanismo para el neumoperitoneo de Goñi Moreno.

### CIERRE DE LA PARED ABDOMINAL

Jorge Barroetaña y León Herszage publicaron hace 10 años en el libro *Eventraciones*, las premisas aun vigentes sobre el uso de mallas en la cirugía reparadora de la pared abdominal.

- La mejor operación correctora es la efectuada con los tejidos del propio paciente.
- Generalmente es posible si se ha realizado una buena preparación preoperatoria y si se aplican procedimientos adecuados y maniobras complementarias durante la operación.
- La incorporación de tejidos ajenos a la zona a reparar o de materiales extraños al organismo no debe ser la consecuencia de una conducta facilista ante situaciones más o menos complejas.
- Las prótesis sintéticas han desplazado casi por completo a los injertos.

### INJERTOS Y PRÓTESIS

Antiguamente, cuando la pared abdominal no permitía un cierre normal sin tensión, se utilizaba para el tratamiento de

las eventraciones *fascia lata*, tejido natural extraído de la región lateral del muslo, fuerte, flexible y poco elástico; hoy en desuso.

Con posterioridad, se emplearon las *mallas metálicas* de alambre monofilamento, rígidas; hoy también en desuso.

En 1968 Zimmerman, refiriéndose a las prótesis, publicó:

*Prótesis, cualquiera sea su valor, no reemplaza un total conocimiento de la subyacente anatomía y fisiopatología de los defectos parietales, ni sustituye los principios de técnica quirúrgica.*

Las prótesis deben cumplir con los requisitos enunciados por Cumberland en 1952:

- No deben ser modificadas físicamente por los líquidos orgánicos (prótesis no absorbibles).
- Químicamente deben ser inertes, no provocar casi ninguna reacción tisular.
- No deben causar antigenicidad marcada, ni inflamatoria.
- No deben ser carcinógenas.
- No deben producir reacciones alérgicas o de hipersensibilidad.
- Deben resistir tracciones mecánicas.
- Deben ser de simple fabricación.

- Deben poder ser esterilizadas sin perder sus propiedades.
- Es preferible que se confeccionen con entrecruzamiento fibrilar y orificios, para permitir el crecimiento de tejido cicatrizal entre su trama, para *humanizarlas*. Deben poseer, en general, un 40 a 60% de materiales sólidos (hilos).
- Deben ser ligeramente estimulantes de la fibrogénesis para su rápida incorporación y así prevenir migración, secuestro o encapsulación.
- Las mallas tejidas monofilamento son más resistentes a cualquier contaminación bacteriana.

### Prótesis sintéticas no absorbibles

De las prótesis sintéticas no absorbibles enumeradas (cuadro 5-1), sólo algunas resistieron el paso del tiempo y confirmaron su utilidad clínica y experimental.

### Malla de polipropileno puro

En este momento son las más conocidas por sus excelentes resultados. Se pueden mencionar las mallas de Marlex U.S.A.<sup>®</sup>, Pro-lene<sup>®</sup>, Atrium<sup>®</sup>, Surgipro<sup>®</sup> y Treflex<sup>®</sup>. Cumplen con los requisitos enunciados. Al tacto son consistentes y tienen sensación de apresto. Guardan memoria de los pliegues de fabricación y envoltura. Algunas marcas presentan mallas tejidas con tensión diferente, bidireccional cruzadas, semirrígidas en un sentido y elásticas en el cruzado, para ser colocadas de acuerdo con la necesidad del cirujano. Son incorporadas fácilmente y resistentes a las infecciones, aun expuestas y tratadas con medicas antibacterianas locales (fig. 5-5). También se utilizan en cierres a tensión, como anclajes de estructuras músculo aponeuróticas.

Dado que pueden adherirse fácilmente a las vísceras provocando fistulas, es de bue-




Fig. 5-5. Malla de polipropileno.

na práctica implantarlas, en lo posible, con un plano de aislamiento visceral, preferentemente biológico (epiplón mayor, peritoneo o aponeurosis).

### Malla de poliéster-dacron

La malla de Mersilene<sup>®</sup> tiene una respuesta similar a la anterior en cuanto a la fibrogénesis. Se presenta como una tela dúctil, sin aprestamiento, que le permite acompañar los cambios a que la someten las presiones orgánicas funcionales, propiedad que la hace apta para cubrir amplios defectos sin fijación con puntos.

### Malla de politetrafluoretileno expandido

La principal virtud de la malla de Gore-tex<sup>®</sup> es la de no adherirse a las vísceras o hacerlo muy raramente, por lo tanto, es recomendable su uso en casos de imposibilidad de aislamiento de ese plano.

Es diferente su incorporación, genera un estrechamiento del colágeno que la envuelve y la fija al plano en que fue incorporada. Tiene bioelectroreaccionabilidad propia, de

manera que debe ser tratada con suavidad bajo normas rigurosas en cuanto a manipulación, recorte y sutura. No tiene ninguna resistencia bacteriana.

### Malla de fibra de carbono

Parece ser francamente promisorio, pero se halla en la actualidad en una etapa de valoración y experimentación.

### Prótesis sintéticas absorbibles

En la actualidad las prótesis más conocidas son: la de Poliglactina 910 (Vicryl<sup>®</sup>) y la de ácido poliglicólico (Dexon<sup>®</sup>). Se destacan por su elasticidad y su benignidad en contacto con las vísceras; adaptan a todos los planos en que se implantan (fig. 5-6).

Se absorben por acción enzimática (hidrólisis) entre los 28 y 60 días. Son resistentes a las infecciones y permeables a los líquidos orgánicos. Debido a estas propiedades resultan especialmente indicadas en laparotomías, aun aquellas infectadas y supurantes y en cierres asistidos que necesitan un refuerzo temporario de la pared.

No se utilizan en reparaciones definitivas, pues no generan una capa de colágeno más



Fig. 5-6. Malla de ácido poliglicólico.

Cuadro 5-1. Clasificación histórica de injertos y prótesis

Injertos		
Autólogos	Homólogos	Heterólogos
Piel total	Aorta	Fascia bovina
Dermis	Pericardio	
Fascia	Duramadre	
	Fascia	
Prótesis		
Metálicas	Sintéticas	
	No absorbibles	Absorbibles
Plata	Nailon	Poliglactina 910*
Tantalio	Fortisan	Ácido poliglicólico*
Acero	Ivalon*	
	Silicona	
	Orlon	
	Teflón*	
	Fibras de carbono*	
	Dacrón* (poliéster)*	
	Tetrafluoretano expandido*	
	Polipropileno puro*	

\*Estas prótesis serán desarrolladas.

resistente y al absorberse la prótesis se reinstala habitualmente el defecto preexistente.

## TRATAMIENTO QUIRÚRGICO DE LA EVENTRACIÓN

### Instrumental y materiales

Se emplea una caja de laparotomía (véase cap. 1) y los siguientes materiales:

Bol mediano con solución fisiológica tibia.  
Jeringa de Bonneau.  
Electrocauterio.  
Aspiración con cánula.  
**Suturas**  
Catgut simple 2-0.  
Polipropileno 0 o 1.  
Poliglactina 910 o ácido poliglicólico 3-0 y 2-0.  
Nailon monofilamento 3-0.  
**Agujas**  
Redondas  $1/2$  círculo medianas de 25 o 30 mm.  
**Malla**  
Siempre debe estar en el quirófano, aun cuando se piense en un cierre simple.

### Técnica quirúrgica

**Posición del paciente:** se ubica en decúbito dorsal.

**Anestesia:** todas las operaciones destinadas a reparar la pared abdominal requieren completa relajación para afrontar fácil y holgadamente la pared; por lo tanto, se aplica anestesia general.

**Preparación del campo operatorio:** es importante el lavado previo del abdomen con yodopovidona jabonosa. Si el paciente es obeso, hay que prestar atención a la zona del intertrigo. Luego se seca con una compresa estéril.

**Antiseptia:** se realiza con yodopovidona solución.

**Colocación de campos:** no se puede precisar, depende de la eventroplastia a tratar.

### Desarrollo

1. **Inciisión:** excede 1 o 2 cm los extremos de la cicatriz anterior. Únicamente comprende la piel, pues el saco puede estar adherido a ella.
2. **Diseción de los colgajos:** los bordes cutáneos se toman y se traccionan con 2 o 3 pinzas Allis o Doyen tejido. Con bisturí o electrocauterio, controlando siempre la hemostasia, se disecciona el tejido celular de un lado hasta encontrar la aponeurosis sana. Se deja colocada sobre ella una compresa húmeda en solución fisiológica tibia, mientras se prosigue con el otro colgajo.
3. **Diseción y apertura del saco eventrógeno:** se aísla el saco con cautela circunscribiendo el anillo eventrógeno. La realización del neumoperitoneo terapéutico favorece su liberación, lo mantiene en tensión y permite observar las vísceras por transparencia. Por esta razón, no se recomienda su apertura temprana. Al culminar la diseción del saco, se abre por el cuello teniendo cuidado con las adherencias de epiplón mayor, intestino delgado u otra víscera, que tras liberarse son reducidas dentro de la cavidad abdominal.
4. **Cierre:** se ejerce una suave tracción tomando los bordes de la pared con pinzas Kocher; si afrontan bien se prosigue con el habitual cierre monopiano con una sutura continua de polipropileno 1. No se debe considerar el cierre simple cuando, a pesar de haber realizado *incisiones de descarga*, queda a tensión. Se requerirá implantar una *prótesis sintética*.
5. **Colocación de las mallas:** la experiencia demuestra que es conveniente colocar las prótesis en el plano más profundo (preperitoneal), separado por una capa biológica de las vísceras. Las ventajas son: absorción más rápida de los líquidos reaccionales provocados por el cuerpo extraño, separación del plano cutáneo graso, que es el más expuesto a la contaminación bacteriana e íntima relación con los tejidos que participan activamente en la

respuesta inmune (peritoneo y músculo). Sin embargo, pueden ser colocadas en el plano supraaponeurótico tomando los recaudos pertinentes.

*Deben agotarse los esfuerzos para no colocar las prótesis no absorbibles, salvo el politetrafluoretileno, en contacto con las vísceras intestinales en forma permanente.*

- a) **Tamaño:** a excepción de la malla de Gore-tex® que se sutura borde a borde con el límite del defecto, todas las demás prótesis deben exceder en 2 a 4 cm el tamaño de la brecha. Es preferible redondear los bordes antes de suturar formas angulosas por su reacción mecánica.
- b) **Fijación:** la malla debe quedar a tensión normal o ligeramente tensa, evitando la

formación de pliegues. Los hilos de sutura deben ser del mismo material con el que se tejió la malla. Quedan excluidos del uso habitual las suturas con franca antigenicidad (lino, algodón y seda), por la posibilidad de generar granulomas que perturben la *humanización de la prótesis*. Los puntos de sutura en U, de calibre 0 o 1 se fijan a estructuras de implantación sólida (rebordes óseos, líneas y zonas aponeuróticas), respetando los trayectos vasculonerviosos cuya compresión por la prótesis incrementa la morbilidad posoperatoria. Algunos cirujanos sostienen que para no desgarrar los tejidos es conveniente interponer pequeñas estampillas de  $0,5 \times 1$  cm del material de la malla y anudar los puntos sobre ellas. Primero se colocan 4 puntos cardinales y luego puntos intermedios, que se dejan reparados con pinzas hemostáticas. Al finalizar el último, se comienzan a anudar desde los extremos (fig. 5-7).

6. **Cierre:** es fundamental realizar un minucioso control de la hemostasia a fin de *no colocar drenajes*, pues constituyen una vía de contaminación ascendente. Además, el tejido celular subcutáneo se debe lavar en forma profusa y cerrar para mayor protección del injerto. La piel se sutura con nailon monofilamento 3-0. Se efectúa la curación plana.

7. **Complicaciones:** una de las complicaciones posoperatorias más frecuente es la formación de seromas. Si pasados 30 días no se reabsorbió y el paciente continúa con gran acumulación líquida, se realiza una evacuación por punción con aguja gruesa, teniendo especial cuidado con la antisepsia de la piel para evitar la contaminación del espacio creado por la diseción líquida.

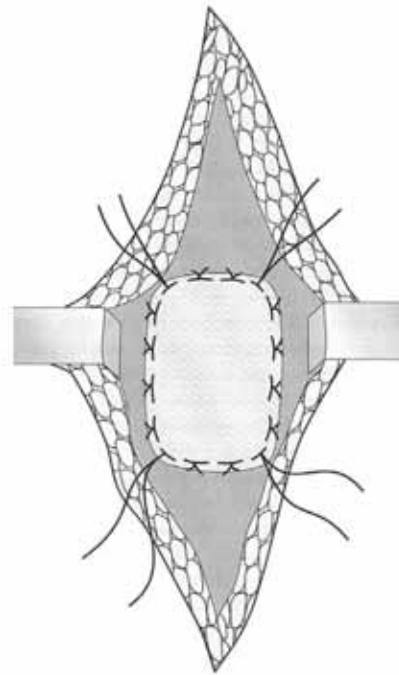


Fig. 5-7. Colocación de una malla en una eventración.

### EVISPERACIÓN

Se considera evisperación o eventración aguda a la protrusión inmediata de estructuras intraabdominales, a través de una solu-



ción de continuidad en la pared (heridas quirúrgicas o traumáticas). A diferencia de la eventración, la evisceración es una condición que requiere cirugía de urgencia.

### Instrumental y materiales

El instrumentador preparará su mesa con el instrumental y los materiales enumerados antes. Además, añadirá:

2 Jeringas de 20 mL.

Tubos o frascos estériles para cultivo.

Materiales para puntos capitones según necesidad.

### Técnica quirúrgica

En la evisceración se necesita una buena relajación de las paredes. El cirujano retira los puntos de piel con bisturí y ante la presencia de líquido en la cavidad, obtiene una muestra para cultivo. Luego explora las vísceras tratadas y, de no encontrar otra causa que provocara la dehiscencia de la herida, inicia el habitual cierre monoplano con polipropileno 1, colocando puntos capitones si es necesario. Si observa gran tensión en la aproximación de los colgajos parietales, implantará una prótesis sintética.

### HERNIA RECIDIVADA

Se define hernia recidivada a la protrusión que aparece a través de una hernioplastia previa, diferenciándose de este modo de la eventración.

Se postula que dentro de las causas más frecuentes en el desarrollo de las hernias recidivadas, se hallan: el cierre a tensión de los planos de la plástica, la infección de la herida quirúrgica (absceso), los hematomas y el aumento de la presión intraabdominal, entre otras. Deben tenerse en cuenta las hernias iatrogenas (provocadas) en un área vecina a la reparada por una técnica ejecutada incorrectamente, y la aparición herniaria precoz cuando en el transcurso de una operación, el cirujano trata un determinado

tipo de hernia, directa o indirecta, y no explora la zona contigua, donde una hernia potencial queda inadvertida. *Sólo durante el acto quirúrgico es posible determinar su verdadera causa.*

El porcentaje total de recidiva difiere según los distintos autores, aceptándose universalmente cifras que varían entre el 1-3%. Dentro de este porcentaje, la recidiva más habitual corresponde a las hernias indirectas.

Las hernias recidivadas se pueden abordar:

- Por vía *convencional* a través de la incisión previa, explorando una zona fibrosa da.
- Por vía *preperitoneal*, técnica creada por Lloyd M. Nyhus que emplea una incisión transversal. Permite trabajar sobre tejidos indemnes y reparar tanto hernias inguinales directas o indirectas, así como también hernias crurales.

### Instrumental y materiales

El instrumentador preparará su mesa con el instrumental y los materiales descritos en el desarrollo de las hernioplastias. En el quirófano siempre debe haber una malla de polipropileno y suturas homólogas de calibre 0 y 2-0.

### Técnica por vía convencional

**Incisión:** la cicatriz anterior tomada con dos pinzas Kocher se reseca y se amplía la incisión 1 cm por ambos extremos.

**Desarrollo:** se secciona el tejido celular subcutáneo con electrocauterio, se controla la hemostasia y desde el extremo superoexterno se profundiza la disección de la aponeurosis del músculo oblicuo mayor. En el extremo inferointerno se libera y repara el cordón espermático con una lazada de goma, pudiéndose reconocer el tipo de plástica previa. A continuación, se completa la disección de la aponeurosis del oblicuo mayor y se procede a su apertura con bisturí y/o tijera Metzenbaum en direc-

ción al pubis. Los colgajos se traccionan con pinzas Allis y con cautela, debido a la fibrosis de la cirugía previa, se aíslan del plano subyacente.

Luego, se colocan nuevas compresas de gasa en la herida y uno o dos separadores Gelpi. Se determina qué tipo de recidiva presenta y se observa el estado de los elementos para después realizar la plástica: arcada inguinal, cintilla iliopubiana de Thompson, ligamento de Cooper y músculo transverso.

Identificado el saco herniario se tensiona con dos pinzas Kocher y se comienza a disecar. En las hernias recidivadas resulta útil su apertura temprana, beneficia la liberación de las adherencias y desde el interior se puede comprobar el estado de la pared

inguinal y crural. Tras haber reducido el contenido herniario en la cavidad abdominal se cierra el saco con una ligadura alta por transfijión o una jareta de polipropileno 0.

El tiempo fundamental de las hernias recidivadas es la *plástica*, en general *mediofunicular*, que se efectúa descendiendo el músculo transverso a la cintilla iliopubiana de Thompson o a la arcada inguinal. Si el estado de estos elementos anatómicos no es suficientemente resistente, se realiza una plástica al *ligamento de Cooper* o se implanta un injerto sintético cortado en forma de Y para dar espacio al cordón espermático (fig. 5-8).

La malla de polipropileno se fija con una sutura de igual material, calibre 0 y 2-0 a la

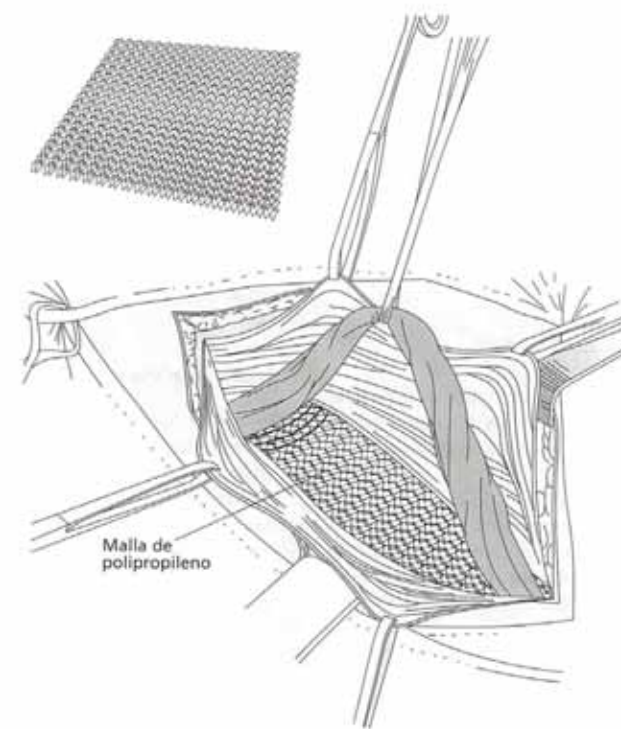


Fig. 5-8. Colocación de una malla en una hernia recidivada.

espina del pubis, el ligamento de Cooper y la vaina femoral por fuera, y al borde del músculo transverso o de la vaina anterior del recto anterior por dentro.

Al finalizar la plástica se controla estrictamente la hemostasia y se procede a cerrar la aponeurosis del músculo oblicuo mayor con una sutura continua de polipro-

pileno 2-0. Luego se lava la herida y se afronta la fascia de Scarpa con puntos separados de sutura absorbible 2-0. En caso de haber implantado una malla, el cierre de este plano favorece la protección de la misma. Por último se sutura la piel con nailon monofilamento 3-0. Se realiza la curación plana.

#### BIBLIOGRAFÍA

Barroetaña J, Herszage L, Barroetaña J.L. y col. *Hernias de la Ingte*, 3ª edición. Buenos Aires: Librería "El Ateneo" Editorial, 1993.  
Catálogo de suturas Ethicon Johnson & Johnson Medical, 1998.

Catálogo de suturas Sherwood Davis & Geck, 1998.  
Nylus L.L.M y Condon R. *Hernia*, 3ª edición. Buenos Aires: Editorial Médica Panamericana, 1991.

### AUTOEVALUACIÓN

#### *Complete con una palabra.*

1. El tratamiento quirúrgico para una eventración es una cirugía .....
2. El tratamiento quirúrgico para una evisceración es una cirugía de .....

#### *Marque con una cruz la respuesta correcta.*

3. El neumoperitoneo terapéutico de Goñi Moreno se practica como paso previo a una:
  - A. Hernia recidivada.
  - B. Eventración.
  - C. Evisceración.
  - D. Hernia estrangulada.

#### *Preguntas orientadoras para el estudio.*

4. Enumere 2 casos en los cuales puede estar indicado el uso de una prótesis sintética.
5. Mencione distintas prótesis sintéticas.
6. Detalle 4 características de las mallas de polipropileno.

#### *Conteste verdadero o falso según corresponda.*

7. Las hernias recidivadas protruyen por un orificio natural de la pared.  
V ( ) F ( )
8. En las hernias recidivadas se pueden emplear tejidos homólogos o mallas.  
V ( ) F ( )

9. En las hernias recidivadas los puntos de la plástica se aplican desde el músculo oblicuo mayor al ligamento de Cooper.

V ( ) F ( )

10. Las hernias recidivadas se pueden tratar por vía preperitoneal.

V ( ) F ( )

# Patología apendicular

Mónica G. Broto y Stella M. Delor



La *apendicitis aguda* es la causa más frecuente del dolor abdominal persistente y progresivo en todas las edades, a menudo traidora dentro de los cuadros de abdomen agudo.

Hoy en día ha bajado el índice de morbilidad y mortalidad, gracias a la importante evolución de las condiciones preoperatorias -intraoperatorias y posoperatorias, diagnóstico precoz, indicación quirúrgica inmediata, tratamiento antibiótico y terapéutica de las complicaciones.

Charles McBurney en 1889 describió las manifestaciones clínicas de la *apendicitis temprana no perforada* y fue quien propuso la clásica incisión que hoy lleva su nombre.

## ANATOMÍA DEL CECOAPÉNDICE

Anatómicamente es imposible hacer una separación entre el ciego y el apéndice. El *ciego* es la primera porción del intestino grueso y el *apéndice vermiforme* es una prolongación de él.

Su localización típica corresponde en la *fosa iliaca derecha*, aunque también puede encontrarse en situaciones anómalas debido a la rotación del asa intestinal. Es posible

observar ciegos izquierdos, epigástricos, subhepáticos o pelvianos (fig. 6-1).

## A. Descripción externa

### Ciego

Hacia arriba se continúa con el colon ascendente. En su cara medial y en ángulo recto se inserta el ileon. Tiene forma de em-

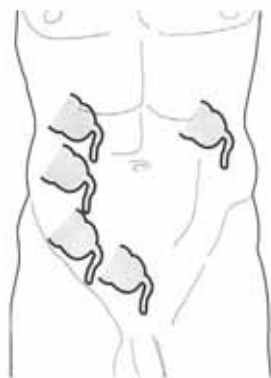

Fig. 6-1. Localización cecal ectópica.

budo, prolongado por el apéndice vermiforme (fig. 6-2). Presenta tres tenias longitudinales, una anterior más ancha y dos posteriores, entre las cuales se forman las típicas *bastraciones (abollonaduras)*.

## B. Descripción interna

Es un tubo cerrado y flexuoso, implantado en la cara inferomedial del ciego, a unos 2 o 3 cm de la válvula ileocecal, en la unión de las tres *bandeletas* musculares (fig. 6-2). Tiene una longitud variable, mide, en promedio, 10 cm.

## B. Descripción interna

En la cara interna del cecoapéndice se hallan dos válvulas: la ileocecal y la apendicular.

### Válvula ileocecal

Está constituida por una verdadera invaginación de la túnica mucosa y del estrato circular de la túnica muscular ileal.

La válvula, en forma de hendidura, se opone al reflujo del contenido cecal hacia el

íleon, acción que no es completamente hermética y no trae consecuencias patológicas (fig. 6-2).

### Válvula apendicular

Se ubica 2 o 3 cm por debajo y atrás de la anterior. Presenta un pliegue mucoso que no impide la penetración del contenido cecal en la luz del apéndice (fig. 6-2).

## C. Constitución anatómica

La pared del ciego y el apéndice está compuesta por cuatro capas: peritoneo, muscular, submucosa y mucosa.

### Peritoneo

El ciego se halla totalmente cubierto por peritoneo, compuesto por una *lámina (boja) anterior* y una *lámina (boja) posterior* originadas en el *mesenterio*. Las láminas peritoneales del ciego y el íleon se reúnen y forman el *mesoapéndice* por donde transcurren los vasos que irrigan el apéndice.

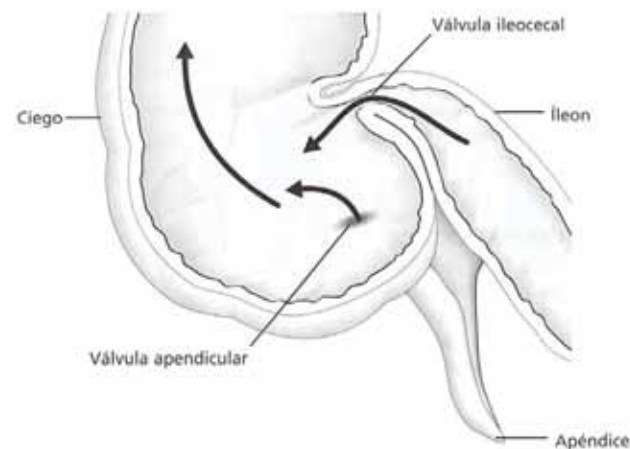


Fig. 6-2. Corte interno y vertical del ciego e íleon terminal.

### Capa muscular

Está constituida por dos estratos musculares: uno circular interno y otro longitudinal externo, éste último bien marcado en el área de las bandeletas.

### Capa submucosa

La capa submucosa tiene una característica especial en el apéndice vermicular. En ella se observa tejido linfóide a temprana edad, que actúa como mecanismo de defensa contra la infección.

### Capa mucosa

Posee pequeños repliegues que no llegan a formar válvulas.

## D. Vascularización e inervación

### Arterias (fig. 6-3)

Proviene de la arteria mesentérica superior a través de la rama *ileocólica (ileocecoapendiculocólica)*. Esta arteria recorre la ter-

minación del mesenterio emitiendo las siguientes ramas:

- *Arterias cecal anterior y cecal posterior:* irrigan ambas caras del ciego. Además, suele presentarse la *recurrente del fondo del ciego*, rama de la arteria apendicular.
- *Arteria apendicular:* puede tener su nacimiento en una cecal. En su trayectoria por el borde libre del mesoapéndice, proporciona numerosas ramas.
- *Arteria ileal:* asegura la vascularización a la última porción del íleon.

### Venas

Su disposición anatómica sigue a las arterias. Confluyen en la vena *ileocólica (ileoceco-cólica)*, tributaria de la vena mesentérica superior.

### Linfáticos

Los colectores linfáticos se ordenan en dos corrientes:

- *Proximal:* formada por los ganglios cecales anteriores, posteriores y los ganglios

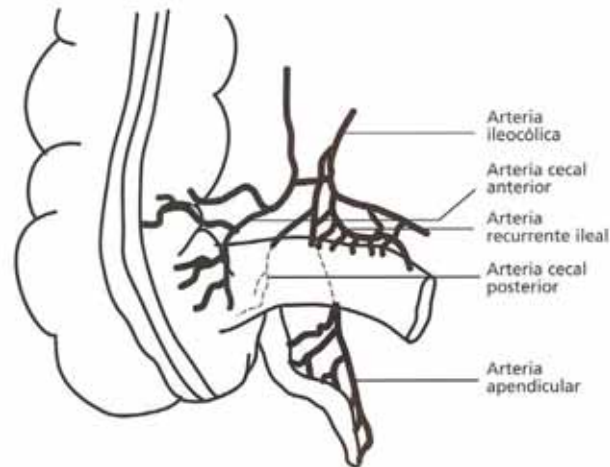


Fig. 6-3. Vascularización del cecoapéndice.

apendiculares en contacto con los vasos correspondientes.

- *Mesentérica:* constituida por 4 o 5 ganglios linfáticos localizados en el mesenterio y en el comienzo del mesocolon ascendente por arriba del ángulo ileocecal.

Los dos grupos linfáticos siguen la corriente mesentérica principal.

### Nervios

Proviene del plexo celiaco (solar) por intermedio del plexo mesentérico superior.

## E. Relaciones

Es constante la relación entre la base del apéndice y la cara inferomedial del ciego. El cuerpo y la punta apendicular pueden hallarse en posiciones diferentes.

### Relaciones del ciego y la base del apéndice

- *Adelante:* se vinculan con la pared abdominal anterolateral derecha.
- *Medialmente:* el ciego está a continuación de la última porción del íleon.

- *Lateralmente:* se encuentra la pared abdominal.
- *Abajo:* el ciego se apoya sobre la arcada inguinal.
- *Atrás:* ambos órganos se relacionan con el peritoneo parietal posterior.

### Diferentes posiciones de la punta del apéndice (fig. 6-4)

- *Descendente interna:* es la posición más frecuente, entre las asas del intestino delgado.
- *Retrocecal ascendente:* se ubica detrás del ciego.
- *Ascendente posterior:* se sitúa detrás del íleon.
- *Ascendente anterior:* se aplica delante del íleon.
- *Descendente externa anterior:* se dirige hacia el surco paracólico (canal parietocólico) derecho.

## FISIOLOGÍA DEL CECOAPÉNDICE

El ciego es un depósito de gases y materias fecales líquidas que luego se espesan por reabsorción del agua.

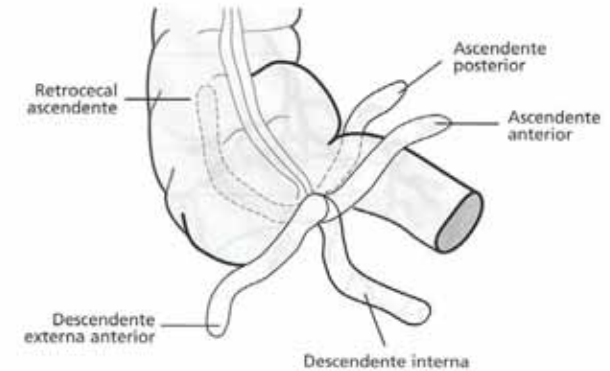


Fig. 6-4. Variedades de posición del apéndice cecal.

El apéndice segrega un líquido espeso que actúa en la digestión; no obstante, su extirpación no ocasiona inconvenientes.

## PATOGENIA

La apendicitis aguda se origina por la obstrucción de la luz apendicular por la existencia de fecalitos, folículos linfoides, tumores, cuerpos extraños y estenosis. Ello determina una secuencia de acontecimientos, que se inicia con acumulación de moco posteriormente convertido en pus, proliferación de bacterias virulentas y aumento de las secreciones y de la presión intraluminal. Esta etapa se define *apendicitis focal aguda*.

El paciente presenta dolor abdominal a nivel epigástrico y periumbilical, acompañado de anorexia, vómitos y náuseas. Si no se corrige con rapidez, continúa su evolución con trombosis venosa y el consecuente edema, isquemia, compromiso de la irrigación arterial, necrosis y, finalmente, perforación. Este período se denomina *apendicitis perforada*.

La estadística demuestra que puede ocurrir apendicitis aguda a cualquier edad; es menos común en menores de 3 años y en mayores de 60. El punto más alto está entre los 15 y 30 años y, afecta por igual a ambos sexos.

## Diagnóstico diferencial

Todas las causas de dolor en la fosa ilíaca derecha, se agrupan bajo el nombre de *Síndrome de fosa ilíaca derecha*. Entre ellas se destaca la *apendicitis aguda*.

Para establecer el diagnóstico diferencial entre apendicitis y otros cuadros clínicos se tiene en cuenta la edad del paciente. Por ejemplo, en los niños se tendrán presentes las siguientes patologías:

- Gastroenteritis aguda.
- Diverticulitis de Meckel.
- Invaginación.
- Adenitis mesentérica.

En los adolescentes y los adultos, se debe considerar el sexo. En mujeres:

- Complicaciones en el embarazo ectópico.
- Endometriosis.
- Salpingitis.
- Enfermedad inflamatoria pélvica.

En el varón joven:

- Cálculo renal o ureteral derecho.
- Torsión de testículo.
- Epididimitis aguda.

En adultos de mayor edad:

- Colecistitis aguda.
- Pancreatitis.
- Úlcera duodenal o gástrica perforada.
- Diverticulitis.
- Obstrucción intestinal.
- Torsión de quiste de ovario.
- Rotura de aneurisma aórtico.

## TRATAMIENTO QUIRÚRGICO

Es raro que el período preoperatorio dure más de 3 o 4 horas. Se debe suprimir la ingesta oral por el término de 6 horas, corregir los déficit electrolíticos y realizar tratamiento antibiótico, sobre todo si se sospecha de una ruptura apendicular. Si el paciente presenta distensión abdominal, se introduce una sonda nasogástrica para prevenir riesgos de vómitos y aspiración durante la inducción anestésica, en particular si hay evidencias de peritonitis.

## Instrumental y materiales

Si, de acuerdo a la clínica, se indica la realización de una apendicectomía típica se utiliza una caja de cirugía base. Ante un cuadro dudoso se emplea una caja de laparotomía (véase cap. 1) y los siguientes materiales:

- Bol mediano con solución fisiológica tibia.
- Jeringa de Bonneau.
- Electrocauterio.
- Aspiración con cánula.
- 1 Jeringa de 20 mL.

- 1 Tubo de ensayo o frasco estéril.
- Hisopos o garbancitos.
- Tubo de látex o silicona.
- *Suturas*
- Linos 100, 70 y 40.
- Catgut simple 2-0.
- Catgut crómico 1.
- Poliglactina 910 o ácido poliglicólico 3-0, 0 y 1.
- Nailon monofilamento 2-0 o 3-0.
- *Agujas*
- Redondas  $\frac{1}{2}$  círculo delicadas 15 a 20 mm.
- Redondas  $\frac{1}{2}$  círculo medianas de 20 mm.
- Recta lanceolada.
- *Curación plana*
- Drenaje cerrado aspirativo.



Fig. 6-6. Apertura del peritoneo.

## Técnica quirúrgica

### Vías de abordaje

La apendicitis aguda y sus complicaciones se pueden tratar a través de 4 incisiones:

- Incisión de McBurney (véase cap. 3).
- Incisión de Rockey-Davis (transversa).
- Incisión de Battle-Jalaguier (paramediana derecha).
- Incisión mediana infraumbilical.

### Apendicectomía típica

1. *Incisión y apertura de la cavidad:* la mayoría de los cirujanos emplea como vía

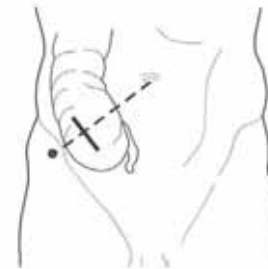

Fig. 6-5. Proyección de la incisión de McBurney sobre la región del cecoapéndice.

de acceso la clásica *incisión de McBurney* (fig. 6-5). Una vez abiertos los planos musculares y aponeuróticos se protege la herida con compresas de gasa. El peritoneo se toma con dos pinzas Kocher (fig. 6-6) se abre un ojal con bisturí y luego se incide en sentido oblicuo con tijera, teniendo la precaución de no lesionar las asas intestinales.

Si al entrar en la cavidad abdominal se observa líquido libre, se obtiene una muestra con una jeringa para su análisis bacteriológico (recuérdese que los materiales para cultivo se envían en tubos o frascos estériles), pues su presencia no significa que necesariamente exista una peritonitis.

2. *Exploración del apéndice:* con una pinza Foerster curva y una gasa el cirujano busca el ciego y lo identifica por sus clásicas bandeletas longitudinales musculares (fig. 6-7). Seguidamente, con su dedo índice, lisa las adherencias y tejidos adyacentes al apéndice, para poder exponerlo en la superficie de la herida. La punta se toma con una pinza Gregoire o Aro (fig. 6-8) y el extremo del mesoapéndice con una pinza hemostática.

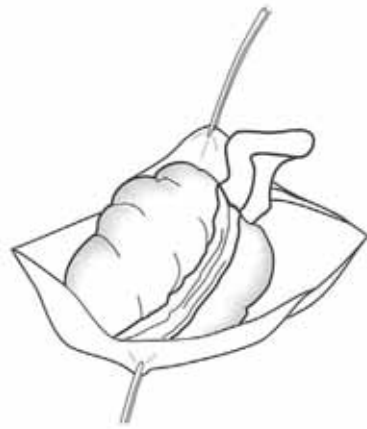


Fig. 6-7. Exposición del apéndice.

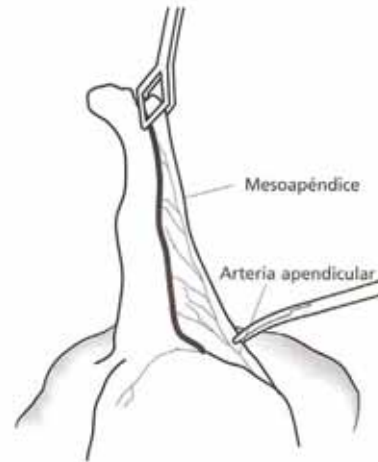


Fig. 6-8. Toma del apéndice y exposición de la arteria apendicular.

3. **Ligaduras del mesoapéndice y de la arteria:** utilizando una pinza pasahilos y lino 70 se ligan los vasos a nivel del borde libre del mesoapéndice y se seccionan con tijera Metzenbaum. Esta maniobra ininterrumpida concluye en la zona próxima a la base del ciego donde se localiza la *arteria apendicular*, que se liga con lino 40 para prevenir un hematoma intramural (fig. 6-8). De este modo queda totalmente libre.

4. **Jareta y tripsia:** el tratamiento del muñón apendicular difiere según la técnica elegida. Algunos cirujanos colocan una ligadura en la base del ciego, extirpan el apéndice y dejan el muñón expuesto. Otros siguen los pasos de la técnica tradicional. En el ciego se confecciona una *jareta subserosa* (fig. 6-9) o un *punto seromuscular en Z* de sutura absorbible 3-0 o de lino 100 con aguja redonda 1/2 círculo delicada de 15 a 20 mm. Con una pinza Kocher se efectúa la *tripsia* y de inmediato la *ligadura* de la zona laminada con lino 40 o catgut crómico 1. En sentido distal se coloca una pinza Kocher (fig. 6-10).

5. **Sección del apéndice e invaginación del muñón:** constituyen los pasos del peque-

ño tiempo sucio de la cirugía; por lo tanto, se extreman las medidas de protección del campo operatorio. El apéndice se secciona entre la pinza Kocher y la ligadura con bisturí embebido en yodop-

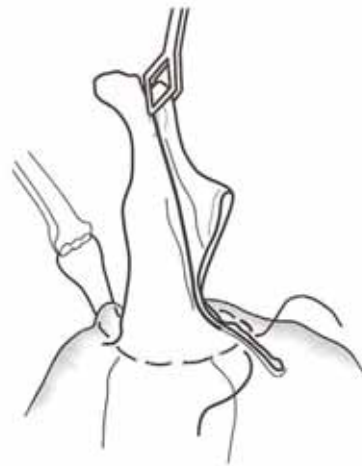


Fig. 6-9. Confección de la jareta en la base del ciego.

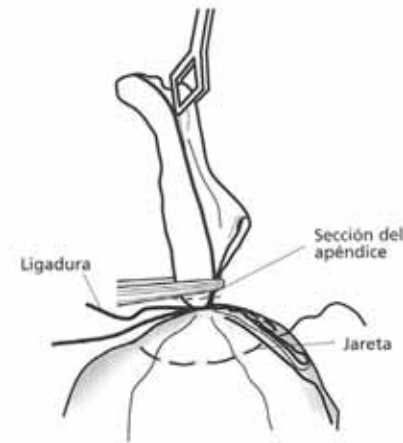


Fig. 6-10. Tripsia y sección del apéndice.

vidona solución, el cual debe descartarse junto con la pieza. Con un pequeño hisopo se efectúa antisepsia en el muñón, que a continuación se *invagina* con una

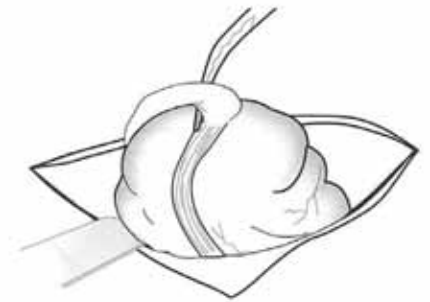


Fig. 6-12. Apendicectomía retrógrada. La disección se inicia desde la base del ciego.

Halsted delicada o una Bertola, ciñéndose la jareta (fig. 6-11). El instrumentador debe retirar de la mesa la pinza utilizada, dando por finalizado el tiempo sucio. Para mayor hermeticidad, el cierre puede reforzarse con otro punto en Z o un punto seroseroso (punto de Lemberg).

6. **Cierre:** en el caso de que se descubra un apéndice normal, se llevará a cabo una exploración abdominal antes de dar por concluida la operación, para descartar otra patología que puede haber motivado el cuadro abdominal (véase diagnóstico diferencial). Tras haber lavado la cavidad con solución fisiológica tibia y controlado la hemostasia, se inicia el cierre por planos (véase cap. 3). El instrumentador es responsable de la curación plana.

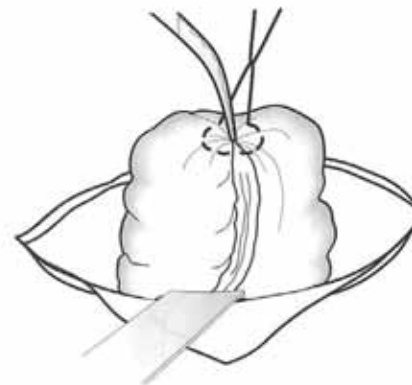


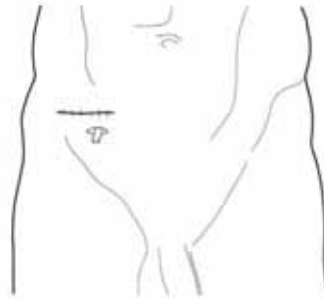Fig. 6-11. Invaginación del muñón apendicular y cierre de la jareta.

#### Apendicectomía retrógrada

Cuando existe inflamación aguda, adherencias o un apéndice retrocecal inaccesible, es práctico incidir el apéndice en su base, ligar el muñón y efectuar la ligadura y sección del mesoapéndice de proximal a distal (fig. 6-12). La cirugía sigue luego los tiempos de la técnica típica descrita antes.

**Drenaje de abscesos**

Es recomendable ingresar a la cavidad abdominal por una incisión mediana infraumbilical o transversal (fig. 6-13). En los plastrones apendiculares abscedados no es fácil el acceso al apéndice, pero, en general, se extirpa en el mismo tiempo quirúrgico. Se dejan colocados tubos de látex o silicona fenestrados, exteriorizados por contraabertura y conectados a drenajes cerrados aspirativos (fig. 6-13).



**Fig. 6-13.** Absceso apendicular. Incisión transversal con drenaje por contraabertura.

**BIBLIOGRAFÍA**

Adams J. Apendicectomía por apendicitis aguda: drenaje de absceso apendicular. En Nyhus LL y Baker R, El dominio de la cirugía. Buenos Aires: Editorial Médica Panamericana, 1994: 1224-1238.  
Christmann F, Ottolenghi C, Raffo J M y Von Grolman G. Técnica Quirúrgica, Cirugía del Apéndice. 12ª Edición. Buenos Aires: Librería "El Ateneo" Editorial, 1987: 843-853.  
Condon R. Apendicitis. En Sabiston D, Tratado de la patología quirúrgica. 11ª edición. México: Nueva Editorial Interamericana, 1987: 1033-1049.

Gutiérrez L y Lamy (b) R. Abdomen agudo obstructivo. En Perera S. y García H. Cirugía de Urgencia. Buenos Aires, Editorial Médica Panamericana, 1997: 277-299.  
Kamina P y Di Marino V. Abdomen, Anatomie. París: Maloine, 1993.  
Latarjet M y Ruiz Liard A. Anatomía Humana. 3ª edición. Buenos Aires: Editorial Médica Panamericana, 1995.  
Walt A. El apéndice. En Nora P, Cirugía general (die). 2ª edición. Buenos Aires: Salvat Editores S.A., 1985: 1510-1514.

**AUTOEVALUACIÓN****Conteste verdadero o falso según corresponda.**

- El cecoapéndice presenta dos válvulas: la ileocecal y la apendicular.  
V ( ) F ( )
- La arteria apendicular es rama directa de la arteria mesentérica superior.  
V ( ) F ( )
- El peritoneo visceral sólo cubre la cara anterior del ciego.  
V ( ) F ( )
- El cecoapéndice habitualmente se localiza en la fosa iliaca derecha. También puede encontrarse en otras regiones como el epigastrio o el hipogastrio.  
V ( ) F ( )

**5. Ordene secuencialmente los tiempos de una apendicectomía típica.**

- A. Ligadura del mesoapéndice.
- B. Sección del apéndice.
- C. Incisión parietal.

- D. Ligadura de la arteria apendicular.
- E. Exteriorización del cecoapéndice.
- F. Invaginación del muñón.
- G. Tripsia.
- H. Sección del mesoapéndice.
- I. Ligadura del apéndice.
- J. Jareta subserosa.
- K. Cierre parietal.

**Marque con una cruz la respuesta correcta.**

6. En el transcurso de la apendicectomía, el tiempo sucio se inicia al efectuar la:

- A. Tripsia.
- B. Sección del apéndice.
- C. Jareta subserosa.
- D. Ligadura de la arteria apendicular.

**Preguntas orientadoras para el estudio.**

- Enumere las distintas posiciones donde es posible ubicar la punta del apéndice.
- ¿Qué suturas se emplean para ligar los vasos del mesoapéndice?
- ¿Qué sutura se utiliza para ligar la arteria apendicular?
- ¿Qué suturas se pueden emplear para confeccionar la jareta subserosa?
- Mencione el instrumental específico para efectuar la tripsia.

# Intestino delgado

Mónica G. Broto y Stella M. Delor



Es la porción del tubo digestivo comprendida entre el píloro y la válvula ileocecal. Se divide en 3 porciones: duode-

no, yeyuno e íleon. En este capítulo se desarrolla el estudio del yeyuno y del íleon. El duodeno se trata en el capítulo 10.

## ANATOMÍA DEL YEYUNO Y DEL ÍLEON

Las asas intestinales ocupan el compartimiento inframesocolónico del abdomen. Topográficamente pertenecen a la región umbilical (fig. 7-1).

### DESCRIPCIÓN EXTERNA

El intestino delgado se extiende a partir del ángulo duodenoyeyunal, denominado *asa fija*, pues está sujeto al peritoneo parietal posterior por el *ligamento de Treitz*. Desde este punto anatómico, las asas dirigidas hacia abajo y a la derecha poseen gran movilidad.

En su totalidad tiene aproximadamente 7 metros de longitud; corresponden las  $\frac{2}{4}$  partes proximales al yeyuno y las  $\frac{1}{4}$  partes distales al íleon. No existe un límite claro entre ambos. El yeyuno presenta mayor calibre, entre 25 y 30 mm y pared más gruesa. El diámetro del íleon es menor, entre 15 y

20 mm, razón por la cual suelen impactarse cuerpos extraños.

Se diferencian dos bordes y dos caras:

- Un borde posterior o mesentérico.
- Un borde anterior, libre o antimesentérico.
- Las caras poseen orientación variable según la situación del segmento considerado. El intestino lleno es circular y sólo su borde antimesentérico permanece invariable.

### CONSTITUCIÓN ANATÓMICA

La pared del intestino delgado está compuesta por 4 túnicas: serosa, muscular, submucosa y mucosa.

#### A. Túnica serosa

El yeyuno y el íleon están recubiertos por peritoneo, a excepción del borde donde se

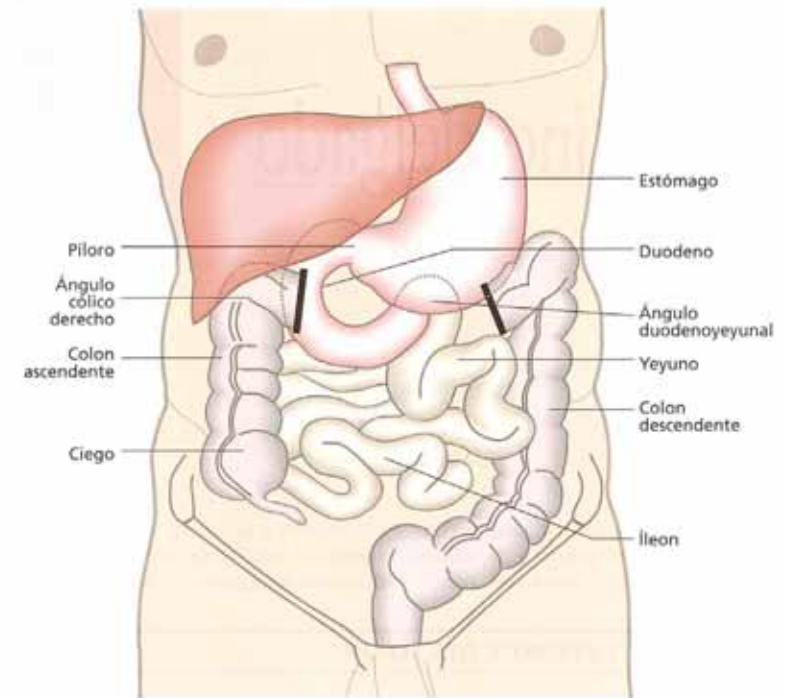


Fig. 7-1. Ubicación topográfica del intestino delgado.

ubicar los vasos. A este nivel el peritoneo constituye el *mesenterio*, que, formado por dos hojas, fija el intestino a la pared posterior del abdomen. En su espesor contiene vasos sanguíneos, destacándose *la arteria y la vena mesentéricas superiores*, nervios autónomos, vasos linfáticos y 130 a 150 ganglios linfáticos.

La *raíz del mesenterio* se extiende desde el ligamento de Treitz a la izquierda de la línea media (2ª vértebra lumbar), en dirección diagonal hacia abajo y termina en la flexura ileocecal, a la derecha de la articulación sacroiliaca (fig. 7-2).

#### B. Túnica muscular

Está integrada por dos capas de músculo liso: un estrato externo, *longitudinal*, fino y un estrato interno, *circular*, más grueso. Entre ellos se interponen fibras nerviosas y células ganglionares. La contracción de esta túnica origina los *movimientos peristálticos* del intestino delgado.

#### C. Túnica submucosa

Es una capa de tejido conectivo areolar, fuerte. Contiene plexos venosos, linfáticos,



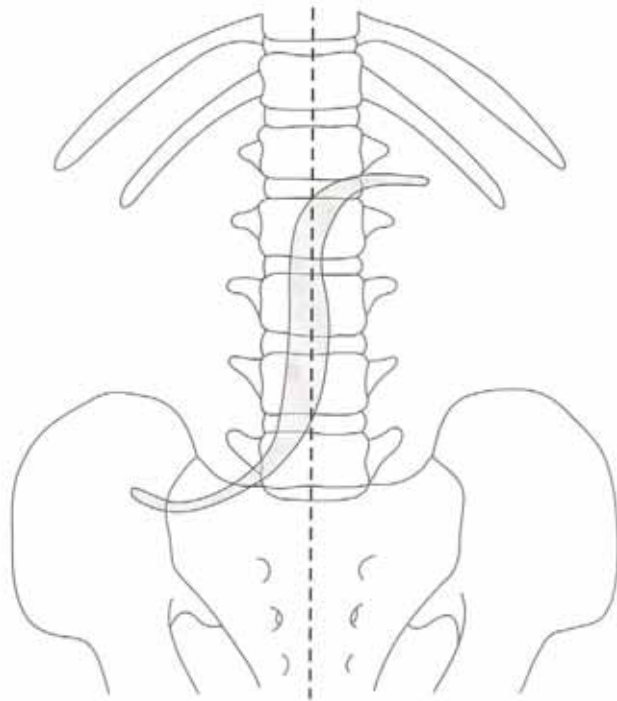


Fig. 7-2. Esquema de la raíz del mesenterio.

y el plexo submucoso de Meissner formado por fibras nerviosas y células ganglionares.

#### D. Túnica mucosa

La mucosa del intestino delgado está compuesta por 3 estratos: epitelio, lámina propia y muscular de la mucosa (*muscularis mucosae*).

El **epitelio** presenta 3 elementos característicos: las válvulas conniventes, las vellosidades intestinales y las glándulas o criptas de Lieberkühn.

Las **válvulas conniventes** son pliegues circulares. El mayor porcentaje se dispone en el yeyuno proximal, miden entre 3 y 10 mm.

En el yeyuno distal son más cortas y escasas.

Las **vellosidades intestinales** son apéndices digitiformes muy pequeños, constituidos por vasos y fibras musculares que producen su contractilidad.

Las **criptas de Lieberkühn** están próximas a las bases de las vellosidades, segregan el jugo intestinal.

La **lámina propia** contiene vasos sanguíneos y linfáticos, fibras nerviosas, linfocitos, fibras musculares lisas, macrófagos y tejido conectivo.

La **muscular de la mucosa** es una capa delgada de músculo liso que separa la mucosa de la submucosa.

#### RELACIONES

El yeyuno y el íleon están enmarcados por el colon adosado al peritoneo parietal posterior por sus mesos. Cuando el cuerpo está en posición vertical, el colon transverso, el mesocolon transverso y el omento mayor se sitúan por delante de las asas intestinales.

#### VASCULARIZACIÓN

##### A. Arterias

El intestino delgado está irrigado por la **arteria mesentérica superior**, 2ª rama larga de la aorta abdominal, que nace aproximadamente a unos 2 cm por debajo del tronco celiaco.

La arteria mesentérica superior, en el adulto, tiene un calibre promedio de 6 a 12 mm (véase cuadro 8-1). Se dirige verticalmente hacia abajo, pasa por detrás del páncreas, luego por delante de la porción horizontal (tercera) del duodeno y penetra en la raíz y en el propio mesenterio, donde disminuye su diámetro y goza de movilidad.

##### 1. Ramas colaterales

La arteria mesentérica superior acompañada por su vena homónima, vasos linfáticos y un plexo nervioso proveniente del plexo celiaco (solar), irriga el yeyuno y el íleon, el duodeno, el páncreas y el colon derecho (fig. 7-3). En su largo trayecto emite numerosas ramas:

- **Arterias pancreáticas y pancreaticoduodenales inferiores izquierdas.**
- **Arterias del yeyuno y el íleon:** nacen del lado izquierdo de la arteria. En el mesenterio las pequeñas ramas se anastomosan entre sí y forman arcos de 1º, 2º, 3º y 4º orden. En el último arco se originan los **vasos rectos**, que aisladamente, o por pares, penetran en la túnica submucosa.

- **Arterias cólicas:** están representadas por la arteria ileocólica (íleocecoapendicocólica), la arteria cólica derecha y la arteria cólica media (véase cap. 8).

##### 2. Rama terminal

La arteria mesentérica superior termina a unos 80 cm de la válvula ileocecal. A este nivel se anastomosa con la rama ileal de la íleocecoapendicocólica, a la derecha y con la rama de la última asa ileal, a la izquierda.

##### B. Venas

La **vena mesentérica superior** presenta un diámetro variable entre 15 y 20 mm. Recibe el flujo venoso procedente del yeyuno, íleon, duodeno, páncreas y colon derecho por medio de numerosos afluentes:

- **Venas ileales:** integran dos grupos. El **inferior derecho** se reúne en un tronco y a él llega la vena ileocólica (íleocecoapendicocólica). El **superior izquierdo** drena las otras asas ileales.
- **Venas yeyunales:** siguen el recorrido de las arterias homónimas. En el mesenterio constituyen varios arcos anastomóticos, hasta formar un tronco a nivel de la porción descendente (segunda) o transversa (tercera) del duodeno.
- **Venas cólicas** (véase cap. 8).
- **Venas pancreáticas y duodenales** (véanse caps. 10 y 12).

La vena mesentérica superior se anastomosa con la vena esplénica o el tronco esplenomesentérico (vena esplénica y vena mesentérica inferior) y da origen al **tronco de la vena porta**. De este modo, toda la sangre recogida del yeyuno e íleon pasa por el hígado.

##### C. Linfáticos

Una rica y extensa red de colectores linfáticos drena hacia 3 grupos de nodos linfáticos:

- El primero cerca de la pared del intestino.
- El segundo a la altura de los últimos arcos venosos.

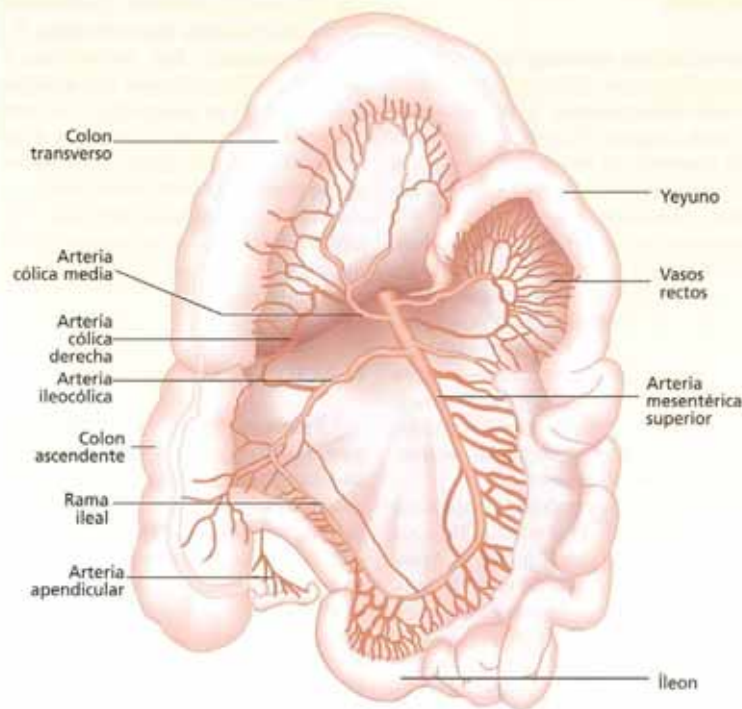


Fig. 7-3. Distribución de la arteria mesentérica superior.

- El tercio a lo largo del tronco de la arteria mesentérica superior.

Este sistema de drenaje termina en la cisterna de Pecquet.

### INERVACIÓN

El yeyuno y el íleon están inervados por

nervios mixtos (simpáticos y parasimpáticos) del sistema nervioso autónomo. Proviene del plexo celiaco (solar) y de los ganglios mesentéricos ubicados en el nacimiento de la arteria mesentérica superior. Su función es asegurar la sensibilidad y controlar la motricidad y las secreciones intestinales.

### FISIOLOGÍA DEL YEYUNO Y DEL ÍLEON

El intestino delgado desempeña diversas funciones:

- Absorción rápida y eficiente.
- Secreción externa del jugo intestinal.
- Motilidad por la acción de su musculatura.
- Función endocrina.
- Función inmunitaria.

### ABSORCIÓN

La capacidad de absorción es la función más importante, sirve para regular el estado de nutrición del organismo. Se ve favorecida por la gran longitud del intestino delgado y por la presencia de las vellosidades en la mucosa, que aumenta unas 20 veces la superficie de absorción.

La digestión de los nutrientes se produce en la luz intestinal gracias a la acción de las sales biliares y enzimas pancreáticas y culmina en las microvellosidades. Estos apéndices están recubiertos por una membrana, que los compuestos deben atravesar para pasar a la pared intestinal y penetrar en la circulación venosa o linfática; mientras que los productos de desecho continúan su tránsito hacia el intestino grueso.

En condiciones normales, la superficie mucosa se encarga de la absorción de agua y electrolitos (sodio, cloro, potasio). Aproximadamente absorbe 6 L de los 7 L de líquidos que le llegan procedentes de la ingesta diaria y las secreciones internas del organismo.

También se absorben hidratos de carbono (almidón), grasas, proteínas, vitaminas (A, D, E y K) y minerales (magnesio, cinc y calcio).

### SECRECIÓN

Las glándulas de Lieberkühn son las encargadas de producir el jugo intestinal, denominado *succus entericus*, compuesto por moco y numerosas enzimas (enteroquinasa y amilasa). En forma paralela con el proceso de absorción se excreta potasio, agua y algunos electrolitos.

### MOTILIDAD

El quimo producido por el estómago y por diferentes sustancias, progresan distalmente gracias a los movimientos coordina-

dos del intestino delgado. La contractilidad de su musculatura lisa determina 3 tipos de movimientos. Los *peristálticos* y los *pendulares* dependientes del músculo circular, facilitan la progresión del quimo, y los *segmentarios*, que responden al músculo longitudinal, favorecen el mezclado. Estos movimientos son automáticos y están controlados por el plexo nervioso parasimpático, que estimula las contracciones peristálticas y el plexo simpático, que actúa como inhibidor.

### FUNCIÓN ENDOCRINA

La mucosa del intestino delgado elabora numerosos péptidos. Éstos desempeñan un papel importante en los mecanismos de regulación del tubo gastrointestinal e intervienen en los procesos de absorción, motilidad, secreción y trofismo celular, actuando independientemente como:

- Hormonas.
- Neurotransmisores o neuromoduladores.
- Factores de crecimiento.
- Otros péptidos más complejos duplican su acción, por ejemplo, la *gastrina*, actúa como hormona y como factor de crecimiento y la *colecistocina* (CCK) se triplica cumpliendo, además de las funciones nombradas, la de neurotransmisión.

### FUNCIÓN INMUNITARIA

Las células plasmáticas y diversos tipos de leucocitos del intestino delgado desarrollan actividad inmunitaria.

Participan en la producción de inmunoglobulinas frente a cuadros infecciosos y contra diversos hongos, virus y bacterias.

La gran mayoría de las inmunoglobulinas son citotóxicas y destruyen las células portadoras de antígenos presentes en su superficie.

## MÉTODOS DE DIAGNÓSTICO

El diagnóstico de las patologías del intestino delgado se establece mediante el examen clínico y numerosos procedimientos complementarios, entre los que se destacan, las técnicas por imágenes, la biopsia peroral y las pruebas funcionales, que ayudan a dilucidarlo.

### EXAMEN CLÍNICO

La evaluación clínica del paciente es el primer paso en la orientación diagnóstica de las enfermedades que afectan el segmento yeyuno-ileal del intestino. Deben investigarse antecedentes familiares, sintomatología actual, dieta, trastornos en el tránsito intestinal, etc. Mediante la inspección, palpación, auscultación y percusión, se examina el abdomen a los efectos de detectar alteraciones.

### TÉCNICAS POR IMÁGENES

#### Radiografía simple del abdomen

Es una práctica de uso muy frecuente que permite corroborar la existencia de una obstrucción en el intestino delgado. En la mayoría de los casos, este cuadro cursa con presencia de asas distendidas y niveles hidroaéreos, signos que permiten valorar un íleo mecánico o paralítico. En las placas en decúbito supino se puede apreciar la prominencia de las válvulas conniventes en el segmento afectado y, en las radiografías en bipedestación, los niveles hidroaéreos.

#### Estudio contrastado

Para la ejecución de este examen el paciente debe tener colocada una sonda nasogástrica que llegue hasta el ángulo duodenoeyunal, a través de la cual se administra el material radiopaco. El estudio en su pro-

gresión, proporciona un excelente informe morfológico que incluye calibre y aspecto de los pliegues mucosos. En la enfermedad de Crohn puede observarse engrosamiento de los pliegues, edema y estenosis de las asas. También permite evaluar un tumor, un divertículo y las compresiones extrínsecas que afectan el intestino.

#### Angiografía

Tiene indicación en caso de hemorragia digestiva baja no definida (angiodisplasia, divertículo de Meckel) o ante la sospecha de isquemia aguda o crónica.

#### Ecografía y tomografía computarizada

Demuestran con gran eficacia las típicas alteraciones de la pared en la enfermedad de Crohn, la formación de abscesos abdominales que pueden tener comunicación con la luz intestinal, las adenopatías retroperitoneales y las metástasis hepáticas.

#### Gammagrafía isotópica

La gammagrafía con leucocitos marcados es una técnica no agresiva muy útil en el diagnóstico de la enfermedad de Crohn; precisa la localización y extensión de la patología.

Además, mediante la inyección de isótopos, es posible establecer la existencia de un divertículo de Meckel al detectar mucosa gástrica ectópica, es decir, fuera del estómago.

#### Fistulografía

Se emplea en la investigación de las fistulas externas que pueden originarse con posterioridad a un procedimiento quirúrgico. Por el trayecto fistuloso se inyecta sustancia de contraste y siguiendo su recorrido

se puede dilucidar la exacta posición topográfica.

se utiliza para corroborar y/o definir el diagnóstico clínico.

### BIOPSIA PERORAL-DUODENOYEUUNOSCOPIA

La *biopsia peroral* tiene indicación en el estudio de las patologías difusas del intestino delgado. No daña la mucosa y permite obtener una única biopsia a ciegas en el lugar exacto, a través de una sonda capsular que efectúa aspiración y sección.

Por medio de la *duodenoeyunoscoopia* se puede examinar en forma directa la superficie mucosa cubierta por las vellosidades, que en los casos patológicos es común observarlas en estado atrófico. A diferencia del estudio anterior, se pueden tomar múltiples biopsias.

### LAPAROSCOPIA

La videolaparoscopia es otro recurso que

### PRUEBAS FUNCIONALES

Constituyen un grupo de exámenes indicados en el diagnóstico de síndromes diarréicos y de malabsorción y/o digestión. Incluyen:

- Análisis de sangre periférica: hemograma, proteinograma, tasa de protrombina y determinación de los niveles de vitamina B<sub>12</sub>, hierro, calcio, fosfatasa alcalina y ácido fólico.
- Pruebas para confirmar la malabsorción de grasas, sales biliares e hidratos de carbono.
- Pruebas para demostrar la insuficiencia pancreática y la pérdida intestinal de proteínas.
- Pruebas para revelar el sobrecrecimiento bacteriano.
- Prueba de Schilling para evaluar el grado de absorción de la vitamina B<sub>12</sub>.

## PATOLOGÍAS DEL INTESTINO DELGADO

Diversas patologías asientan en el intestino delgado. A continuación se describen las más destacadas.

sible compromiso sanguíneo. El paciente puede cursar episodios crónicos o agudos; éstos son los más habituales.

### OBSTRUCCIÓN INTESTINAL

Se define obstrucción intestinal a la interrupción del tránsito intestinal. Debe diferenciarse el íleo mecánico del íleo paralítico.

#### Obstrucción intestinal mecánica

Debido a su estrecho calibre el yeyuno e íleon pueden obstruirse por numerosas causas (cuadro 7-1), dando comienzo a una serie de alteraciones: aumento de la presión intraluminal, imposibilidad de circulación del líquido intestinal y existencia de un po-

**Cuadro 7-1. Causas frecuentes de obstrucción intestinal mecánica**

Bridas y adherencias
Hernias internas
Hernias externas
Cuerpos extraños
Bezoares
Vólvulos
Compresiones extrínsecas
Abscesos intraabdominales
Invaginación

### Bridas y adherencias

Las bridas y adherencias se originan como consecuencia de operaciones abdominales previas o procesos inflamatorios. Ocupan el primer lugar dentro de los factores causantes de íleo mecánico.

Efectuado el diagnóstico a través de estudios radiológicos, es necesario un tratamiento quirúrgico. Si sólo está comprometida un asa, se libera mediante la sección de la *brida*. Cuando están afectados varios segmentos, se realiza una *enterolisis* extensa.

Algunos pacientes sufren cuadros iterativos de oclusión, que se resuelven quirúrgicamente mediante la *plicatura de Noble* (fig. 7-4) o *plicatura de Child*, suturando las asas entre sí para evitar que se acoden nuevamente.

### Hernias

El atascamiento de una hernia es causa frecuente de obstrucción intestinal mecánica. Existen dos tipos de hernias: externas e internas. En el primer grupo se consideran las hernias inguinales, crurales o umbilicales.

Las hernias internas se desarrollan debido a anomalías congénitas en la fijación del intestino a la pared posterior. Al quedar espacios libres, puede penetrar un asa y obstruirse.

### Obstrucción intraluminal

Los cuerpos extraños, bezoares o cálculos que pasan desde la vesícula y/o el códoco al intestino y por peristaltismo logran progresar e impactarse en el íleon terminal, pueden ocasionar obstrucción intestinal. Debe distinguirse el *íleo biliar* producido por una fistula colecistoentérica; en cuyo caso, el cálculo erosiona la pared del fondo vesicular, penetra en el duodeno y desciende al íleon.

Para extraer estos obstáculos se efectúa una *enterotomía longitudinal* o *transversal* y una *enterorrafia*, con especial cuidado de no comprometer la luz intestinal.

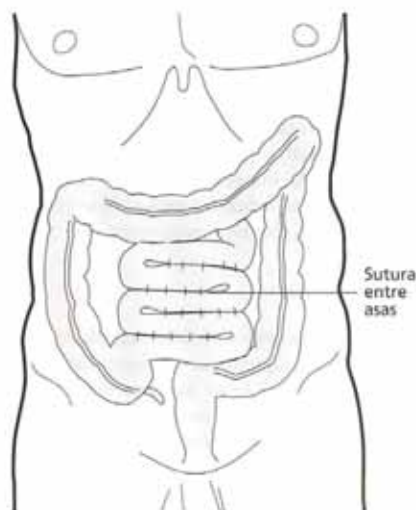


Fig. 7-4. Plicatura de Noble.

### Vólvulo

Generalmente los vólvulos se deben a anomalías congénitas en aquellos órganos con meso largo, susceptibles de sufrir rotaciones. Otros factores a tener en cuenta son: un divertículo de Meckel o una simple adherencia.

Es una patología común que puede afectar el colon sigmoide, el ciego y el estómago. En el intestino delgado se rota un segmento sobre el eje mesentérico axial.

Pueden ocurrir volvuaciones de 90° sin llegar a comprometer los vasos sanguíneos y sólo presentar síntomas de obstrucción. En la mayoría de los casos, se acompaña de estrangulamiento y oclusión vascular debido a la compresión de los vasos del mesenterio, rápida distensión del asa obstruida, edema, congestión y posteriormente gangrena y perforación. Se debe llevar a cabo una *resección del segmento no viable*.

### Compresión extrínseca

El desarrollo de una *masa tumoral* que incluye el mesenterio, el epiplón mayor, el intestino y la pared abdominal, puede causar compresión de las asas y ulterior oclusión intestinal.

Otra causa importante de íleo mecánico es un *absceso intraabdominal*, que requiere un *rápido drenaje quirúrgico*.

### Invaginación

La intususcepción ocurre cuando un asa de intestino ingresa en el segmento distal que lo continúa. Entre los diversos tipos se destaca la *ileocólica*, en la cual el íleon se invagina dentro del colon derecho (fig. 7-5). Es común observarla en niños menores de 2 años y, en menor grado, en adultos.

Si la porción invaginada es extensa, hay compresión del mesenterio y de los vasos

que irrigan el asa. En forma progresiva se presenta edema, exudación de moco y a veces melena. En una etapa más avanzada se produce obstrucción intestinal y formación de adherencias entre las paredes de las asas. El compromiso vascular desencadena la necrosis de la viscera afectada.

El diagnóstico se establece por radiografías simples que muestran asas dilatadas con aire y gas. En algunos episodios de invaginación en los niños, los enemas contrastados además de confirmar la patología, suelen ser un tratamiento efectivo al resolver el cuadro agudo y evitar una cirugía.

La mayoría de los pacientes adultos necesitan tratamiento quirúrgico que, según el momento evolutivo, puede consistir en la *liberación del asa y/o resección con anastomosis primaria*.

### Íleo paralítico

Se denomina *íleo paralítico* o *adinámico* a la disminución o pérdida completa de la actividad peristáltica, causante de una interrupción del tránsito normal del intestino. Por lo general, tiene duración transitoria. Debe distinguirse del *íleo mecánico*, fundamentalmente por su tratamiento conservador. Se manifiesta asociado a diferentes situaciones:

- Posoperatorio inmediato a una laparotomía, según la lesión tratada.
- Peritonitis generalizada.
- Hemorragia retroperitoneal.
- Isquemia intestinal.
- Neumonía o infarto de miocardio.
- Trastornos metabólicos.
- Traumatismo abdominal o torácico.

El paciente presenta distensión abdominal progresiva, vómitos y ausencia de eliminación de gases y heces. Las radiografías simples del abdomen confirman la distensión difusa del intestino delgado y grueso.

Se instaura tratamiento médico: aspiración continua con sonda nasogástrica para descomprimir el intestino y administración parenteral de agua y electrolitos para mantener el flujo urinario y compensar el medio

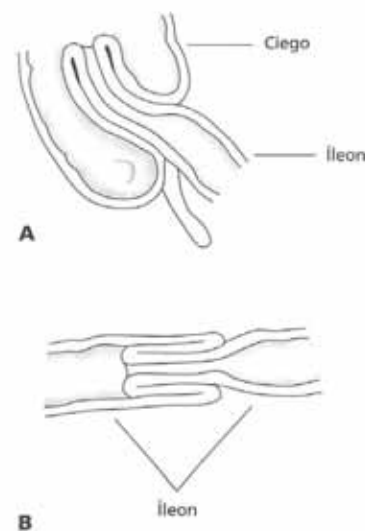


Fig. 7-5. Invaginación. A. Invaginación ileocólica. B. Invaginación ileoileal.

interno. Se aplica profilaxis antibiótica según la evolución del cuadro. Aquellos casos que se originen en una peritonitis, hemorragia retroperitoneal, isquemia, etc., necesitan un *tratamiento quirúrgico* para resolver el proceso.

## LESIONES INFLAMATORIAS

### Enteritis regional o enfermedad de Crohn

Esta enfermedad crónica de etiología desconocida, puede afectar cualquier órgano del aparato digestivo, aunque predomina en el intestino delgado (íleon terminal) y el colon derecho.

El proceso inflamatorio, caracterizado por la presentación de granulomas, asienta fundamentalmente en la túnica submucosa y las demás capas de la pared intestinal en forma alternada, es decir, respeta los segmentos sanos.

El cuadro clínico se manifiesta con diarrea como síntoma típico, dolor en la fosa iliaca derecha y fiebre. En forma sucesiva puede provocar crisis de dolor oclusivo, náuseas, vómitos, adelgazamiento, malabsorción y sobrecrecimiento bacteriano.

El diagnóstico se lleva a cabo a través de la evaluación clínica, donde suele observarse una masa palpable y se complementa con diversos estudios radiológicos, de laboratorio y biopsias endoscópicas con examen anatomopatológico. No obstante, la verdadera confirmación se demuestra durante la cirugía, tras una evolución de meses o años.

La enfermedad de Crohn no complicada requiere tratamiento médico. Durante el desarrollo progresivo puede causar complicaciones como abscesos intramurales, fibrosis, obstrucción intestinal, hemorragias por ulceración de la mucosa, fistulas con la vejiga (enterovesicales) o la pared abdominal (enterocutáneas), perforación y megacolon tóxico. Frente a estas complicaciones se emprende un *tratamiento quirúrgico* que in-

cluye: *resección de los segmentos afectados y anastomosis terminoterminal*.

El examen microscópico revela el íleon agrandado, de color rojizo, con paredes engrosadas, edematizadas, fibróticas y estenosis de la luz intestinal. También se visualiza el mesenterio retraído, ganglios linfáticos blandos y adherencias con las asas circundantes.

### Divertículo de Meckel

El divertículo de Meckel es único y congénito. Se localiza en el borde antimesentérico del íleon, a 60 u 80 cm de la válvula ileocecal. Tiene longitud variable (fig. 7-6).

Representa los restos del conducto vitelino que no llegó a cerrarse en el desarrollo fetal. Suele hallarse libre o unido por bandas fibrosas al ombligo o el mesenterio y en este último caso, puede ser causa de obstrucción intestinal por vólvulo o invaginación.

El divertículo de Meckel presenta las 4 capas de la pared intestinal. En la mucosa se encuentran restos de tejido gástrico, pancreático o cólico, capaces de producir úlceras y posteriores complicaciones como enterorragia, perforación y peritonitis; en estas circunstancias es necesario tratamiento quirúrgico. Según el caso, se realiza la *extracción del divertículo o una resección y anastomosis entérica*.

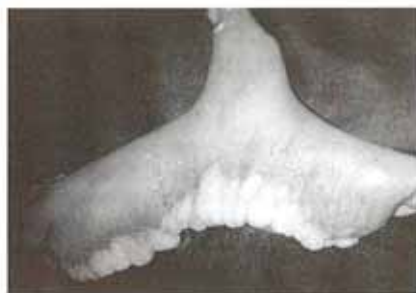

Fig. 7-6. Divertículo de Meckel.

## FÍSTULAS DEL INTESTINO DELGADO

Se denomina fistula a la comunicación anormal del intestino con otra viscera (interna) o con la piel (externa). La gran mayoría de las fistulas externas (superior al 90%) tiene su origen en complicaciones posquirúrgicas. Se clasifican según su topografía o el volumen de líquido entérico que emana por ellas:

- Débito alto: mayor de 500 mL/24 hs.
- Débito bajo: menor de 500 mL/24 hs.

El diagnóstico de las fistulas externas se realiza clínicamente al observar la salida de contenido intestinal, a través de un orificio cutáneo o por la herida quirúrgica. Los síntomas más comunes son fiebre y dolor abdominal. Si no se tratan en forma adecuada conducen a trastornos hidroelectrolíticos: desnutrición, *sepsis* y muerte del paciente. El tratamiento consiste en:

- Corrección del desequilibrio hidroelectrolítico.
- Control del débito con suspensión de ingesta oral si es necesaria.
- Apoyo nutricional (alimentación parenteral o enteral).
- Diagnóstico de ubicación topográfica (fistulografía).
- Tratamiento de las complicaciones (abscesos).
- Protección dérmica.
- Cirugía si la fistula no cierra con el tratamiento médico (aproximadamente el 30-40% obliteran con la terapéutica aplicada).

## TUMORES DEL INTESTINO DELGADO

Son raras las neoplasias primitivas en intestino delgado. Corresponden sólo al 5% del total de los tumores del tubo digestivo, incluidas las lesiones benignas y malignas.

### Tumores benignos

Los más frecuentes son los adenomas, leiomiomas y lipomas. En raras ocasiones se

desarrollan hamartomas, fibromas, angiomas y tumores neurogénicos.

### Tumores malignos

Histológicamente los tumores malignos más comunes en el intestino delgado son: adenocarcinomas, tumor carcinoide, linfomas y sarcomas.

### Adenocarcinoma

Es la neoplasia predominante, localizada fundamentalmente en duodeno y yeyuno proximal. Afecta un trayecto corto del intestino, tiene crecimiento anular y provoca estenosis y ulceraciones.

Se evidencia mediante una hemorragia digestiva o con sintomatología de obstrucción intestinal, dolor leve y abundantes vómitos que pueden desencadenar una deshidratación importante.

El diagnóstico se determina por exámenes radiológicos contrastados, que revelan la existencia de estenosis y ulceraciones en la mucosa. Mayor definición se obtiene a través de una ecografía y/o tomografía computarizada de abdomen, que también determinan una probable invasión hacia los órganos vecinos.

El tratamiento del adenocarcinoma es quirúrgico. Se realiza una *resección en bloque del intestino delgado, mesenterio y adenopatías regionales y una anastomosis terminoterminal*.

### Tumor carcinoide

El tumor carcinoide se origina en las células de las criptas de Lieberkühn y asienta en la túnica submucosa. Puede presentarse en el apéndice, íleon, yeyuno o duodeno. Es una neoplasia pequeña con bajo grado de malignidad; no obstante, produce metástasis en hígado y en menor grado en huesos, pulmones, páncreas, ovarios y glándulas suprarrenales.

Permanece durante mucho tiempo asintomático hasta que se desarrollan los im-

plantes metastásicos, evidentes a través del *síndrome carcinoide*. Los síntomas y signos característicos se manifiestan en forma intermitente: enrojecimiento facial, palpitaciones, diarrea, dolor abdominal, debilidad, fatiga y náuseas. En períodos graves puede causar hipotensión, broncoespasmo, disnea, alteraciones de las válvulas cardíacas, cianosis, hepatomegalia, ascitis, derrame pleural y edema.

Resulta difícil realizar el diagnóstico temprano del tumor carcinoide, debido a sus mínimas dimensiones. En etapas tardías es posible detectarlo por estudios radiológicos con contraste o endoscopia si se ubica en el yeyuno proximal. La diseminación hepática se confirma mediante pruebas de función hepática, cuyos valores están alterados y por tomografía computarizada y/o angiografía que demuestran la vascularización de la neoplasia.

El *tratamiento ideal es quirúrgico*. La resección depende del compromiso hepático, considerando la presencia de metástasis como criterio de inoperabilidad. En aquellos tumores muy avanzados e irsecables se aplica quimioterapia como terapia paliativa.

## ENFERMEDADES VASCULARES

### Isquemia intestinal

La isquemia se debe a la existencia de un flujo sanguíneo insuficiente inducido por una oclusión o por hipoflujo. Sus repercusiones difieren según el sitio de la obstrucción, el estado del paciente y fundamentalmente del tiempo transcurrido desde que se inicia el cuadro isquémico hasta su resolución.

La isquemia puede ser *aguda o crónica*. La isquemia *crónica* tiene su origen en una arteriosclerosis de los grandes vasos con escasas consecuencias en el intestino; su evolución lenta y progresiva permite el desarrollo de la circulación colateral. Por el contrario, la isquemia *aguda* provocada por una obstrucción venosa, arterial o una vasocon-

tricción esplácnica súbita, determina hipotensión o hipoxia tisular y conduce a una necrosis extensa.

### Isquemia intestinal aguda por oclusión de la arteria mesentérica superior

La oclusión aguda de la arteria mesentérica superior se debe a la formación de un trombo o un émbolo.

La *trombosis* se extiende en zonas estenosadas por arteriosclerosis, muy a menudo en el origen de la arteria mesentérica superior.

La *embolia* es la causa del infarto agudo mesentérico. En el 30% de los casos, los émbolos proceden de trombos endocárdicos y se alojan en el nacimiento de la arteria mesentérica superior en la aorta y, en menor grado, se generan en prótesis valvulares, placas de arteriosclerosis o por una endocarditis bacteriana.

El paciente manifiesta dolor abdominal agudo, acompañado de deposiciones sanguinolentas debido a la necrosis de la mucosa, disminución del peristaltismo y distensión de las asas intestinales. Presenta vómitos, fiebre, taquicardia e hipotensión y en ciertos casos, insuficiencia renal y estado de shock. A las 24 horas, la isquemia no sólo compromete la mucosa, también invade las capas muscular y serosa, se perfora el asa intestinal y aparecen signos de peritonitis.

Ante la sospecha diagnóstica de isquemia intestinal aguda, se efectúan estudios de laboratorio, punción y análisis de líquido peritoneal, exámenes radiológicos y arteriografía mesentérica. Se puede completar con una tomografía computarizada y ecografía Doppler.

En primer lugar se instaura tratamiento médico y luego quirúrgico. Éste incluye la *resección* del intestino infartado y una *tromboembolectomía* de la arteria mesentérica superior con sondas de Fogarty, a los efectos de lograr el restablecimiento del flujo arterial.

El pronóstico del enfermo depende de su

estado general y del tiempo transcurrido desde que comienza el proceso hasta que se confirma el diagnóstico. Tiene alto porcentaje de mortalidad.

### Infarto intestinal agudo no oclusivo

Corresponde a un cuadro de isquemia aguda motivado por una vasoconstricción de la circulación esplácnica que, en general, afecta la mucosa intestinal. Puede observarse en pacientes con episodios de insuficiencia cardíaca, infarto de miocardio, insuficiencia hepática, insuficiencia renal o en el posoperatorio de un bypass aortoiliaco o cirugías de alta complejidad.

El enfermo sufre dolor y presenta distensión abdominal, estado de shock y edema agudo de pulmón. En ocasiones se manifiesta por una hemorragia digestiva.

Ante indicios de infarto es fundamental una angiografía mesentérica. Las imágenes de trayectos arteriales con estenosis y espasmos confirman el diagnóstico.

El *tratamiento médico* es primordial, consiste en equilibrar el medio interno y administrar vasodilatadores. Luego se efectúa la *resección quirúrgica del segmento intestinal no viable*.

### Trombosis aguda venosa mesentérica

La trombosis aguda puede asociarse con procesos inflamatorios intestinales, hipertensión portal, neoplasia, cuadros sépticos, traumatismos, cirugías abdominales o ser de origen idiopático. El trombo puede asentar en ramas venosas pequeñas o en troncos principales.

La oclusión determina insuficiencia venosa con la consecuente congestión venosa, edema de las paredes y culmina con el infarto intestinal.

El paciente en un comienzo refiere dolor abdominal; la aparición de náuseas, vómitos, alteraciones en el tránsito intestinal y enterorragia, indicarían el infarto. Se deben realizar exámenes de laboratorio, una angiografía mesentérica como estudio diagnóstico

relevante y, en algunos casos, tomografía computarizada y/o ecografía.

En principio se aplica *tratamiento médico* para restablecer el balance hemodinámico y posteriormente se lleva a cabo la correspondiente *resección intestinal*.

### Angiodisplasia

La angiodisplasia del intestino delgado, estómago y colon derecho preferentemente, es la causa más común y en aumento progresivo, de hemorragia gastrointestinal oculta o recidivante.

Esta enfermedad se caracteriza por la presencia de lesiones múltiples en la mucosa. En algunas ocasiones se manifiesta a través de una hemorragia macroscópica. El diagnóstico se establece mediante endoscopia. Este examen en presencia de sangrado activo, constituye un método terapéutico para su tratamiento. Cuando la hemorragia no cede y hay descompensación hemodinámica *debe extirparse el segmento comprometido*.

## TRAUMATISMOS

Los traumatismos del intestino delgado pueden ser abiertos o cerrados y ocasionar abdoámenes agudos perforativos o hemorrágicos.

- **Abiertos:** las heridas de arma de fuego o de arma blanca son las causas más frecuentes. También pueden provocarse como consecuencia de una caída, explosión o accidente de tránsito, cuando un objeto agudo penetra la pared.
- **Cerrados:** se reconocen diversos factores causantes: compresión brusca contra la columna (aplastamiento); desgarramiento del mesenterio y del intestino, sobre todo a nivel de sus puntos fijos; compresión de una masa tumoral; onda expansiva; cámara cerrada e inercia.

El cuadro clínico del paciente es variable. Puede manifestar ausencia de síntomas o por el contrario, estado de shock por la descompensación hemodinámica.

Ante un cuadro de abdomen agudo perforativo o hemorrágico y diagnóstico definido, está indicada la *laparotomía exploradora de urgencia*. Si la clínica es dudosa, se realizan estudios radiológicos, ecografía y punción-lavado del abdomen. De acuerdo con los resultados, se mantiene una *conducta expectante* o se realiza *tratamiento quirúrgico*.

Entre las lesiones habituales del yeyuno y el ileon se observan evisceración, desgarrados de la serosa o sección del intestino con compromiso del mesenterio. Según el caso, la táctica a seguir puede ser: *resección de los bordes lesionados y cierre simple monopiano, o bien resección entérica y anastomosis primaria*.

## CONCEPTO DE TIEMPO LIMPIO Y TIEMPO SUCIO

En las cirugías gastrointestinales con anastomosis primaria alternan diversos tiempos quirúrgicos:

- **Primer tiempo limpio:** comprende la laparotomía, localización del tumor, sección del meso, ligadura de los vasos y colocación de clamps.
- **Tiempo sucio:** se inicia con la apertura del órgano y finaliza con el último punto de cierre del plano mucoso. Incluye la resección de la pieza y la anastomosis.
- **Segundo tiempo limpio:** implica el cierre de la brecha mesentérica y de la cavidad abdominal.

## Desempeño del instrumentador

Se recomienda la preparación de 2 mesas al comienzo de la cirugía. En la mesa *principal* se dispone el instrumental y los materiales necesarios para efectuar el *primer tiempo limpio* y el *tiempo sucio*.

La mesa *accesoria* se utiliza en el *segundo tiempo limpio*. Por esta razón, durante el transcurso de la cirugía permanece cubierta y protegida con dos campos grandes, que serán retirados en su debido momento. Esta mesa contiene:

Camisolines y guantes para el equipo quirúrgico.

- 2 Campos grandes (cefálico y podálico) y 2 campos chicos para cubrir los laterales de la herida.

Gasas chicas y compresas de gasa.

Instrumental de una caja base.

Hoja de bisturí N° 23 o 24.

Bol con solución fisiológica tibia.

Jeringa de Bonneau.

Aspiración con cánula.

Electrocauterio.

Tubo de látex o silicona.

Suturas

Ácido poliglicólico, poliglactina 910 o catgut crómico 3-0.

Lino 40.

Catgut simple 2-0.

Nailon monofilamento 3-0.

Agujas

Redondas 1/2 círculo medianas de 20 y 30 mm.

Recta lanceolada.

Al finalizar el tiempo sucio (último punto de sutura del plano mucoso), el instrumentador debe retirar el instrumental y la cánula de aspiración del campo quirúrgico. El electrocauterio también debe ser reemplazado, en el caso de que no se pueda reponer y debido a que trabaja con energía calórica, se puede conservar.

A continuación, el instrumentador procederá a desplazar su mesa, cambiarse el camisolín (situación ideal) y los guantes, acondicionar la mesa accesoria y colocar camisolines y guantes al cirujano y los ayudantes. Éstos, después de cubrir el paciente con nuevos campos, iniciarán el *segundo tiempo limpio*.

Otra modalidad, cuando no es posible contar con dos mesas, consiste en utilizar una única mesa preparada con una caja de laparotomía para el primer tiempo limpio y el tiempo sucio. Al finalizar, el instrumenta-

dor debe cambiarse el camisolín y los guantes, desplegar un campo grande sobre la mesa y disponer el instrumental, materiales y campos necesarios para el cierre, proporcionados por el instrumentador circulante.

## TRATAMIENTOS QUIRÚRGICOS

### NOMENCLATURA ESPECÍFICA

**Ileotransversostomía.** Creación quirúrgica de una anastomosis entre el colon transverso y el ileon.

### ENTEROTOMÍA

Se designa enterotomía a la diéresis del intestino con diferentes finalidades: para explorarlo, retirar un cuerpo extraño, reseca un tumor, abocarlo al exterior o anastomozarlo a otro segmento del tubo digestivo.

La dirección de la diéresis con respecto al eje mayor del intestino (fig. 7-7) puede ser:

- **Longitudinal:** sigue el sentido del eje, siempre es parcial.
- **Transversal:** la sección se realiza perpendicular al eje y según el caso, oblicua o en pico de pato a expensas del borde antimesentérico, pudiendo ser parcial o completa.

Ejemplos de diéresis:

- En el *bypass* intestinal la enterotomía es *longitudinal, parcial*, en el borde antimesentérico (fig. 7-8).
- Para extraer un cuerpo extraño se efectúa una apertura *longitudinal* o *transversa, parcial* (fig. 7-8).
- Para confeccionar una anastomosis entre dos asas de igual calibre, se practica una sección *transversal, completa* (fig. 7-9).
- En la ileotransversostomía la diferencia de calibres de ambas asas es marcada. La sección es *transversal, oblicua* o *en pico de pato, completa*, a expensas del borde antimesentérico (fig. 7-10).

### Técnica

Antes de comenzar la enterotomía resulta de buena práctica la evacuación del contenido intestinal. El asa se ocluye con clamps elásticos Doyen rectos o curvos, se protege el campo operatorio con compresas de gasa

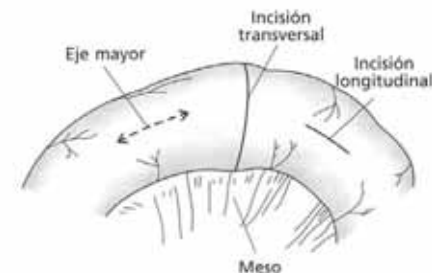


Fig. 7-7. Enterotomía longitudinal y transversal.

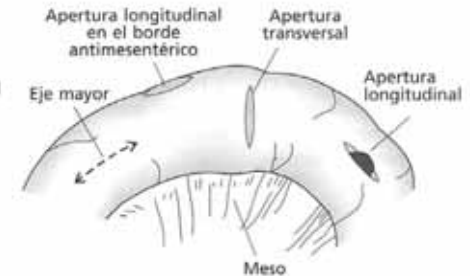

Fig. 7-8. Enterotomías parciales.

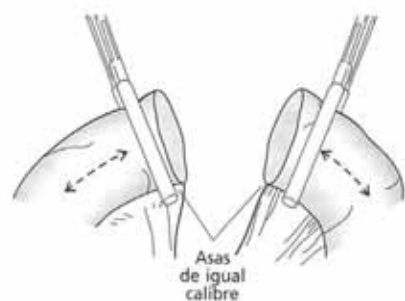


Fig. 7-9. Sección transversal completa.

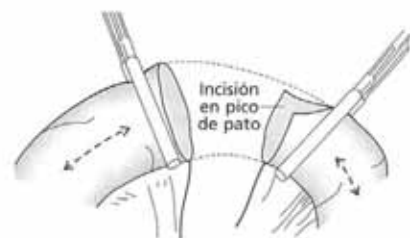

Fig. 7-10. Sección transversal completa en asas de distinto calibre.

y se colocan 2 puntos directores de lino 100 con aguja redonda  $\frac{1}{2}$  círculo delicada de 20 mm, que se dejan reparados con pinzas hemostáticas. La diéresis se realiza directamente con electrocauterio o, previo ojal con bisturí, se amplía con tijera Metzenbaum. Al quedar expuesta la mucosa, se efectúa antisepsia en los bordes con un hisopo embebido en yodopovidona solución y, a continuación, se emprende el tratamiento programado.

## YEYUNOSTOMÍA

La yeyunostomía consiste en la creación quirúrgica de una fistula en la pared del intestino delgado. Es una enterostomía proximal, indicada como vía temporaria o definitiva para introducir alimentos cuando la ingesta oral no es posible.

Se puede llevar a cabo como operación única o complementaria a una cirugía mayor, por ejemplo una gastrectomía o esofagectomía. En la actualidad se emplean dos técnicas: la de Witzel y la de Stamm.

### Instrumental y materiales

La mesa para realizar una yeyunostomía se prepara con el instrumental de una caja de cirugía base (véase cap. 1), clamps elás-

ticos Doyen rectos o curvos y los siguientes materiales:

Bol mediano con solución fisiológica tibía.

Jeringa de Bonneau.

Electrocauterio.

Aspiración con cánula.

Hisopitos.

Suturas

Lino 70 y 40.

Polipropileno 0 o 1.

Poliglactina 910, ácido poliglicólico o catgut crómico 3-0.

Nailon monofilamento 2-0 o 3-0.

Catgut simple 2-0.

Agujas

Redondas  $\frac{1}{2}$  círculo delicadas de 20 mm.

Redondas  $\frac{1}{2}$  círculo medianas de 20-25 mm.

Recta lanceolada.

Sondas posibles para la yeyunostomía

K-9.

K-108.

Foley Nº 14 (se necesita una jeringa de 10 ml para la insuflación del balón).

Pezzer Nº 20.

Nélaton Nº 16.

### Técnica quirúrgica

1. *Incisión y exploración:* en la yeyunostomía como única operación, la vía de acceso habitual es una incisión mediana supraumbilical (véase cap. 3). Abierta la ca-

vidad y colocados segundos campos de gasa, se explora el abdomen. Al localizar el asa yeyunal proximal a unos 15 o 20 cm del ángulo duodenoyeyunal o ángulo de Treitz, se lo exterioriza con una pinza Foerster curva, se evacua el contenido intestinal con maniobras digitales y se aplican 2 clamps elásticos Doyen.

2. *Técnica de Witzel:* en el borde antimesentérico del yeyuno se confecciona una sutura en jareta con ácido poliglicólico, poliglactina 910 o catgut crómico 3-0, que

se mantiene reparada con pinzas Halsted y Allis. Con bisturí se incide la pared en una longitud proporcional con el diámetro de la sonda y se realiza antisepsia con un pequeño hisopito embebido en yodopovidona solución.

A continuación, los bordes abiertos se toman suavemente con 2 Allis y con una pinza diente de gato se introduce la sonda, preferentemente K-9. Algunos cirujanos recomiendan una K-108 fabricada con material radiopaco, que permite su control posoperatorio mediante rayos X. También se utilizan otros tipos: Nélaton, Foley o Pezzer, en cuyo caso el instrumentador debe entregarla con su extremo destechado.

Una vez que se ha introducido la sonda se cierra la jareta en forma moderada observando que no comprima la luz y no filtre líquido intestinal (fig. 7-11). Se la apoya sobre la pared y sobre ella se efectúa un túnel de unos 5 a 6 cm con puntos separados invaginantes seromusculares (puntos de Lambert) o una sutura continua de material absorbible 3-0 (fig. 7-12).

3. *Técnica de Stamm:* se realizan 2 jaretas de material absorbible 3-0 en el borde antimesentérico del asa yeyunal. Después de incidir la pared en el centro de las suturas, se efectúa antisepsia, se exponen los bordes con pinzas Allis, se introduce la sonda en la luz intestinal, se cierra la jareta interna y posteriormente la jareta externa (fig. 7-13).

4. *Fijación y cierre:* al finalizar la colocación, es muy importante fijar el asa de la yeyunostomía al peritoneo parietal para evitar complicaciones posoperatorias (vólvulo), mediante 2 puntos de sutura absorbible 3-0 o de lino 70 con aguja redonda  $\frac{1}{2}$  círculo delicada de 20 mm (fig. 7-14).

La sonda se exterioriza por contraabertura y se fija a la piel con 2 puntos de lino 40. Algunos cirujanos, que tienen en cuenta su prolongada permanencia, prefieren utilizar nailon monofilamento 2-0 o 3-0, material que provoca escasa reacción tisular.

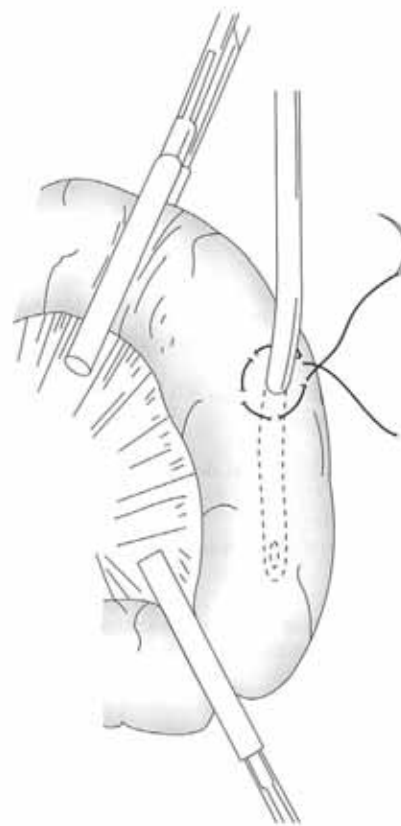


Fig. 7-11. Técnica de Witzel. Confección de la sutura en jareta e introducción de la sonda.



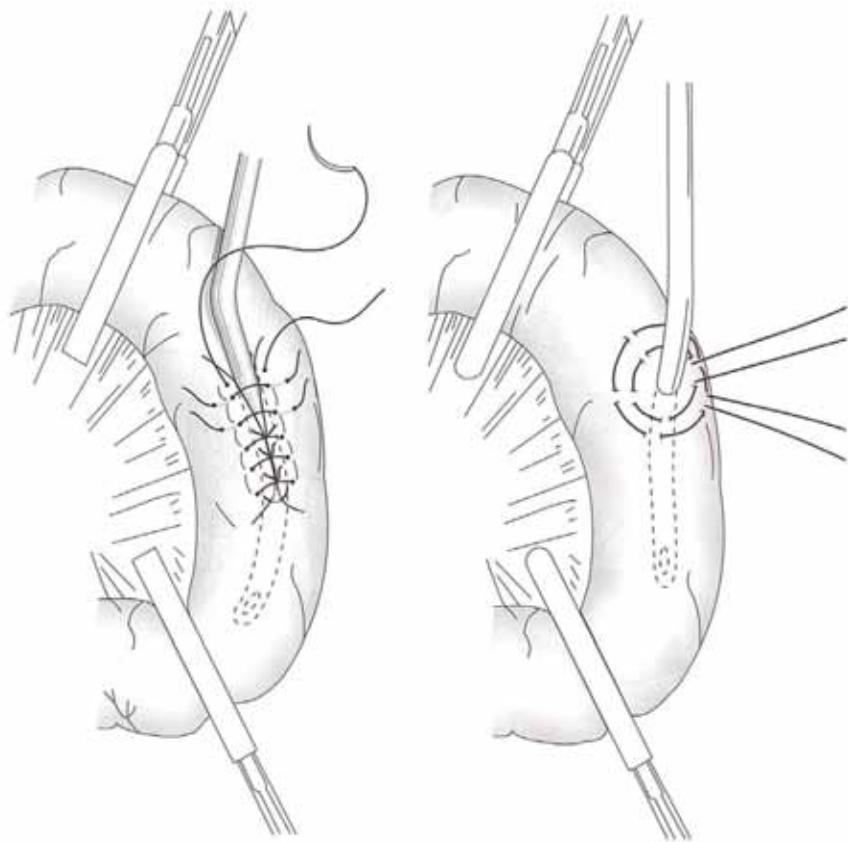


Fig. 7-12. Confección del túnel sobre la sonda con puntos de Lembert.

Fig. 7-13. Técnica de Stamm. Yeyunostomía con doble jareta.

Luego, se lava la cavidad con solución fisiológica tibia y se inicia el cierre monopiano de la laparotomía con polipropileno 0 o 1. Tras irrigar el tejido celular subcutáneo y asegurar la hemostasia, se afronta el plano cutáneo. La sonda se deja lavada con solución fisiológica y cerrada hasta comenzar la alimentación.

### ILEOSTOMÍA

La ileostomía consiste en el abocamiento del ileon al exterior, con carácter temporario o definitivo. La ostomía *temporaria* se emplea como método descompresivo, frente a una obstrucción distal a la ileostomía o como protección de una anastomosis. La ostomía *definitiva* se efectúa en caso de resección

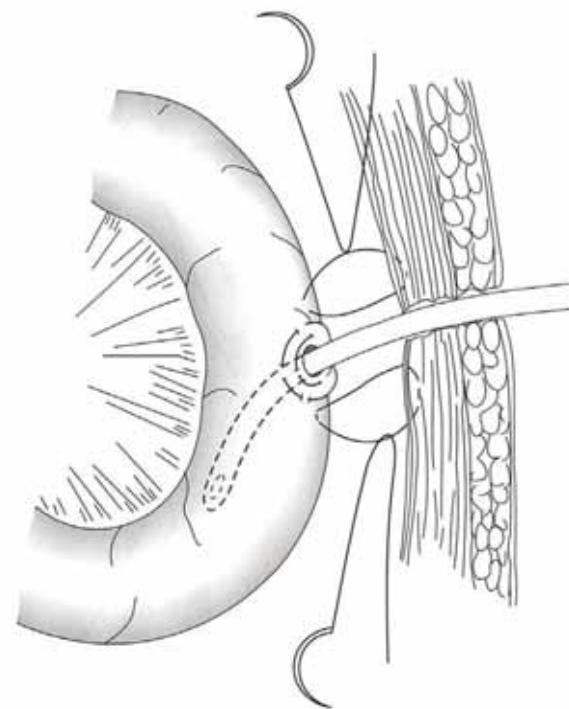


Fig. 7-14. Fijación del asa al peritoneo parietal.

total del colon y recto (proctocolectomía total por colitis ulcerosa).

En la actualidad se utiliza la técnica *convencional*, mediante la cual se confecciona un ostoma con el consecuente uso de bolsas de ileostomía, que suele ocasionar algunos trastornos al paciente.

Otra posibilidad es la *ileostomía continente* creada por Kock. Esta técnica presenta ventajas respecto de la anterior, se construye un reservorio para las heces y una salida de reservorio con el segmento terminal

del ileon, evitando el uso permanente de dispositivos para ileostomía, pues sólo se requiere una sonda para evacuarlo.

### Instrumental y materiales

En general, esta práctica quirúrgica constituye un tiempo complementario en una cirugía mayor. Se requiere la preparación de 2 mesas: la principal con el instrumental de una caja de laparotomía (primer tiempo limpio y tiempo sucio) y la mesa accesoria con

una caja de cirugía base (segundo tiempo limpio), descritas en el capítulo 1.

### Técnica quirúrgica

1. *Incidión y exploración:* la ileostomía no debe ser abocada al exterior por la herida de la laparotomía. Es ideal la marcación previa de la incisión para colocar la bolsa en el sitio correcto. El lugar indicado es el punto medio de la línea extendida entre el ombligo y la espina iliaca anterosuperior. Resulta práctico tomar la piel con una pinza Kocher y escindir un pequeño botón de unos 3 cm de diámetro.

Luego, con electrocauterio se secciona el tejido celular subcutáneo, la aponeurosis y los planos musculares, expuestos con separadores Farabeuf angostos y anchos. En el peritoneo se aplican 2 pinzas Kocher y elevándolo hacia el cenit se incide en cruz con bisturí.

2. *Exteriorización del ileon:* a través de la pequeña incisión se introduce una pinza Foerster, se toma el ileon ocluido con un clamp y se exterioriza con cautela para no desgarrar los vasos. Recuérdese que previamente se realizó una resección de intestino (fig. 7-15).

3. *Cierre interno y fijación del asa:* el orificio interno peritoneal se cierra sin constreñir el asa superficializada, mediante puntos separados de lino 70 con aguja redonda  $\frac{1}{2}$  círculo mediana de 20 mm. A continuación, se fija el mesenterio al peritoneo parietal con 2 o 3 puntos separados de lino 100, para evitar toda posibilidad de prolapso del ostoma, complicación que puede suscitarse.

4. *Fijación del ostoma a la piel:* para iniciar la fijación del ostoma se resecan los bordes del tejido clampeado, se controla la hemostasia y se asegura la irrigación del asa. Algunos cirujanos quitan la mucosa antes de evertir el ileon sobre sí mismo. Una vez preparado, el borde y la serosa del ostoma se fijan a la piel con puntos de ácido poliglicólico, poliglactina 910 o catgut crómico 3-0. Habitualmente se co-

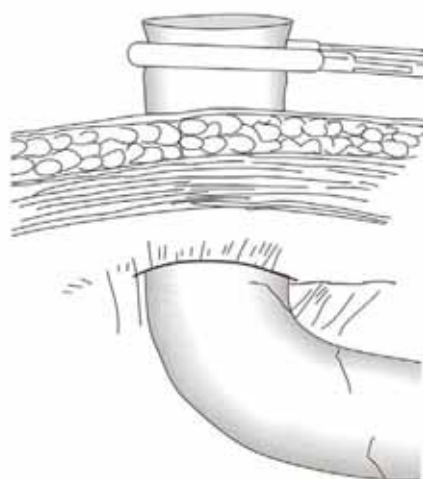


Fig. 7-15. Ileostomía convencional. Exteriorización del ileon.

locan 4 puntos cardinales que se dejan reparados con pinzas Halsted (fig. 7-16), mientras se prosigue con la aplicación de puntos intermedios hasta completar la corona. Al finalizar, se cortan las hebras.

El drenaje del ileon es líquido o semisólido y abundante después de la ingesta. Es recomendable utilizar bolsas especiales de ileostomía, adecuadas al calibre del ostoma, ya que la piel puede irritarse fácilmente y/o ulcerarse si no se cuida en forma correcta. Los pacientes ileostomizados aprenden a manejar el cambio de las bolsas; algunos lo hacen cada dos o tres días, otros diariamente.

### ENTERECTOMÍA

La enterectomía tiene por objeto reseca un segmento de intestino delgado ante diversas circunstancias (fig. 7-17):

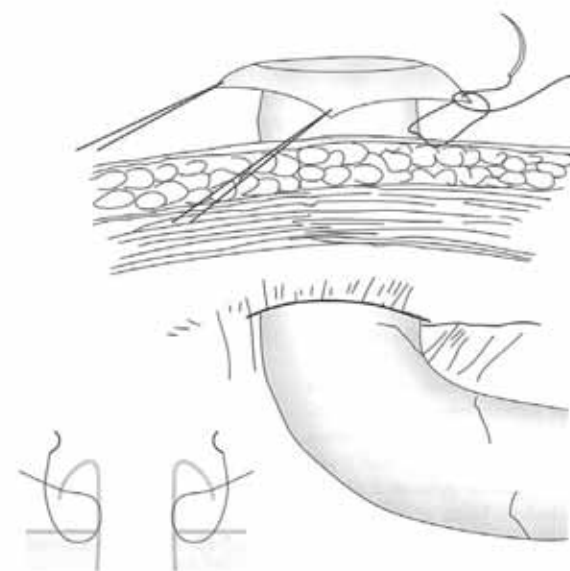


Fig. 7-16. Ileostomía convencional. Fijación del ostoma a la piel.

- Heridas extensas, desgarradas o contusas, que no pueden ser reparadas con un cierre simple de la pared intestinal.
- Gangrena por estrangulación, infarto o torsión.
- Lesiones ulcerosas, tumorales, etc.
- Lesiones iatrógenas.

### Instrumental y materiales

Se emplean dos mesas, la principal preparada con una caja de laparotomía (véase cap. 3) y la accesoria para el tiempo limpio, descrita antes. A continuación se detallan los materiales necesarios.

Bol mediano con solución fisiológica tibia.  
Jeringa de Bonneau.  
Aspiración con cánula.  
Electrocauterio.

Hisopitos.  
2 Láminas de goma o Rubberdam.  
*Suturas*  
Linos 100, 70, 50 y 40.  
Polipropileno 1 o 0; 2-0 o 3-0.  
Poliglactina 910 o ácido poliglicólico 3-0.  
Catgut crómico 2-0 o 3-0.  
Nailon monofilamento 3-0.  
*Agujas*  
Redondas  $\frac{1}{2}$  círculo delicadas de 20 mm.  
Redondas  $\frac{1}{2}$  círculo medianas de 20-25 mm.  
Recta lanceolada.  
*Elementos para sondaje nasogástrico y vesical*  
Sonda nasogástrica K-9, K-10 o K-11.  
Bolsa colectora simple.  
Sonda de Foley Nº 16 o 18.  
Clorhidrato de lidocaína jalea.  
2 Jeringas de 10 mL.  
Bolsa colectora de orina.

## Técnica quirúrgica

1. **Incisión y exploración:** la vía de acceso utilizada con frecuencia es una incisión mediana suprainfraumbilical (véase cap. 3). Una vez abierta la cavidad, se realiza la exploración concéntrica del abdomen para confirmar la patología a tratar y observar si hay metástasis o ganglios mesentéricos.

Al determinar que no existen contraindicaciones para llevar a cabo la cirugía, se colocan segundos campos de tela y el separador autoestático Balfour. El campo operatorio se delimita con compresas de gasa húmedas en solución fisiológica tibia, una valva de Finochietto N° 17 (valva de Oro) y valvas de Doyen mediana y larga.

2. **Límites de resección:** resulta práctico marcar los extremos proximal y distal de la zona a reseccionar. Tras efectuar dos pequeños ojales en el mesenterio, con una pinza Halsted delicada se pasan lazadas de goma que se reparan con pinzas Aro (fig. 7-17).

3. **Sección del mesenterio y ligadura de los vasos:** observando las arcadas vasculares por transluminación, para no lesionarlas, se incide la serosa en cuña con bisturí. En cada vaso y en forma progresiva se aplica una ligadura proximal y otra distal de lino 40 o 70, según el calibre del mismo y se secciona con tijera Metzenbaum (fig. 7-18).

Para prevenir la isquemia de los pedículos y la formación de adherencias, no es conveniente realizar tomas groseras de grasa y vasos. Al llegar al borde mesentérico los vasos son más pequeños, se dividen entre ligaduras de lino 100 por lo cual resulta útil reemplazar la pinza pasahilos por una Halsted delicada. Es importante aislar un trayecto de unos 2 cm, a partir del límite a fin evitar dificultades en la anastomosis.

4. **Resección entérica:** después de proteger el campo operatorio con compresas de gasa para no contaminarlo, se alinean

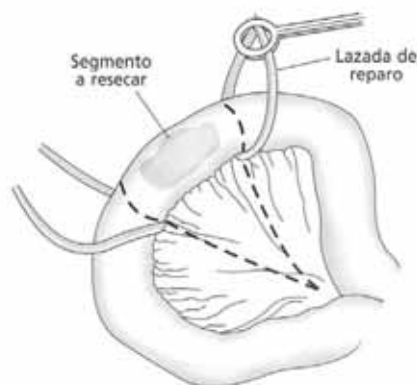


Fig. 7-17. Enterectomía. Colocación de lazadas de goma en los límites de sección.

dos clamps fuertes tipo Kocher en el punto de sección, fácilmente identificable por la coloración cianótica que presenta y dos clamps Doyen rectos o curvos a unos 8 cm por fuera de los anteriores.

El tiempo sucio comienza con la transección del intestino utilizando bisturí, electrocauterio o tijera. La diéresis, por lo general, sigue una dirección transversal. Según el calibre de las asas puede incidirse en forma oblicua o en "pico de pato", obteniendo una óptima luz intestinal (fig. 7-19). Extirpado el espécimen y entregado al instrumentador circulante con los clamps fuertes colocados, se realiza antisepsia con hisopos embebidos en yodopovidona solución, que deben descartarse de inmediato, y se verifica la irrigación de los bordes intestinales. A continuación, se efectúa la anastomosis.

Otra variante técnica es utilizar una engrapadora lineal cortante. Este método reduce el tiempo operatorio, en un solo tiempo se transeca el segmento y se ocluyen las bocas, lo que favorece la protección del campo operatorio (fig. 7-19).

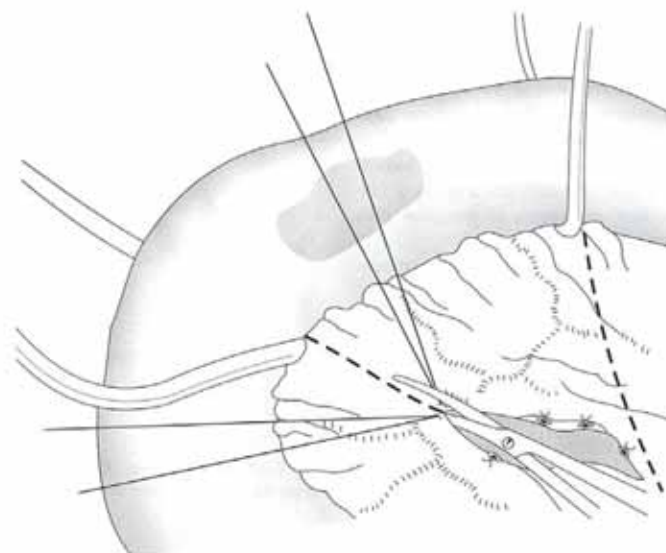


Fig. 7-18. Sección del mesenterio en cuña, previa ligadura de los vasos.

## ANASTOMOSIS ENTÉRICA

Al finalizar la resección intestinal, se debe restablecer la continuidad del tubo entérico por medio de una *anastomosis*, sin comprometer la irrigación sanguínea, cui-

dando que no quede a tensión y comprobando con maniobras digitales que la luz intestinal sea adecuada. La anastomosis entérica difiere según el afrontamiento de las asas, puede ser: terminoterminal, terminolateral o laterolateral.

### Terminoterminal

Es la variante utilizada con mayor frecuencia. Consiste en la sutura cabo a cabo de dos superficies de sección completa (fig. 7-20). Técnicamente es más sencilla, más fisiológica y provoca menos estenosis.

### Terminolateral

Se aproxima el extremo de un asa seccionada en forma completa con la cara lateral de otra (fig. 7-21). Esta opción habitualmente se emplea en las derivaciones en Y de

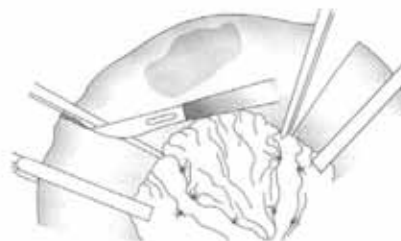

Fig. 7-19. Sección del intestino entre clamps.

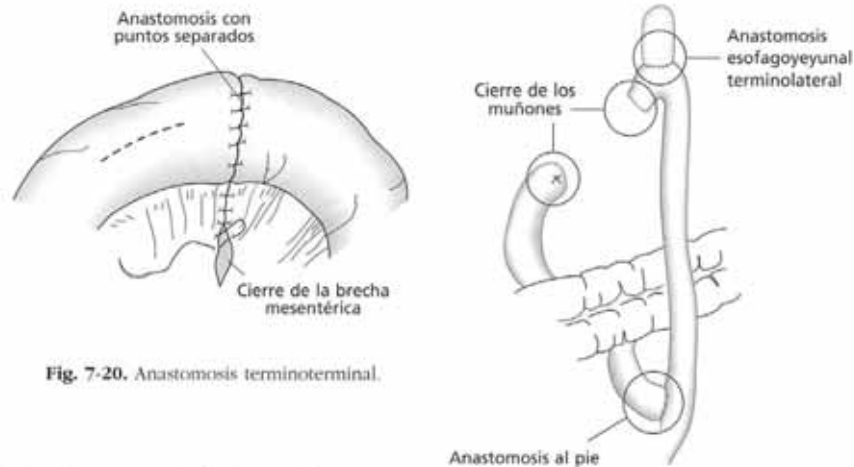


Fig. 7-20. Anastomosis terminoterminal.

Roux (anastomosis al pie) y en los casos en que el intestino presenta un calibre reducido. Para evitar estenosis en la luz intestinal, se cierra el muñón de un asa y se confecciona una anastomosis terminolateral.

#### Laterolateral

Se inciden los bordes antimesentéricos de dos asas y se afrontan (figs. 7-22 y 7-23). Esta técnica se emplea en los bypass entéricos.

#### Cierre del muñón intestinal

En algunas circunstancias es necesario el cierre del muñón intestinal para dejarlo como saco ciego o como paso previo a la realización de una anastomosis (fig. 7-21).

#### Técnica

En el asa seccionada se colocan 2 puntos directores de lino 100 con aguja redonda  $\frac{1}{2}$  círculo delicada de 20 mm y se reparan con pinzas Halsted. El ayudante tensiona los reparos con suavidad y expone la apertura, lo que facilita el cierre con una sutura continua de material absorbible 2-0. Es conveniente reforzar la línea de puntos con una 1 o 2 suturas en jaretas seromusculares invaginantes (pun-

tos de Lambert) de lino 100 con aguja redonda  $\frac{1}{2}$  círculo delicada de 20 mm.

Otra posibilidad es realizar el cierre con una engrapadora lineal o una engrapadora lineal cortante.

#### Confección de las anastomosis

Las anastomosis entéricas se practican por lo general en forma manual: monoplaneo o en dos planos. También se puede utilizar sutura mecánica o un anillo anastomótico biofragmentable (véase cap. 8).

#### Anastomosis en un plano o monoplaneo

La anastomosis en un plano o monoplaneo se confecciona con puntos seromusculares que no incluyen la túnica mucosa. Se puede emplear una sutura continua de material absorbible o polipropileno 2-0 o 3-0 o bien, puntos separados de lino 100 con aguja redonda  $\frac{1}{2}$  círculo delicada de 20 mm (fig. 7-24).

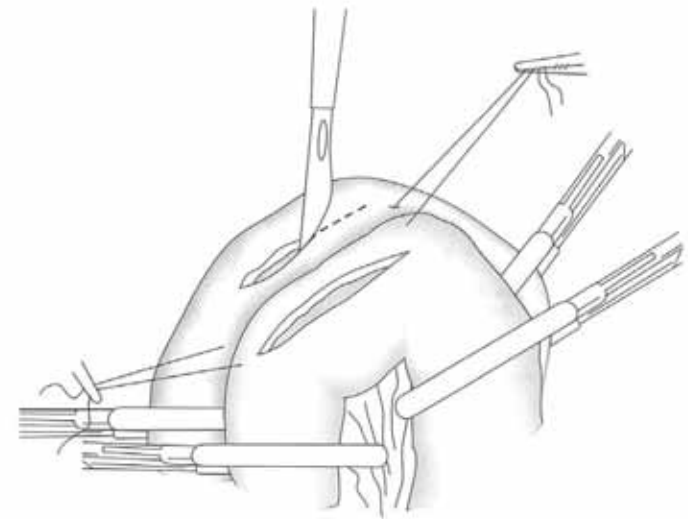


Fig. 7-22. Anastomosis laterolateral. Sección de los bordes antimesentéricos.

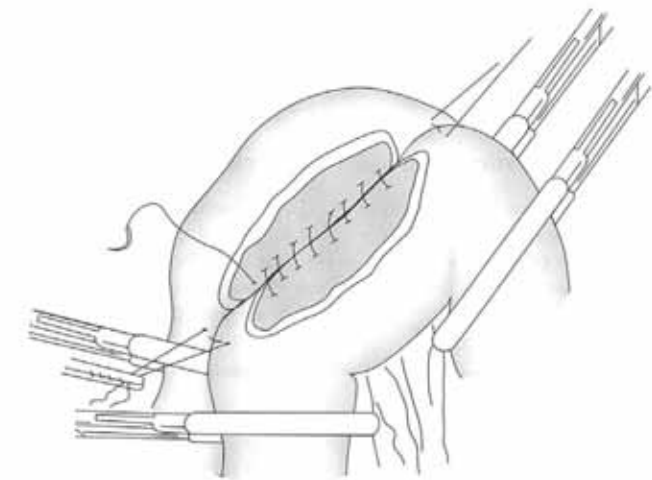


Fig. 7-23. Anastomosis laterolateral monoplaneo con puntos seromusculares.

Después de reparar los ángulos con puntos de lino 100 y alinear las aperturas, la anastomosis se comienza indistintamente por una de sus caras. No obstante, es práctico realizar la sutura de la cara posterior, desde el borde antimesentérico al borde mesentérico. Al completar esta cara, se cortan los hilos manteniendo los puntos directores, con una pinza pasahilos se rota el asa, "maniobra de Toupet", y se prosigue con la sutura de la cara anterior.

### Anastomosis en dos planos

En este caso, tras colocar puntos directores, se afronta el plano seromuscular posterior con puntos separados de lino 100 con aguja redonda  $\frac{1}{2}$  círculo delicada de 20 mm. Luego, el plano mucoso posterior con una sutura continua de material absorbible 3-0 y el plano mucoso anterior. El instrumentador debe estar muy atento a las maniobras que realiza el cirujano, pues al pasar el último punto culmina el "tiempo su-

cio"; por lo tanto, debe cambiarse el camisolín (situación ideal) y los guantes, preparar la mesa de tiempo limpio y proporcionar nuevos camisolines y guantes al resto del equipo para continuar con el plano seromuscular anterior (figs. 7-25 y 7-26).

Al concluir la anastomosis y verificar la luz del intestino, se sutura la brecha mesentérica con puntos separados de material absorbible 2-0 o de lino 70-100 con aguja redonda  $\frac{1}{2}$  círculo delicada de 20 mm, evitando la introducción de un asa, capaz de ocasionar una obstrucción intestinal mecánica (fig. 7-20).

Después, se procede a lavar la cavidad con solución fisiológica tibia, se inicia el cierre la laparotomía con una sutura continua monoplano de polipropileno 1. Se irriga el tejido celular subcutáneo, se controla la hemostasia y se afrontan los planos superficiales.

La utilización de drenaje no es muy útil, ya que la anastomosis del intestino delgado es móvil, a diferencia de una anastomosis biliodigestiva que es fija y, en ésta, sí re-

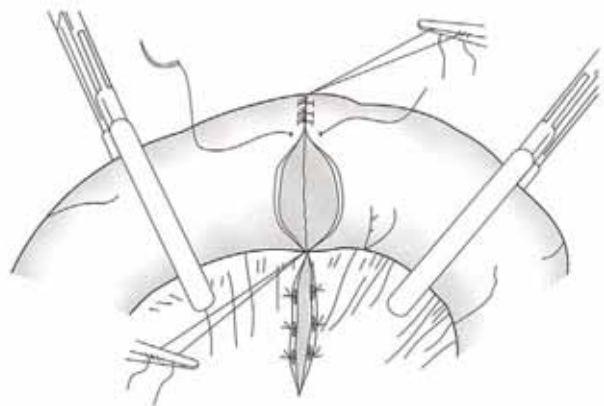


Fig. 7-24. Anastomosis terminoterminal monoplano con puntos seromusculares.

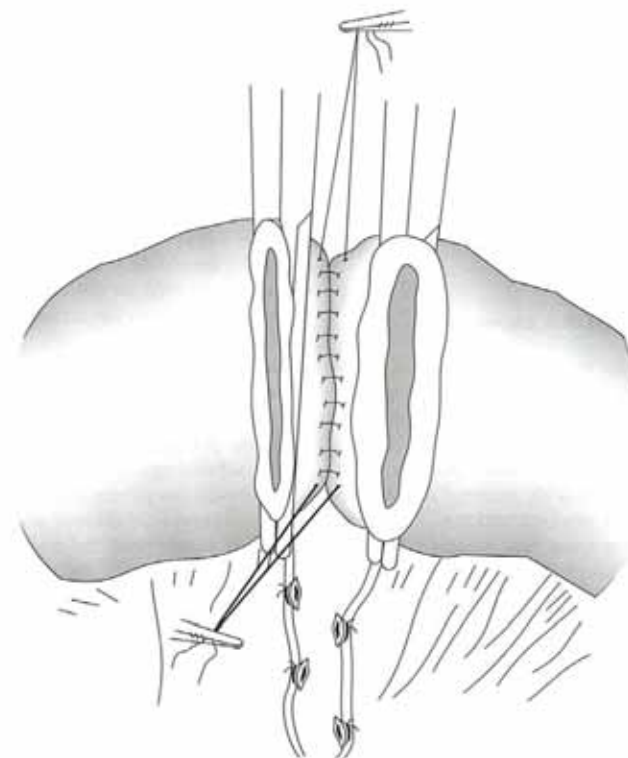


Fig. 7-25. Anastomosis terminoterminal en dos planos. Obsérvese la sutura del plano seroso posterior.

sultaría efectivo un drenaje de cavidad aspirativo.

### DIVERTÍCULO DE MECKEL

#### Técnica quirúrgica

1. *Incisión:* pueden emplearse diversas incisiones: McBurney, mediana infraumbilical,

paramediana o transversa en el cuadrante inferior derecho.

2. *Desarrollo:* abierto el peritoneo, con una pinza Foerster se exterioriza el íleon y se identifica el divertículo de Meckel (véase fig. 7-6). Si es pequeño, se coloca un clamp en su base y, rodeado el campo con compresas de gasa, se secciona con bisturí o electrocauterio.

Previa antisepsia se comienza el cierre

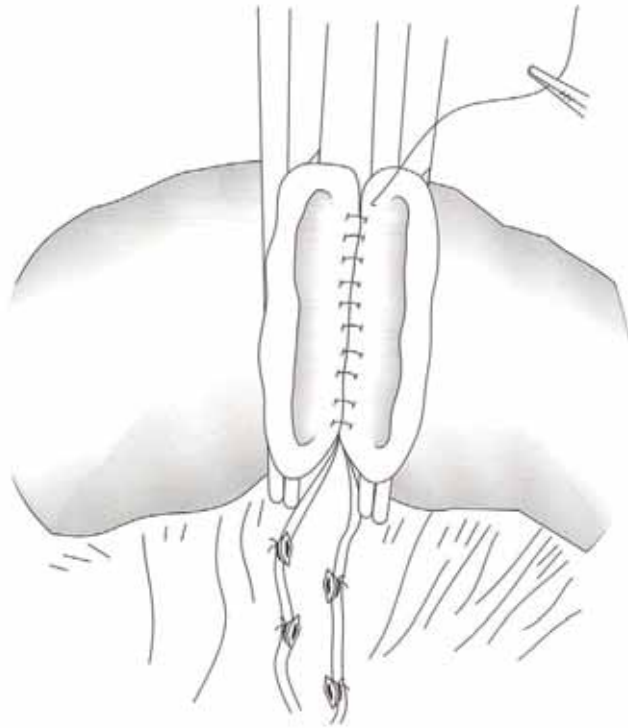


Fig. 7-26. Anastomosis terminoterminal en dos planos. Obsérvese la sutura del plano mucoso posterior.

del asa ileal. Algunos cirujanos emplean la técnica en dos planos; otros, realizan el cierre monopiano, seromuscular, con una sutura continua de ácido poliglicólico, poliglactina 910 o catgut crómico 3-0 o la otra variante, puntos separados de sutura absorbible 3-0 o de lino 100 (fig. 7-27).

En el caso que el divertículo presente alguna complicación o gran tamaño, se puede efectuar una pequeña enterectomía con anastomosis terminoterminal. Al finalizar la

sutura se retiran los clamps. Con la mesa del tiempo limpio se inicia la síntesis de la laparotomía de modo habitual.

#### BYPASS INTESTINAL

El bypass intestinal es el tratamiento quirúrgico indicado para los tumores irresecables. La creación de una anastomosis laterolateral tiene 3 objetivos primordiales: saltar la masa tumoral, aliviar la obstrucción

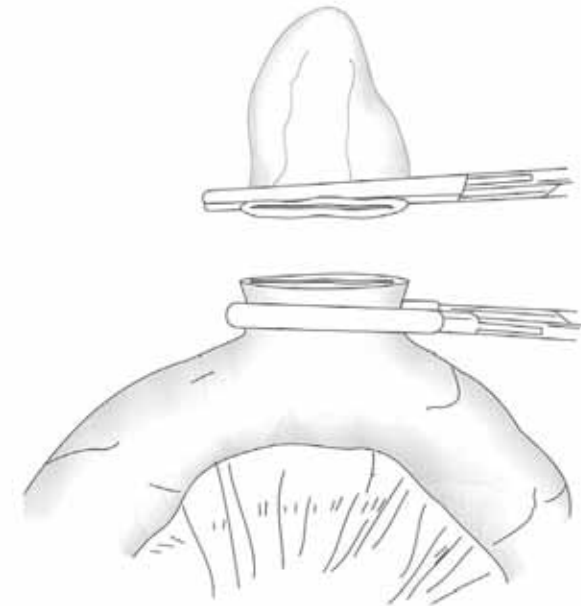


Fig. 7-27. Sección del divertículo de Meckel.

y descomprimir el intestino dilatado. Así, por ejemplo, en caso de un tumor de colon derecho con invasión del epíplon mayor y

las paredes intestinales, se confecciona un bypass ileotransverso.

#### BIBLIOGRAFÍA

- Latarjet M y Ruiz Liard A. Anatomía Humana. 3ª edición. Buenos Aires: Editorial Médica Panamericana, 1995.
- Sobotta, Putz R y Pabst R. Atlas de Anatomía Humana. 20ª edición. Madrid: Editorial Médica Panamericana, 1994.
- Agur A. Grant Atlas de Anatomía. 9ª edición. Buenos Aires: Editorial Médica Panamericana, 1994.
- Halverson J, Harper F y Ballinger W. Intestino delgado. En Nora P. Cirugía general (dir). 2ª edición. Buenos Aires: Salvat Editores S.A., 1985: 472-509.
- Pollak R. Técnicas Quirúrgicas. Varias para el Intestino Delgado. En Nyhus LL y Baker R, El dominio de la cirugía. 1ª edición, 6ª reimposición. Buenos Aires: Editorial Médica Panamericana, 1994: 1194-1201.
- Sabiston DC. Tratado de Patología Quirúrgica. 10ª edición. México: Mc Graw-Hill-Interamericana, 1995.
- Molinetti Wells N. Traumatismos de las Visceras Huecas de la Cavidad Abdominal. En Perera S y García H. Cirugía de Urgencia. Buenos Aires: Editorial Médica Panamericana, 1997: 421-433.
- Barredo C, Leiro F. Abdomen Agudo Obstrutivo. En Perera S y García H, Cirugía de Urgencia. Buenos Aires: Editorial Médica Panamericana, 1997: 249-276.
- Berkow R, Fletcher A. El Manual Mércz. 9ª edición. España: Océano/Centrum, 1994.
- Fereras P, Valenti C y Rozman C. Medicina Interna. 13ª edición. España: Mosby/Doyma Libros, 1995.
- Ellis H y Keith Nathanson L. Apéndice y Apéndicectomía. En Zinner M, Schwartz S, Ellis H, Maingot Ope-

raciones Abdominales, 10ª edición. México: Editorial Médica Panamericana, 1998:1107-1141.

Michars. Patología Quirúrgica. 4ª edición. Buenos Aires: Librería "El Ateneo" Editorial, 1994.

Economou S y Economou T. Atlas de Técnicas en Cirugía. México: Mc Graw-Hill-Interamericana, 1997.

Gayarre M. Manual de Radiología Clínica. España: Editorial Mosby/Dayma Libros, 1994.

## AUTOEVALUACIÓN

### Conteste verdadero o falso según corresponda.

- El intestino delgado se extiende desde el ángulo duodenoyeyunal o ángulo de Treitz a la válvula ileocecal.  
V  F
- Las  $\frac{2}{4}$  partes proximales corresponden al ileon y las  $\frac{3}{4}$  partes distales pertenecen al yeyuno.  
V  F
- La irrigación del yeyuno la proporciona la arteria mesentérica inferior.  
V  F
- El yeyuno y el ileon se adhieren al peritoneo parietal posterior por el mesenterio.  
V  F
- Las vellosidades intestinales se ubican en la mucosa y favorecen la absorción.  
V  F

### Marque con una cruz la respuesta correcta.

- La yeyunostomía habitualmente se realiza para:
  - A. Evacuación de líquidos.
  - B. Alimentación.
  - C. Efectuar estudios.
  - D. Drenaje.

### 7. Ordene secuencialmente los tiempos en una enterectomía.

- A. Puntos directores.
- B. Sección del segmento intestinal.
- C. Marcación del segmento a reseñar.
- D. Incisión del mesenterio.
- E. Colocación de clamps.
- F. Cierre de la brecha mesentérica.
- G. Anastomosis.
- H. Ligadura de los vasos.
- I. Antisepsia de los extremos.

Relacione la columna de la izquierda con la de la derecha. Coloque al lado de cada letra el número correspondiente. Cada número puede ser utilizado una vez, varias, o ninguna.

### 8. Según la aproximación de las asas, la anastomosis puede ser:

- A. Terminoterminal
  1. Se seccionan las asas en forma completa. Una boca se cierra y se incide su borde antimesentérico.
- B. Terminolateral
  2. Sutura cabo a cabo.
- C. Laterolateral
  3. Se inciden los bordes antimesentéricos de dos asas.

### Complete con dos palabras.

- La ileotransversostomía es una anastomosis .....
- El bypass intestinal es una anastomosis .....
- El pie de la Y de Roux es una anastomosis .....

### Conteste verdadero o falso según corresponda.

- El divertículo de Meckel es adquirido.  
V  F
- El divertículo de Meckel se localiza en el borde mesentérico del ileon, a 60-80 cm de la válvula ileocecal.  
V  F
- El divertículo de Meckel se puede tratar por dos técnicas: resección o enterectomía y anastomosis.  
V  F

### Preguntas orientadoras para el estudio.

- Defina "tiempo sucio". ¿Cómo es el manejo de la mesa de instrumental?
- Mencione materiales específicos para efectuar una yeyunostomía.
- ¿Qué clamps de coprostasia son útiles en una enterectomía?
- ¿Qué suturas se emplean para ligar los vasos del mesenterio?
- Nombre suturas empleadas en las anastomosis entéricas manuales.
- ¿Cuál es el objetivo del cierre de la brecha mesentérica? ¿Cómo se realiza?

# Coloproctología

Mónica G. Broto y Stella M. Delor

## 8

El intestino grueso mide aproximadamente 1,5 m y representa el 20% del tubo digestivo; se extiende desde la válvula ileocecal hasta el ano.

Se divide en varios segmentos: ciego, colon ascendente, colon transverso, colon descendente, colon sigmoide, recto y ano.

Teniendo en cuenta su vascularización, fisiología, clínica y las técnicas quirúrgicas, se establece una gran división en colon derecho e izquierdo.

### Colon derecho

Comprende el ciego, el colon ascendente y la mitad derecha del colon transverso, irrigados por la *arteria mesentérica superior*.

### Colon izquierdo

Comprende la mitad izquierda del colon transverso, el colon descendente y el colon sigmoide, irrigados por la *arteria mesentérica inferior*.

El recto y el ano se tratan en forma separada, debido a que tienen características propias.

lares), haustraciones (abollonaduras) y apéndices epiploicos (fig. 8-1).

### A. Volumen

El colon tiene un diámetro irregular. Su

## ANATOMÍA QUIRÚRGICA

### DESCRIPCIÓN EXTERNA

El intestino grueso en su totalidad sirve de marco periférico al intestino delgado, del cual se diferencia por su volumen y por la presencia de sus tenias (bandeletas muscu-

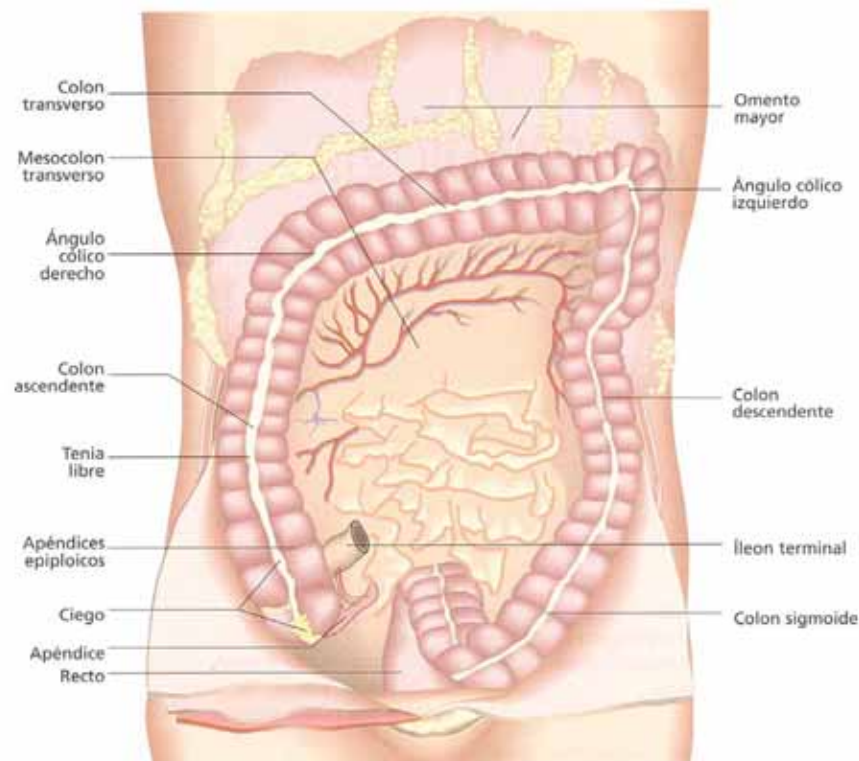


Fig. 8-1. Ubicación topográfica y descripción externa del colon. Se ha extirpado el intestino delgado y se han desplazado hacia arriba el colon transverso y el epiplón mayor.

calibre mayor se observa a nivel del ciego (entre 7,5 y 8,5 cm), disminuye gradualmente al llegar al recto distal (2,5 cm), aumenta y forma la ampolla rectal y luego se estrecha en su terminación en el canal anal.

### B. Tenias (bandeletas)

Están constituidas por la concentración de las fibras longitudinales lisas. Miden entre 8 y 15 mm de ancho. El ciego presenta 3 tenias que se inician en la implantación del apéndice vermiforme, una anterior o tenia epiploica es la más ancha y dos posteriores

libres o mesocólicas: posteromedial y posterolateral. Las 3 bandeletas continúan su dirección en el *colon ascendente* y adoptan una ligera variación en el *colon transverso*. El *colon descendente* tiene dos tenias mesocólicas posteriores y el *colon sigmoide* una tenia epiploica que desaparece en el *recto*.

### C. Haustraciones (abollonaduras)

Están formadas por el desigual crecimiento de los músculos circulares lisos y se interponen entre las tenias, por lo cual el intestino debe plegarse sobre sí mismo.



Las haustraciones están más desarrolladas en el ciego y el colon sigmoide y son más numerosas en el colon transverso.

#### D. Apéndices epiploicos

Son pequeñas masas grasas, pediculadas, localizadas bajo el peritoneo en la vecindad de las tenías.

### CONSTITUCIÓN ANATÓMICA

La pared del intestino grueso está compuesta por 4 túnicas: serosa, muscular, submucosa y mucosa.

#### A. Túnica serosa

El peritoneo visceral tapiza todo el colon, exceptuando los segmentos que se fijan a la pared abdominal posterior. Está adherido a la túnica muscular y entre ambos planos están situados los apéndices epiploicos y los vasos.

#### B. Túnica muscular

Está integrada por dos capas musculares lisas: una *interna*, circular, cuyo espesamiento forma los pliegues semilunares, y otra *externa*, longitudinal, bien marcada en la agrupación de las fibras que componen las bandeletas. Entre ellas se encuentran células ganglionares del plexo de Auerbach.

#### C. Túnica submucosa

Es un estrato constituido por tejido conectivo laxo, vasos sanguíneos, linfáticos y fibras nerviosas. Separa la muscular de la muscular de la mucosa (*muscularis mucosae*).

#### D. Túnica mucosa

Es la capa interna, espesa y prácticamente plana. A diferencia del intestino delgado carece de válvulas conniventes y vellosidades. El epitelio presenta células cilíndricas

encargadas de la absorción y células caliciformes productoras y secretoras de moco.

La *muscularis mucosae* está en contacto con la base de las criptas y está compuesta por fibras circulares, longitudinales y transversales.

### CIEGO

El ciego es la primera porción del intestino grueso. Está ubicado a continuación del ileon en la fosa iliaca derecha. Tiene forma de un embudo. En su cara inferomedial se implanta el *apéndice vermiforme* (fig. 8-1).

Visto por fuera está situado debajo de la válvula ileocecal y por dentro presenta dos válvulas: la *ileocecal* y la *apendicular* (véase fig. 6-2).

El ciego tiene movilidad variable, que depende del grado de coalescencia de su meso. Está recubierto completamente por peritoneo visceral en condiciones anatómicas normales (véase cap. 6).

#### A. Relaciones del ciego

- **Anterior:** se vincula con la pared abdominal anterolateral derecha.
- **Posterior:** el peritoneo parietal posterior separa el ciego de la aponeurosis del músculo psoasílico.
- **Lateral interna:** se relaciona con las asas ileales.
- **Lateral externa:** responde a la pared anterolateral del abdomen.
- **Inferior:** se apoya sobre la arcada inguinal.

### COLON ASCENDENTE – ÁNGULO CÓLICO DERECHO

El colon ascendente y el ángulo cólico derecho se interponen entre el ciego y el colon transverso. Topográficamente la porción inicial del colon ocupa la fosa iliaca derecha, y la porción superior, el flanco derecho; el ángulo pertenece al hipocondrio derecho. Este segmento intestinal se dirige hacia arriba y

atrás y mide entre 12 y 15 cm. Presenta las tenías en la misma dirección que el ciego y las típicas haustraciones (fig. 8-1).

#### A. Peritoneo

El colon ascendente es una estructura *intraperitoneal*, se adosa al peritoneo parietal posterior por la fascia de coalescencia de Toldt II.

En su extremo lateral está cubierto por el mesocolon ascendente, que se une con el peritoneo parietal para formar el *surco paracólico (canal parietocólico) derecho*. A nivel del ángulo hepático está tapizado por peritoneo del mesocolon transverso. El peritoneo está reforzado por 3 ligamentos:

- **Frenocólico derecho**, asegura el ángulo hepático al diafragma.
- **Hepatocólico**, fija el colon al hígado.
- **Cistoduodenocólico**, sostiene la vesícula, el duodeno y el colon.

#### B. Relaciones del colon ascendente

- **Anterior:** las asas del intestino delgado y el epiplón mayor están ubicados entre el colon ascendente y la pared anterolateral del abdomen a la altura del flanco derecho.
- **Posterior:** mantiene contacto con la parte inferior del riñón derecho. En la fosa lumbar está separado lateralmente por un tejido celuloadiposo de los planos musculares posterolaterales.
- **Lateral externa:** se relaciona con el surco paracólico (canal parietocólico) derecho.
- **Lateral interna:** se vincula con el mesocolon ascendente, el polo inferior del riñón derecho, el uréter derecho, los vasos testiculares u ováricos y la porción descendente (segunda) del duodeno.

#### C. Relaciones del ángulo cólico derecho

El ángulo hepático se sitúa en un plano más profundo con respecto al colon ascendente.

- **Anterior:** contacta con las asas delgadas, la cara visceral del hígado y la pared abdominal anterior.
- **Posterior:** la fascia de Toldt II lo separa de la celda renal.
- **Lateral externa:** responde a la cara inferior del hígado, el surco paracólico (canal parietocólico) derecho y la inserción del diafragma.
- **Lateral interna:** Se relaciona con la segunda porción del duodeno.
- **Superior:** la cara visceral (inferior) del hígado se apoya sobre el ángulo cólico derecho. Se vincula con la vesícula biliar.
- **Inferior:** la apertura del ángulo está ocupada por asas de intestino delgado.

### COLON TRANSVERSO

El colon transverso es la porción más larga y móvil del intestino grueso. Se extiende entre el ángulo cólico derecho y el ángulo cólico izquierdo (fig. 8-1).

Tiene la forma de un arco cóncavo hacia atrás, con sus dos extremos ubicados a mayor profundidad. Presenta una tenia libre anterior, dos tenias posteriores (mesocólica y epiploica) y numerosos apéndices epiploicos. Su calibre y su movilidad decrecen progresivamente a lo largo de su longitud. Comprende 3 porciones:

- **Porción derecha:** ocupa el hipocondrio derecho. Se dirige hacia abajo y adelante. Su meso corto lo mantiene fijo en posición.
- **Porción media:** se sitúa en el epigastrio, atravesando la línea media. Tiene mayor longitud y movilidad.
- **Porción izquierda:** se localiza en el hipocondrio izquierdo y se orienta hacia arriba y atrás.

#### A. Peritoneo

El colon transverso presenta el *mesocolon transverso*. Este repliegue peritoneal, extendido en forma de abanico entre el borde posterior del colon transverso y la pared abdominal posterior (fig. 8-1), divide la cavi-

dad abdominal en 2 regiones o porciones: supramesocolónica e inframesocolónica. En su espesor contiene la *arteria cólica media*.

Además, tiene conexiones con el epiplón mayor y el ligamento gastrocólico, que dependen de la transcavidad de los epiplones ubicada por debajo y detrás del estómago.

El *epiplón mayor* es una formación embriológica desarrollada desde la curvatura mayor del estómago y la primera porción del duodeno hacia el pubis, que luego se inflexiona y se adhiere a la cara anteroinferior del colon transversal. La porción que llega libre al pubis cubriendo las vísceras abdominales se denomina *delantal de los epiplones*.

El *ligamento gastrocólico*, que depende del epiplón mayor, es el segmento que une el estómago con el borde superior del colon transversal. En sus dos hojas circulan los vasos gastroepiploicos.

## B. Relaciones

- **Anterior:** el colon transversal contacta con la pared abdominal anterior.
- **Posterior:** se vincula con la región duodenopancreática, el ángulo duodenoyeyunal y los vasos mesentéricos superiores.
- **Superior:** la *mitad derecha* responde a la cara visceral del hígado, la vesícula biliar, el ligamento hepatocólico, el pedículo hepático y la porción ascendente (primera) del duodeno. La *mitad izquierda* establece relación con la curvatura mayor del estómago. Atrás, se contacta con la transcavidad de los epiplones y a la izquierda con la celda esplénica que aloja el bazo. También puede hacerlo con la cúpula diafragmática.
- **Inferior:** se solidariza con las asas de intestino delgado y, según la longitud del colon y su meso, se puede vincular con el colon sigmoide y la vejiga.

## ÁNGULO CÓLICO IZQUIERDO

El ángulo cólico izquierdo, denominado clásicamente *ángulo esplénico* por su estre-

cha relación con el bazo, está ubicado en el hipocondrio izquierdo, a mayor altura y profundidad que el ángulo cólico derecho (fig. 8-1).

## A. Peritoneo

El peritoneo sólo recubre la cara anterior. Por medio de la fascia de coalescencia del mesocolon descendente (fascia de Toldt III) está adosado a la pared abdominal posterior. Además, el ángulo está fijado por:

- La prolongación del *ligamento gastrocólico* que es bastante laxo.
- El ligamento *frenocólico izquierdo* que se extiende entre el diafragma, la porción lateral del riñón izquierdo, el colon y el epiplón mayor.

## B. Relaciones

- **Anterior:** corresponde al borde condral de la 8ª costilla, la cúpula diafragmática izquierda, el cuerpo del estómago, el ligamento gastroesplénico y el epiplón mayor.
- **Posterior:** mantiene contacto con el diafragma, el receso pleural y la pared torácica.
- **Lateral interna:** responde al colon transversal. Atrás, se relaciona con el riñón izquierdo y la glándula suprarrenal izquierda.
- **Lateral externa:** se vincula con el surco paracólico (canal parietocólico) izquierdo y la pared costointercostal.
- **Superior:** se aplica en el polo inferior del bazo. La base del ligamento frenocólico se fija en el ángulo.
- **Inferior:** se continúa con el colon descendente. Se solidariza con el mesocolon izquierdo y las asas delgadas.

## COLON DESCENDENTE

El colon descendente es el segmento del colon comprendido entre el ángulo cólico

izquierdo y el colon sigmoide. Está ubicado en el flanco izquierdo y en la fosa iliaca izquierda (fig. 8-1).

Presenta tres tenias, una anterior epiploica y dos posteriores mesocólicas; las típicas hastraciones y mayor número de apéndices epiploicos, especialmente adelante. Se observa una disminución de su calibre respecto al colon transversal.

## A. Peritoneo

El colon descendente está adosado al plano parietal posterior por la fascia de Toldt III. La lámina parietal procedente de la fosa lumbar se refleja sobre esta porción, forma el *surco paracólico (canal parietocólico) izquierdo* y tapiza la cara anterior colónica.

## B. Relaciones

- **Anterior:** el colon descendente se vincula con la porción izquierda del colon transversal, el epiplón mayor y las asas de intestino delgado que lo separan de la pared abdominal anterior. En la fosa iliaca se relaciona con la arcada inguinal. Debido a su movilidad a veces se presenta en las hernias inguinales izquierdas deslizadas.
- **Posterior:** el tejido graso de la fosa lumbar lo separa del plano músculoaponeurótico posterior.
- **Lateral interna:** mantiene contacto con el polo inferior del riñón izquierdo. El mesocolon adosado cubre la parte superior del uréter y los vasos testiculares u ováricos izquierdos. En la pelvis, el colon se acerca a los vasos ilíacos, las arterias cólicas y la vena mesentérica inferior.
- **Lateral externa:** responde al canal parietocólico izquierdo.

## COLON SIGMOIDE

El colon sigmoide es el segmento interpuesto entre el colon descendente y el recto. Tiene una forma ligeramente incurvada

en S (fig. 8-1). Se extiende desde el hueso iliaco a la cara anterior de la 3ª vértebra sacra, en la línea media. Ocupa parte de la fosa iliaca izquierda y el hipogastrio.

Tiene una longitud variable de entre 20 y 50 cm, numerosos y voluminosos apéndices epiploicos y dos tenias longitudinales (anterior y posterior) que se pierden a medida que se acercan al recto. Las hastraciones prácticamente no existen. El colon sigmoide junto con el colon transversal son las porciones que presentan mayor movilidad.

## A. Peritoneo

Este segmento es *intra-peritoneal*. Sus caras están rodeadas por el mesocolon sigmoide, libre, que se dirige desde el peritoneo parietal posterior hasta el borde mesocólico del colon. Entre las dos hojas, dispuestas en forma de abanico, circulan la arteria mesentérica inferior y sus ramas, las venas mesentéricas, los vasos linfáticos y una capa de tejido celuloadiposo.

## B. Relaciones

- **Anterior:** las asas de intestino delgado, el epiplón mayor y la vejiga, cuando está llena, separan el colon sigmoide de la pared abdominal anterior.
- **Posterior:** el mesocolon sigmoide se relaciona a la izquierda con la pared pélvica lateral. Por la derecha entra en contacto con la pared posterior de la pelvis, los vasos ilíacos internos, el uréter y los vasos testiculares u ováricos. Reclinando el colon y su meso hacia la izquierda, se observa la parte izquierda del promontorio.
- **Posteroinferior:** en el *bombro*, el colon se vincula de delante hacia atrás con la vejiga, la excavación rectovesical o fondo de saco y el recto. En la *mujer*, se relaciona con la vejiga, el aparato genital (útero, ligamentos anchos, ovarios, excavación rectouterina o fondo de saco de Douglas) y el recto.

## RECTO

El recto continúa al colon sigmoide (fig. 8-1). Se extiende desde la 3ª vértebra sacra hasta el ano y ocupa la parte posterior de la cavidad pelviana (pelvis menor).

Su longitud aproximada es de 18 cm, de los cuales 14 cm corresponden a la ampolla rectal y 4 cm al canal anal.

La parte superior de la ampolla rectal se orienta en forma oblicua hacia abajo y atrás, luego abajo y adelante. El canal anal es oblicuo, se dirige hacia abajo y atrás.

El recto tiene un segmento superior cubierto por peritoneo (intra-peritoneal) y un segmento inferior desprovisto de él (extra-peritoneal).

## A. Constitución anatómica (fig. 8-2)

La pared rectal está compuesta por 4 túnicas: peritoneo, muscular, submucosa y mucosa.

## 1. Peritoneo

Cubre aproximadamente las  $\frac{2}{3}$  partes superiores; por detrás no hay peritoneo. La serosa se refleja hacia delante; en el hombre sobre la vejiga formando el fondo de saco rectovesical y en la mujer hacia el aparato genital, lo que constituye el fondo de saco de Douglas (rectouterino).

## 2. Túnica muscular

Tiene dos capas: interna y externa. La *capa interna o longitudinal*, integrada por fibras de músculo liso, envuelve las caras del recto y desciende hasta la piel de la región anal. Hacia los bordes izquierdo y derecho se relaciona con el músculo elevador del ano (músculo del periné) y compone el músculo longitudinal conjunto.

La *capa externa o circular*, formada por fibras de músculo estriado, tapiza las paredes del recto y constituye los esfínteres externo e interno de la región anal.

## 3. Túnica submucosa

Es una capa espesa dispuesta alrededor del recto y el ano. Está recorrida por fibras nerviosas y vasos sanguíneos, entre los que se destacan las venas rectales (hemorroidales), que pueden dar origen a la patología conocida como *hemorroides*.

## 4. Túnica mucosa

La mucosa rectal tiene 3 válvulas: dos izquierdas de *Houston* y una derecha de *Kolbrausch*; ésta es la más constante y se ubica a unos 7 cm del margen anal.

En la parte inferior del recto se observan las *válvulas semilunares*, que al unirse entre sí originan repliegues mucosos denominados *columnas de Morgagni* y la *línea pectínea o dentada*, que pasa por la base de estas columnas y constituye el límite entre el recto y el ano.

## B. Relaciones

• **Anterior:** en el *bombre*, el recto se vincula con la cara posterior de la vejiga a través del fondo de saco rectovesical, que está ocupado por asas delgadas y el colon sigmoide. La porción subperitoneal responde a las vesículas seminales y a la próstata.

En la *mujer*, la porción peritoneal mantiene contacto con la cara posterior del útero, los ligamentos anchos y las trompas. Por intermedio del fondo de saco de Douglas lo hace con la vagina. La porción subperitoneal se solidariza con la cara posterior de la vagina.

• **Posterior:** está separado del sacro y el cóccix por un tejido conjuntivo y la aponeurosis presacra, donde circulan la arteria sacra media, las arterias sacras laterales y los 2 troncos simpáticos sacros que componen la llamada *vaina rectal*.

Por ambos lados se encuentran los músculos piriformes (piramidales de la pelvis) y las raíces sacrococcigeas.

• **Lateral:** la porción peritoneal se relacio-

na con las asas delgadas. La porción subperitoneal ocupa el espacio pelvirrectal superior, recorrido por los vasos ilíacos internos, los uréteres, los plexos y nervios hipogástricos y los vasos rectales medios.

## ANO

El ano o canal anal es el segmento final del tubo digestivo comprendido entre el recto y el orificio anal. Mide aproximadamente 4 cm.

## A. Constitución anatómica (fig. 8-2)

El ano no posee cobertura peritoneal. Su túnica muscular está formada por dos capas: una interna, longitudinal de músculo liso y una capa externa, circular de músculo estriado.

El *músculo elevador del ano* rodea completamente el canal anal. Sus fibras estriadas integran los haces superiores, medios e inferiores dispuestos en una doble herradura.

El *esfínter externo* es un músculo con forma de anillo, estriado y espeso. Sus fibras

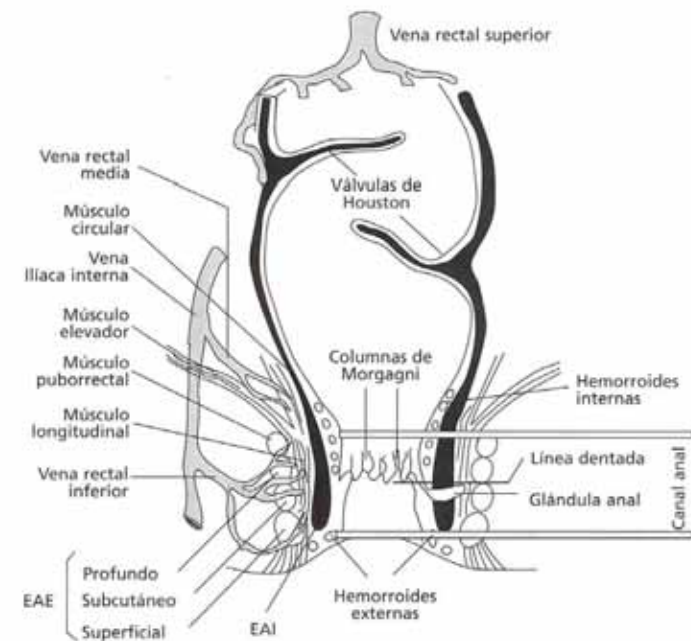


Fig. 8-2. Constitución anatómica de la región anorrectal. Vascularización venosa. EAI, esfínter anal interno; EAE, esfínter anal externo.

componen 3 fascículos: subcutáneo, superficial y profundo.

El *esfínter interno* es una estructura de musculatura lisa, con carácter involuntario y de color blanco.

Las fibras estriadas del esfínter externo y del músculo elevador del ano, junto con las fibras musculares lisas del recto, constituyen el *aparato esfinteriano del ano*.

La *mucosa* del canal anal presenta tejido epitelial estratificado que lo diferencia del recto.

## B. Relaciones

- **Anterior:** se vincula con la uretra en la *bombra*, la vulva y la vagina en la *mujer*.
- **Posterior:** se relaciona con el cóccix.
- **Lateral:** mantiene contacto con los esfínteres interno y externo y el músculo elevador del ano.

## VASCULARIZACIÓN DEL COLON

### A. Arterias

La circulación arterial del colon derecho proviene de la *arteria mesentérica superior*. El colon izquierdo y la parte superior del recto reciben su aporte sanguíneo de la *arteria mesentérica inferior*. La ampolla rectal y la región anal están irrigadas por la *arteria rectal superior*, rama terminal de la mesentérica inferior; la *arteria rectal media*, rama de la ilíaca interna (hipogástrica) y la *arteria rectal inferior*, rama de la pudenda interna.

Los arcos más periféricos de las arterias que irrigan el colon constituyen el *arco anastomótico marginal (de Drummond)*, que envía *vasos rectos largos* a nivel del borde libre y *vasos rectos cortos* que terminan en la cara mesocólica del intestino.

#### 1. Arteria mesentérica superior (véase fig. 7-3)

Es la segunda rama larga de la aorta abdominal. En su recorrido emite diferentes ra-

mas colaterales que se distribuyen en el duodenopáncreas, yeyuno, ileon y colon derecho (cuadro 8-1). A continuación se mencionan las ramas colaterales que interesan al colon (fig. 8-3).

#### a) Arteria ileocólica\* (ileocecoapendiculocólica)

Es la última rama derecha e inferior de la arteria mesentérica superior (véase cap. 6). Proporciona numerosas ramas:

- Arterias cecales.
- Arteria apendicular.
- Arteria ileal.
- Arteria ileocólica (cólica inferior derecha). Es un vaso marginal que se anastomosa con una rama descendente de la cólica derecha superior. Irriga el colon ascendente.

#### b) Arteria cólica derecha superior

Es una rama directa de la arteria mesentérica superior, ubicada transversalmente en el mesocolon. En su trayectoria cruza el uréter y los vasos testiculares u ováricos. Se divide en dos ramas que se anastomosan con las arterias cólicas suprayacente y subyacente. Aporta flujo sanguíneo al colon ascendente.

#### c) Arteria cólica media

Se origina del tronco de la arteria mesentérica superior, transcurre por el mesocolon transversal y se divide en dos ramas:

- La *rama derecha* llega al ángulo cólico derecho y desciende para anastomosarse con la rama superior de la arteria cólica derecha.
- La *rama izquierda* se separa del ángulo e irriga el colon transversal. Se anastomosa con la rama derecha de la arteria cólica izquierda y constituyen el *arco de Rioldano*.

\* La arteria ileocólica también es conocida como arteria "ileocecoapendiculocólica", pues tiene dos ramas cecales.

**Cuadro 8-1. Arteria mesentérica superior**

Origen. Nace en la cara anterior de la aorta abdominal, aproximadamente a 2 cm por debajo del tronco celiaco.		
Ramas colaterales		
Arterias	Ramas cólicas	Territorio irrigado
Pancreática superior		Cuerpo del páncreas
Pancreaticoduodenales inferiores		Duodeno y cabeza del páncreas
Yeyunales		Ángulo duodenoeyunal y yeyuno
Ileales		Ileon
Ileocólica (ileocecoapendiculocólica)	Cecal anterior Cecal posterior Ileal  Apendicular Ileocólica (Cólica inferior derecha)	Cara anterior del ciego Cara posterior del ciego Parte distal del ileon, válvula ileocecal y ciego Apéndice vermiforme Colon ascendente
Cólica derecha superior		Colon ascendente
Cólica media derecha	Rama derecha Rama izquierda (forma el arco de Rioldano)	Ángulo hepático Colon transversal
Ramas terminales		
La arteria mesentérica superior termina a unos 60 cm de la válvula ileocecal, anastomosándose con la rama ileal de la ileocecoapendiculocólica, a la derecha y con la rama de la última asa ileal, a la izquierda.		

La arteria mesentérica superior termina a unos 60 cm de la válvula ileocecal. A este nivel se anastomosa con la rama ileal de la ileocecoapendiculocólica, a la derecha, y con la rama de la última asa ileal, a la izquierda.

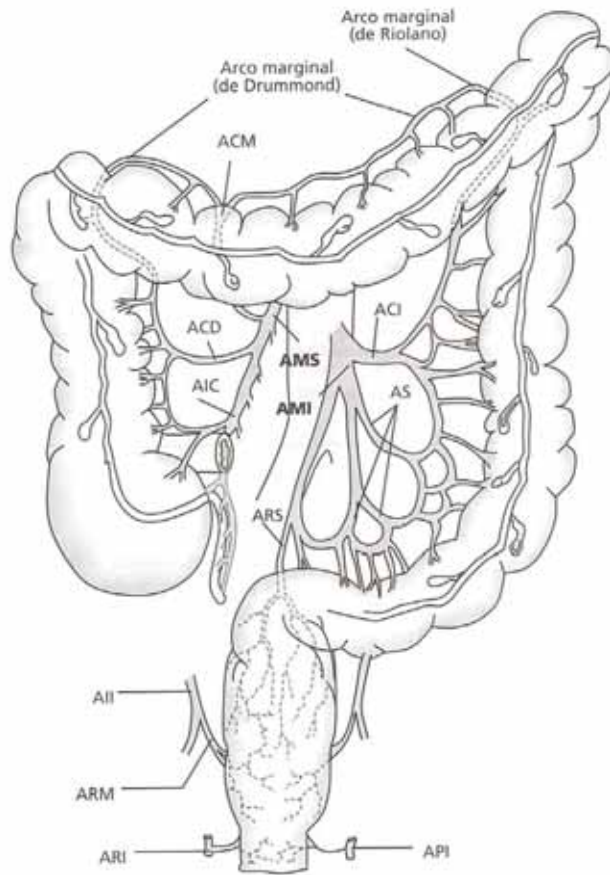
#### 2. Arteria mesentérica inferior (fig. 8-3)

Es rama directa de la aorta abdominal. Se origina en la cara anterolateral, 3 o 4 cm por arriba de la bifurcación aórtica, detrás de la tercera porción del duodeno, a nivel de L<sub>3</sub> y L<sub>4</sub>. Se dirige en dirección oblicua ha-

cia abajo y a la izquierda. La arteria mesentérica inferior vasculariza parte del colon transversal, el ángulo cólico izquierdo, el colon izquierdo y la parte superior del recto a través de las siguientes ramas colaterales (cuadro 8-2).

#### a) Arteria cólica izquierda (superior)

Se separa de la arteria mesentérica inferior a unos 3 cm por debajo del duodeno, asciende en forma oblicua y lateral en el mesocolon izquierdo. Alcanza la vena mesentérica inferior y, juntas, forman el arco



**Fig. 8-3.** Esquema que muestra la vascularización arterial del colon y recto con el arco marginal de Drummond y el arco de Riolo. AIC, arteria ileocólica; ACD, arteria cólica derecha; ACM, arteria cólica media; AMS, arteria mesentérica superior; AMI, arteria mesentérica inferior; ACL, arteria cólica izquierda; AS, arterias sigmoideas; ARS, arteria rectal superior; AII, arteria ilíaca interna (hipogástrica); ARM, arteria rectal media; ARI, arteria rectal inferior, y API, arteria pudenda interna.

**Cuadro 8-2.** Arteria mesentérica inferior

Origen. Nace a 3 o 4 cm de la bifurcación aórtica, a nivel de L <sub>1</sub> o L <sub>2</sub> , detrás de la tercera porción del duodeno.		
<b>Ramas colaterales</b>		
<b>Arterias</b>	<b>Ramas cónicas</b>	<b>Territorio irrigado</b>
Cólica izquierda (superior)	Rama derecha (forma el arco de Riolo) Rama izquierda	Tercio izquierdo del colon transverso y el ángulo esplénico Colon ascendente
Cólica izquierda inferior (tronco de las sigmoideas)	Primera sigmoidea o superior Segunda sigmoidea o media Tercera sigmoidea o inferior	Parte baja del colon descendente y el comienzo del sigmoide Colon sigmoide Parte inferior del sigmoide
<b>Rama terminal</b>		
La arteria mesentérica inferior finaliza como arteria rectal superior. Llega a la cara posterior del recto e irriga su porción superior.		

vascular (de Treitz). La arteria finaliza cerca del ángulo cólico dando:

- Una **rama derecha** que recorre el mesocolon transverso y vasculariza el tercio izquierdo del colon transverso y el ángulo cólico izquierdo. Junto con la rama izquierda de la arteria cólica media forma el **arco de Riolo**.
- Una **rama izquierda** que circula en el mesocolon, irriga el colon descendente y constituye un arco marginal.

- **Tercera sigmoidea o inferior:** se dirige a la parte inferior del colon sigmoide.

Cada una de estas arterias se divide en dos ramas terminales que se anastomosan con sus vecinas y forman el arco marginal.

La arteria mesentérica inferior al cruzar la arteria ilíaca común izquierda recibe el nombre de **arteria rectal superior (hemorroidal)**. Llega a la cara posterior del recto e irriga la parte superior (véase irrigación del recto).

#### b) Arteria cólica izquierda (inferior)

También llamada tronco de las arterias sigmoideas, está integrada por 3 ramas:

- **Primera sigmoidea o superior:** transita por el mesocolon, cruza el uréter y los vasos testiculares u ováricos. Irriga la parte baja del colon descendente y el comienzo del colon sigmoide.
- **Segunda sigmoidea o media:** recorre el mesosigmoide en forma oblicua hacia abajo y a la izquierda, cruza el uréter izquierdo. Irriga el colon sigmoide.

#### B. Venas

El flujo venoso del colon y la porción superior del recto es conducido al sistema de la **vena porta** a través de las **venas mesentérica superior y mesentérica inferior**.

##### 1. Vena mesentérica superior

Drena la sangre del territorio irrigado por la arteria mesentérica superior: duodeno, páncreas, yeyuno, ileon y colon derecho. Corresponde una vena satélite para cada ar-

tería. La vena mesentérica superior, ubicada a la derecha de su arteria homónima, se reúne con la *vena esplénica* o el *tronco esplenomesentérico* por detrás del páncreas y dan origen a la *vena porta*.

## 2. Vena mesentérica inferior

Acompaña en su trayecto a la arteria homónima. Se origina en las venas rectales superiores y posteriores del recto, recorre el mesocolon, se une a nivel del borde inferior del páncreas con la vena esplénica y forma el *tronco esplenomesentérico* o desemboca directamente en la *vena mesentérica superior*.

## C. Linfáticos

El colon presenta en toda su longitud una extensa red de colectores linfáticos intramurales, que se dirige a la *enrocijada retropancreática común* situada alrededor de la vena porta. Se distinguen 4 grupos ganglionares:

- *Epicólicos*, ubicados en la pared del intestino y los apéndices epiploicos.
- *Paracólicos*, próximos al borde mesentérico del colon.
- *Intermedios*, siguen el trayecto de los vasos cólicos mayores.
- *Principales*, localizados en las raíces de los vasos mesentéricos superior e inferior.

## VASCULARIZACIÓN DE LA REGIÓN ANORRECTAL

### A. Arterias

La región anorrectal está vascularizada por 3 pedículos: uno impar y posterior constituido por la *arteria rectal superior*; dos pares y laterales formados por las *arterias rectales medias e inferiores* (fig. 8-3).

Se encuentran también algunas arterias rectales de menor calibre, que se originan de la *arteria sacra media*.

### 1. Arteria rectal superior

Es la rama terminal de la *arteria mesentérica inferior*. Se separa del tronco de las sigmoides y recorre el mesosigmoide. Llega a la cara posterior del recto e irriga la porción superior del recto a través de 2 ramas: una posterior derecha y otra anterior izquierda. A veces existe una tercera rama: la *arteria dorsal*.

### 2. Arterias rectales medias

Nacen a la derecha y a la izquierda de la *arteria iliaca interna* (hipogástrica). Esta arteria ocupa el ligamento lateral (alerón) del recto y está próxima al músculo elevador del ano. Emite ramas rectales y genitales: próstata, vesículas seminales, vagina.

### 3. Arterias rectales inferiores

Se originan a la derecha y a la izquierda de la *arteria pudenda interna*. Son las arterias perineales que atraviesan la fosa isquirrectal junto al nervio rectal inferior (anal). Terminan en el esfínter externo y en la piel de la región anal.

### B. Venas

#### 1. Vena rectal superior

Sigue el recorrido de su arteria homónima y contribuye en la formación de la *vena mesentérica inferior*. Pertenece al *sistema porta*.

#### 2. Venas rectales medias

Están ubicadas en el ligamento lateral del sacro, reciben afluentes vesicales y genitales. Drenan en la *vena iliaca interna* (hipogástrica). Responden al sistema de la *vena cava inferior*.

#### 3. Venas rectales inferiores

Proviene de plexos venosos submucosos y del aparato esfinteriano. Las venas de-

sembozan en la *vena pudenda interna*, afluente de la vena iliaca interna.

## C. Linfáticos

Las redes linfáticas submucosas del *recto* se originan en 3 pedículos y acompañan a las arterias en su trayecto:

- *Pedículo superior*, se dirige a los ganglios principales a nivel del nacimiento de la arteria mesentérica inferior.
- *Pedículo medio*, llega a los nodos linfáticos ilíacos internos (ganglios hipogástricos).
- *Pedículo inferior*, se encamina a los nodos linfáticos ilíacos primitivos y del promontorio.

El drenaje linfático del *ano* se extiende a los ganglios inguinales.

## INERVACIÓN DEL COLON Y DE LA REGIÓN ANORRECTAL

El *colon* tiene un sistema doble de inervación: intrínseco y extrínseco.

### A. Sistema nervioso intrínseco

Está formado por dos plexos nerviosos: el submucoso (de Meissner) que interviene en

la secreción de las glándulas submucosas, y el mientérico (de Auerbach) motor.

### B. Sistema nervioso extrínseco

Los nervios procedentes del plexo celiaco (solar) efectúan su recorrido junto a las arterias. Contienen fibras parasimpáticas encargadas de activar el peristaltismo y fibras simpáticas responsables de inhibir las contracciones. Estas últimas están reforzadas en su acción, sobre todo en el lado izquierdo, por las fibras simpáticas del tronco lumbar y por el plexo mesentérico inferior.

El *recto* tiene un doble sistema de inervación como consecuencia de su musculatura estriada.

### A. Nervios organovegetativos

Llegan del plexo hipogástrico superior e inferior y por ramas del simpático sacro. Las fibras parasimpáticas vienen por medio de los nervios erectores: 3ª raíz sacra.

### B. Nervios espinales

Están representados de cada lado por el nervio rectal inferior (anal), rama del nervio pudendo 3ª y 4ª raíces sacras.

## FISIOLOGÍA

El colon en condiciones normales desempeña tres funciones principales: *absorción de agua y algunos electrolitos, almacenamiento temporal de las heces fecales y acción secretoria*.

Además, la válvula ileocecal ubicada entre el íleon terminal y el ciego cumple *acción antirreflujo*, no permite el pasaje del contenido desde el íleon al colon hasta que no finalice la digestión y, a su vez, impide su regreso. A través de ella circulan por día 600 a 1.000 mL de agua, por lo tanto, la materia fecal llega líquida.

El ciego y el colon ascendente son responsables de la absorción del agua y la transformación del bolo fecal líquido en pastoso. También absorben azúcar, cloro, metano e hidrógeno cuando sus concentraciones son muy altas; ácidos grasos derivados de los hidratos de carbono de la dieta y la mayor parte de la producción de amoníaco, originado a partir de la urea por acción de la flora bacteriana.

Las células calciformes secretan un moco rico en potasio, enzimas y amilasa. El mucus favorece la progresión del bolo fecal y actúa

como factor protector frente a los jugos intestinales.

El colon posee dos tipos de movimientos: pendulares o segmentarios y en masa.

Los *movimientos pendulares*, a nivel del colon ascendente y transversal, contribuyen en la absorción de agua y a la mezcla del bolo fecal.

Los *movimientos en masa* no son verdaderos movimientos peristálticos, provocan contracciones simultáneas en segmentos largos y son los encargados del transporte del bolo fecal desde el colon ascendente hacia el recto. La evacuación en masa se efectúa dos a tres veces por día; de modo que el tránsito del bolo fecal desde el ciego al sigmoide dura de 6 a 8 horas. La verdadera acción peristáltica se observa en la defecación.

La progresión del bolo fecal se basa en la contractibilidad intrínseca del músculo liso, la influencia de los ganglios intrínsecos, un complejo control neuronal a cargo de las fibras simpáticas y parasimpáticas y un control endocrino.

*La evacuación de la materia fecal parte del colon sigmoide. El recto es sólo una vía de pasaje hacia el ano.* La defecación se produce por la contracción de los músculos de la pared abdominal, que ocasiona un aumento de la presión intrarrectal a 20 o 25 cm<sup>3</sup> de agua y la relajación del aparato esfinteriano anal. Esta acción es un acto reflejo voluntario, que puede ser reprimida por los adultos.

Normalmente se excretan por día 75 a 180 gramos de heces, compuestas por 70% de agua, celulosa no digerida, proteínas, grasas y bacterias. Además, una persona normal expulsa 50 ml. de gases, principalmente nitrógeno.

La absorción y/o secreción puede sufrir alteraciones por causas patológicas múltiples, ya sean episodios diarreicos agudos, colitis ulcerosa, enfermedad de Crohn, adenomas vellosos, enfermedad diverticular, enfermedad ileal, abuso de laxantes, infecciones y resecciones intestinales. La inhibición de la motilidad del colon puede ser un factor determinante de íleo paralítico.

## MÉTODOS DE DIAGNÓSTICO

### EXAMEN CLÍNICO

El estudio de las probables alteraciones colorrectales requiere un *interrogatorio* minucioso en búsqueda de antecedentes familiares, enfermedades previas, epidemiología, hábitos evacuatorios, síntomas actuales, ingesta de laxantes, antecedentes quirúrgicos, etcétera.

El *examen físico* del paciente es fundamental. Mediante la palpación, inspección y percusión del abdomen se observa si hay distensión, dolor, asimetría o existencia de tumoración. Se auscultan los ruidos hidroaéreos y se completa con un tacto rectal y exploración anal. Según la información obtenida se realizan *exámenes de laboratorio*, en especial si se sospecha anemia por hemorra-

gia interna, y *estudios específicos morfológicos y/o funcionales*.

### TÉCNICAS POR IMÁGENES

#### Examen radiológico simple

Confirma el diagnóstico clínico de las obstrucciones del intestino grueso. Cuando el origen se debe a una *neoplasia*, se visualiza distensión del ciego y el colon ascendente si la válvula ileocecal es competente o distensión de todo el colon con excepción del ciego si la válvula ileocecal es incompetente.

Si la causa de la oclusión es una *diverticulitis*, las imágenes muestran distensión del

colon y del intestino delgado y niveles hidroaéreos, signos posteriormente corroborados con el estudio contrastado. En la oclusión por *vólvulo*, se observa pérdida de las haustraciones en el segmento afectado.

#### Examen radiológico contrastado

Aporta información morfológica y funcional. Se necesita una rigurosa preparación del colon con laxantes, catárticos osmóticos o enemas para evacuar la mayor cantidad de materia fecal.

El estudio del colon por enema se puede realizar por la técnica estándar, sólo con contraste o con la técnica de doble contraste, combinada con aire (fig. 8-4). Las imágenes pueden revelar la presencia de divertículos localizados con mayor predominio en el colon izquierdo y ulceraciones en el colon derecho (colitis ulcerosa) o en el colon izquierdo y el recto (enfermedad de Crohn). Además es posible ver desplazamientos, rotaciones o compresión del intestino y estenosis, en general, debido a neoplasias anulares o enfermedades inflamatorias.

La técnica de simple contraste permite determinar la ubicación de las lesiones polipoideas; no obstante, la técnica de doble con-

traste proporciona mayor definición al detectar un alto porcentaje de pólipos pequeños (de menos de 1 cm).

Si se sospecha perforación del colon, megacolon tóxico o colitis ulcerosa están contraindicados los enemas baritados, deben emplearse los contrastes yodados hidrosolubles.

#### Ecografía y tomografía computarizada

Resultan útiles en el diagnóstico y en el seguimiento de la enfermedad de Crohn; se pueden observar engrosamiento de las paredes y, con frecuencia, la presencia de abscesos intraabdominales comunicados con la luz intestinal. Además, sus imágenes son relevantes en la evaluación de los tumores primitivos colorrectales, permiten ver la existencia de adenopatías mesentéricas o retroperitoneales y metástasis hepáticas.

#### Gammagrafía isotópica

La gammagrafía con leucocitos marcados es un estudio no invasivo y preciso, aplicado en las enfermedades inflamatorias como la colitis ulcerosa o la enfermedad de Crohn. Permite establecer la localización, extensión y el brote agudo de la patología.

La gammagrafía con <sup>99m</sup>Tc tiene indicación en las hemorragias gastrointestinales intermitentes y de poca cuantía. La inyección de este coloide puede definir el sitio sangrante.

#### Angiografía selectiva

La práctica de una angiografía mesentérica es fundamental ante la sospecha de una patología vascular: hemorragia baja, hemangioma o angiodisplasia.

## ENDOSCOPIA

### Rectosigmoideoscopia

A través de este examen se logra una observación directa del colon distal hasta

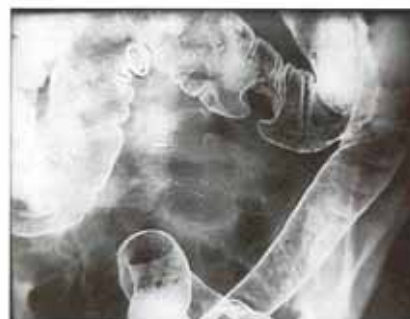

Fig. 8-4. Examen radiológico del colon por medio de la técnica de doble contraste. Obsérvase una estrechez orgánica en el colon transverso.

la unión rectosigmoide. Se utiliza un rectosigmoideoscopio, tubo rígido de unos 25 cm de largo, provisto con una lente ocular, una fuente luminosa y una pera de Richardson.

La rectosigmoideoscopia requiere como condición primordial una eficaz preparación del colon el día previo.

#### Técnica

El paciente se coloca en posición genupectoral. Se efectúa un tacto rectal, se dilata el ano y luego se ingresa el rectosigmoideoscopio con el obturador puesto. Se puede observar en detalle la mucosa, la presencia de pólipos, tumores y, según el caso, se obtienen biopsias para su estudio histológico, bacteriológico y/o parasitológico.

#### Anoscopia

Es un examen sencillo que se utiliza para detectar patologías orificiales: hemorroides internas y externas, fisuras, fistulas, papilitis o cáncer de ano.

#### Fibrocolonoscopia

El empleo del fibrocolonoscopio flexible, conectado a una fuente de luz, brinda

una visión directa del colon y, en algunos casos, del ileon terminal. El endoscopio tiene una lente que gira 360° y accesorios para aspiración, irrigación, electrocauterio y, obtención de biopsias (pinzas tipo cocodrilo).

Para llevar a cabo este examen es fundamental la preparación del colon, a los efectos de conseguir la máxima limpieza posible.

#### Técnica

El instrumentador debe preparar una mesa mínima con un bol mediano con solución fisiológica, una jeringa de 20 mL, frascos, tubos de ensayo y una aguja hipodérmica para extraer las biopsias. Además, durante la realización del estudio presta colaboración en el manejo de la fibra óptica y la pinza biopsia.

El paciente se coloca en posición genupectoral o en decúbito lateral. El endoscopista previo tacto rectal, introduce lentamente el fibrocolonoscopio y, en forma progresiva y bajo visión directa, evalúa el aspecto y el color de la mucosa; detecta pólipos, divertículos y ulceraciones y precisa su morfología y ubicación. En patologías tumorales y estenosis, además, puede determinar el calibre del colon y, en todos los casos, si es necesario, obtiene biopsias para su estudio histológico.

## PATOLOGÍAS DEL COLON Y EL RECTO

### LESIONES MECÁNICAS

#### Obstrucción mecánica del intestino grueso

Entre las diversas causas que producen obstrucción mecánica a nivel del intestino grueso, la más común es el cáncer. En orden de frecuencia le siguen: diverticulitis, vólvulo, hernia e intususcepción.

El paciente durante el interrogatorio refiere estreñimiento progresivo y en el exa-

men físico presenta distensión abdominal. Ante la sospecha de una obstrucción se realizan estudios radiológicos simples y contrastados, que revelan la localización del agente etiológico y en algunos casos (tumores) las características morfológicas.

La obstrucción intestinal mecánica requiere tratamiento quirúrgico. Si la lesión asienta en el *colon derecho*, se programa una *resección primaria más anastomosis*. Cuando afecta el *colon izquierdo*, se debe pensar en una *colostomía transversa* o en

una *resección más colostomía (operación de Hartmann)*.

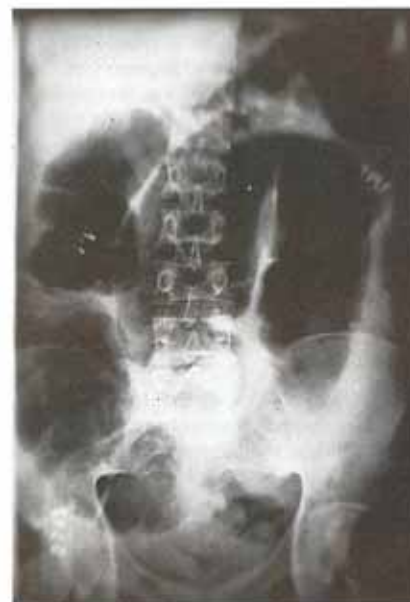#### Vólvulo

El vólvulo es la torsión anormal de un segmento del intestino sobre sí mismo en relación con uno de sus ejes (transversal o longitudinal). En su formación son necesarias dos condiciones: segmentos largos de colon con gran movilidad y aproximación entre los puntos de fijación que sirven como eje de rotación del asa volvulada.

Esta patología predomina en el colon sigmoide y en menor porcentaje en el ciego.

#### Vólvulo sigmoideo

Se produce una rotación del colon sobre



**Fig. 8-5.** Examen radiológico simple del abdomen. Obsérvese la existencia de un vólvulo sigmoideo y la gran dilatación del colon.

su meso. La sintomatología se manifiesta en forma brusca mediante vómitos, náuseas, dolor tipo cólico en el abdomen y falta de eliminación de gases y materia fecal. En el examen físico se observa distensión abdominal asimétrica, defensa a la palpación y el colon sigmoide lleno de gases que no tienen salida debido a que el vólvulo actúa como válvula. Si la obstrucción persiste, el paciente presenta, además, deshidratación y fiebre, lo cual puede provocar alteraciones circulatorias a nivel del intestino, como gangrena y perforación con la consecuente peritonitis. Las placas simples en decúbito y en bipedestación corroboran la distensión de las asas y definen el diagnóstico (fig. 8-5).

El paciente debe recibir tratamiento en forma inmediata. En primer lugar se efectúa una fibrocolonoscopia para descomprimir el intestino. Esta práctica tendrá éxito si se logra pasar el punto de torsión. Si no resulta efectiva, se intentan enemas contrastados. Ante resultados negativos y sospecha de gangrena se debe programar una intervención quirúrgica; en este caso corresponde una *operación de Hartmann*.

#### Vólvulo de ciego

Generalmente el punto de torsión es el pedículo de la arteria ileocólica. Los estudios radiológicos confirman la distensión del ciego y la ausencia de asas delgadas en la fosa iliaca derecha, signos de obstrucción intestinal.

Se realiza tratamiento endoscópico y enemas contrastados para lograr la devolvulación del asa. Si los resultados son desfavorables, se resuelve mediante tratamiento quirúrgico, en este caso se lleva a cabo una *cecostomía* y, si hay gangrena, debe *researse el asa no viable*.

#### Intususcepción (invaginación)

Se llama intususcepción a la invaginación de un segmento de intestino en otro. Es una causa habitual de obstrucción en los niños y lactantes, pero relativamente rara en los adultos.



En los niños no suele hallarse una lesión orgánica por lo que no se conoce su agente causal preciso. En los adultos generalmente se debe a la existencia de una lesión maligna del intestino grueso o benigna del intestino delgado. Entre los diferentes tipos de intususcepción, la más común es la *ileocólica* que actúa como "cabeza" o punto de partida (fig. 8-6).

La sintomatología se manifiesta en forma súbita con el típico dolor cólico. Se efectúan estudios radiológicos simples y contrastados, por medio de los cuales se obtiene la confirmación del diagnóstico.

En los adultos el cuadro requiere tratamiento quirúrgico. Si el segmento comprometido pertenece al *colon izquierdo* se realiza una *resección más colostomía*, ya que no es posible una preparación previa adecuada. Si afecta el *colon derecho* se programa una *resección más anastomosis primaria*.

## LESIONES INFLAMATORIAS

### Enfermedad diverticular

Se denomina divertículo a la protrusión de la mucosa a través de las capas muscula-

res en zonas débiles correspondientes a los orificios por donde penetran los vasos en las tenias mesentérica y antimesentérica del colon. La mucosa sólo está cubierta por grasa pericólica y serosa peritoneal.

### Patogenia

La diverticulosis espástica caracterizada por hipertrofia de las fibras musculares lisas circulares y longitudinales, provoca trastornos estructurales y funcionales. Se ha comprobado que la falta de residuos (celulosa) en las dietas es un factor importante en la formación de los divertículos.

### Incidencia

Con mayor frecuencia son divertículos adquiridos por pulsión y en menor porcentaje son congénitos. En los últimos años aumentó la incidencia de esta enfermedad que afecta principalmente el *colon sigmoide*, aunque puede extenderse en todo el colon (fig. 8-7).

### Manifestaciones clínicas

La diverticulosis no complicada, en general, es asintomática. Cuando el orificio de salida se obstruye causa inflamación y constituye el

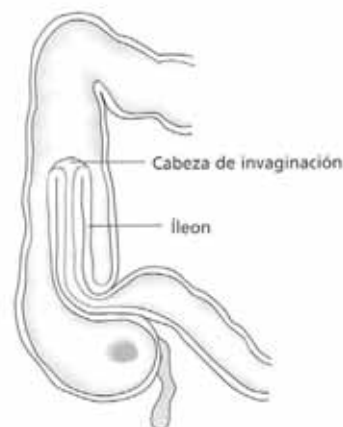

Fig. 8-6. Esquema que muestra una invaginación ileocólica.

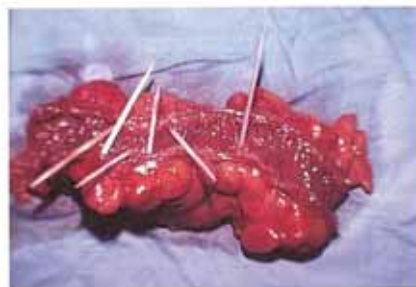


Fig. 8-7. Segmento de colon abierto. Obsérvese la presencia de múltiples divertículos.

cuadro conocido como *diverticulitis aguda*. Se manifiesta por dolor en la fosa ilíaca izquierda, diarrea o estreñimiento, fiebre, náuseas, vómitos y sangre en las deposiciones.

### Diagnóstico

En el examen físico se puede observar hipersensibilidad a la palpación y hallar una masa que representa el colon sigmoide con consistencia elástica.

Los estudios radiológicos contrastados muestran dilataciones saculares extraluminales. También pueden haber espasmos, estrechamientos segmentarios y adherencias del colon con otros órganos. A través de la sigmoidoscopia suelen visualizarse los orificios de los divertículos y edema de la mucosa.

### Complicaciones y tratamiento

La *diverticulitis no complicada requiere tratamiento médico*. Se indica una dieta rica en fibras para aumentar la presión intraluminal y evitar el estreñimiento. Cuando el cuadro clínico no responde o empeora, es necesario el tratamiento quirúrgico. Si la *cirugía es electiva*, incluye *resección del segmento afectado más anastomosis primaria*; si existen dudas, se realiza una *operación de Hartmann*.

La *diverticulitis aguda* puede provocar complicaciones como obstrucción, hemorragia o perforación y la consecuente peritonitis o formación de abscesos y fistulas (colovesical, colocutánea o colovaginal). En estos casos, resultan útiles la ecografía y la tomografía computarizada para confirmar la existencia de la colección, así como la endoscopia o el urograma excretor si hay sospecha de fístula colovesical. El *tratamiento quirúrgico es urgente*. No es conveniente efectuar una anastomosis primaria, si una *colostomía transversa* o una *operación de Hartmann* para evitar el paso de materia fecal por el lugar afectado.

### Colitis ulcerosa crónica

Es una enfermedad inflamatoria de etiología desconocida. En sus comienzos altera

la mucosa del recto y se propaga sin interrupción hacia el colon proximal; en algunos casos, se puede extender a la túnica submucosa.

El dolor y la diarrea son los síntomas dominantes; por lo que no es posible la absorción de agua o sodio y las defecaciones diarias son abundantes, que alcanzan, en ocasiones, hasta 20 o más, con sangre, moco y pus. Puede haber fiebre, pérdida de peso, náuseas y vómitos. Durante su evolución la colitis ulcerosa presenta períodos de brotes con remisiones.

El diagnóstico se realiza mediante un minucioso examen clínico, análisis de laboratorio, radiografías simples y contrastadas, gammagrafía con radioisótopos, proctoscopia y fibrocolonoscopias con obtención de biopsias. El estudio histológico de la lesión señala infiltración de las células y leucocitos en las criptas de Lieberkühn y en la base de la mucosa, con formación de abscesos y úlceras.

La hemorragia es la complicación local más frecuente. En la colitis tóxica, la propagación transmural del proceso ulceroso origina un íleo localizado y peritonitis. A medida que el cuadro progresa, el colon se dilata. Cuando el diámetro del colon transversal supera los 6 cm se habla de megacolon tóxico; se pueden presentar complicaciones graves como perforación, peritonitis generalizada y septicemia. En los enfermos portadores de colitis ulcerosa con larga evolución, el riesgo de cáncer de colon es mayor.

Debido al alto índice de mortalidad es importante un exhaustivo tratamiento médico y quirúrgico. Se realiza una *coloproctectomía electiva o de urgencia* con carácter curativo, que incluye la *extirpación total del colon y el recto más ileostomía*, o una *colectomía total con proctectomía mucosa y anastomosis ileoanal* preservando la continencia anal.

### Enfermedad de Crohn

También se denomina enteritis regional o granulomatosa. Es una enfermedad inflamatoria que involucra todas las capas del colon

en forma alternada, o sea, presenta segmentos sanos intercalados. Su etiología aun no se ha establecido con precisión.

Asienta con mayor frecuencia en el colon derecho, el ileon terminal y en la mitad de los casos en el recto. No tiene predilección por el sexo, predomina entre los 20 y 30 años y hace un pico a partir de los 50 años.

En búsqueda del diagnóstico se practican exámenes de laboratorio, estudios radiológicos, rectoscopia o fibrocolonoscopia con obtención de biopsias y gammagrafías con radioisótopos.

En su evolución, la enfermedad de Crohn puede suscitar complicaciones como hemorragia masiva, megacolon tóxico, abscesos, obstrucción por estenosis fibrótica, fistulas enterovesicales o enteroentéricas, fistulas y fisuras anales.

El tratamiento médico es igual que en la colitis ulcerosa. El tratamiento quirúrgico depende de la zona comprometida, no tiene carácter curativo. Se puede llevar a cabo una *resección ileal, hemicolectomía* hasta una *proctocolectomía total*.

El examen anatomopatológico demuestra asas edematizadas con la pared serosa engrosada; aumento de la vascularización y existencia de nódulos, áreas fibróticas con estenosis intraluminal y úlceras que llegan a tomar todas las capas del intestino.

## LESIONES VASCULARES

La insuficiente irrigación sanguínea del intestino puede producir diferentes trastornos vasculares, que dependen de la causa y la localización de la oclusión, del tiempo en que tarda en desarrollarse la isquemia, la duración del proceso y el estado general del paciente.

La *isquemia mesentérica crónica* se debe a una arteriosclerosis progresiva que afecta dos o más troncos principales. La *isquemia aguda* obedece a una obstrucción venosa o arterial de los grandes vasos, secundaria a una enfermedad cardíaca que causa necrosis y, en los casos graves, produce perforación y peritonitis.

Este tema ha sido tratado con mayor profundidad en el capítulo 7, en: Enfermedades vasculares del intestino delgado.

## Angiodisplasia

Es una patología de etiología aun no definida, caracterizada por la existencia de múltiples dilataciones saculares vasculares en la túnica submucosa, sobre todo en el ciego y el colon ascendente. Se manifiesta por medio de episodios de hemorragia digestiva baja. El diagnóstico de angiodisplasia se realiza a través de una colonoscopia y angiografía selectiva, cuyas imágenes muestran ovillos de capilares.

El tratamiento es variado, puede intentarse una embolización durante la angiografía y electrocoagulación o empleo de láser en el desarrollo de la endoscopia. Si la hemorragia aun persiste la angiodisplasia requiere tratamiento quirúrgico, se efectúa una *hemicolectomía derecha*.

## Colitis isquémica

La colitis isquémica, frecuente en enfermos de edad avanzada, se origina por una disminución del flujo sanguíneo en el colon. Afecta la túnica mucosa a nivel del ángulo esplénico, el colon descendente y la unión rectosigmoide.

La sintomatología suele presentarse en forma repentina. El dolor abdominal seguido por diarrea sanguinolenta es indicativo de enfermedad leve. El diagnóstico de colitis ulcerosa se confirma a través del examen clínico, estudios radiológicos y endoscópicos. En episodios leves de colitis isquémica se indica tratamiento médico. Los casos complicados en los que se observan ulceraciones, estenosis, necrosis, obstrucción, anemia y diarrea crónica, necesitan tratamiento quirúrgico. En *forma electiva*, se practica una *resección más anastomosis*. En las *cirugías de urgencia*, no es conveniente el restablecimiento de la continuidad intestinal debido al riesgo de dehiscencia.

## PÓLIPOS

Se designa pólipo al tumor blando que protruye en la mucosa. Según la superficie de fijación en la pared pueden ser pediculados o sésiles, únicos o múltiples (fig. 8-8).

Desde el punto de vista anatomopatológico son lesiones benignas, llamados *pólipos no neoplásicos*. Algunos tienen una alta predisposición a transformarse en malignos, se denominan *pólipos neoplásicos*, entre los que se destacan los *adenomas*.

## Adenomas

Los adenomas son tumores epiteliales con escasas células calciformes (cuadro 8-3). Constituyen una patología habitual en el colon sigmoide y recto, aunque pueden

afectar cualquier parte del intestino. Histológicamente se clasifican en: adenomas papilares y adenomas vellosos, estos últimos con un alto potencial de malignidad.

La enfermedad polipoidea se manifiesta por una anemia debida a la pérdida crónica de sangre en las heces o rectorragia. Los adenomas rectales causan tenesmo y deposiciones abundantes en moco que pueden provocar hipopotasemia.

El diagnóstico se realiza por medio de estudios radiológicos contrastados, aunque el método relevante es la fibrocolonoscopia o rectosigmoideoscopia. A través de ellas se confirma el número y el tamaño de los adenomas. Además, permiten la obtención de biopsias para su estudio histológico. Un cierto porcentaje de lesiones, localizado al alcance del dedo, puede ser examinado mediante el tacto rectal.

Los adenomas son resecables, el tratamiento quirúrgico difiere según sus dimensiones, la ubicación y el estudio histológico previo. Está comprobado que el 50% de los cánceres de colon y recto se originan en pólipos neoplásicos preexistentes. Su extirpación se efectúa por una *sigmoideoscopia* o una *cirugía convencional*, ya sea:

- Extirpación local del adenoma.
- Resección segmentaria.
- Hemicolectomía izquierda.
- Colectomía subtotal con anastomosis ileorrectal.

## CÁNCER DE COLON Y RECTO

Ocupan el primer lugar después del cáncer de pulmón en el hombre y del cáncer de mama en la mujer, que provoca la muerte del enfermo debido a una neoplasia. Afecta en general a partir de los 60 años.

### Etiología

Factores genéticos, dietéticos y ambientales se consideran agentes causales predisponentes del cáncer colorrectal.

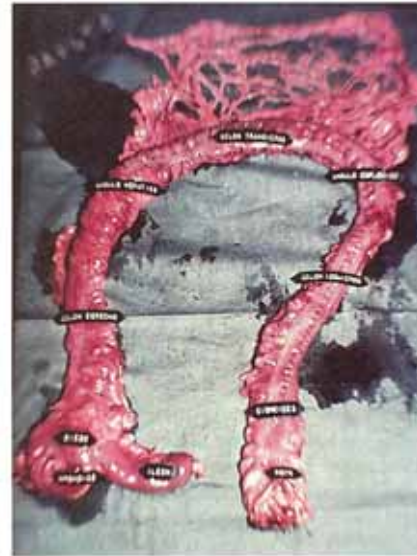


Fig. 8-8. Pieza colónica tras haber realizado una colectomía total por una poliposis múltiple.

### Cuadro 8-3. Clasificación de las patologías del colon y recto

- A. Lesiones mecánicas**  
 Obstrucción del intestino grueso\*  
 Vólvulo\*  
 Invaginación\*  
 Impactación fecal
- B. Lesiones inflamatorias**  
 Enfermedad diverticular\*  
 Colitis amebiasis  
 Colitis ulcerosa crónica\*  
 Enfermedad de Crohn\*
- C. Lesiones vasculares**  
 Isquemia intestinal aguda por oclusión de la arteria mesentérica superior  
 Infarto intestinal agudo no oclusivo  
 Trombosis aguda venosa mesentérica  
 Colitis isquémica\*  
 Angiodisplasia\*
- D. Lesiones benignas diversas**  
 Lesiones por irradiación  
 Colitis quística profunda  
 Neumatosis quística profunda  
 Síndrome de Behçet  
 Colitis tuberculosa  
 Pólipos juveniles  
 Pólipos inflamatorios  
 Pólipos hiperplásicos  
 Pólipos linfoides benignos  
 Síndrome de Peutz-Jeghers
- E. Lesiones intermedias o precancerosas**  
 Adenomas\*  
 Adenomas vellosos  
 Adenomas papilares  
 Poliposis familiar  
 Síndrome de Gardner
- F. Lesiones malignas**  
 Adenocarcinoma de colon y recto\*  
 Carcinoma  
 Sarcoma  
 Linfoma primario  
 Melanoma
- G. Traumatismos\***
- \* Estas lesiones serán desarrolladas.

### Distribución

La localización anatómica más frecuente de los tumores colorrectales es en el colon

sigmoide, el recto, el ciego y el colon ascendente, el colon transversal, la unión rectosigmoide y, por último, el colon descendente.

### Manifestaciones clínicas

Los síntomas se manifiestan en las fases tardías de la enfermedad. El paciente presenta mal estado general con anorexia, astenia y pérdida de peso.

Los carcinomas de colon izquierdo producen rectorragia y estreñimiento según la estenosis de la luz del intestino. El crecimiento del tumor desencadena un cuadro de obstrucción intestinal agudo con sintomatología típica.

Los carcinomas de colon derecho originan hemorragia, anemia y, a veces, oclusión intestinal si está afectada la válvula ileocecal.

Los carcinomas rectales se manifiestan por rectorragia y diarrea con presencia de moco. Si hay invasión vesical el enfermo refiere polaquiuria, evidenciándose hematuria e infección urinaria.

### Diagnóstico

El diagnóstico temprano de la neoplasia es importante para disminuir la mortalidad. Durante el examen físico se puede palpar una masa abdominal y hepatomegalia lo que indicaría metástasis. Ante la sospecha de carcinoma rectal se debe efectuar un tacto rectal.

Los estudios radiológicos con enema baritado y/o con doble contraste de aire cumplen un papel fundamental en el diagnóstico inicial del cáncer de colon. Aproximadamente el 65% de los tumores colorrectales están dentro del alcance del sigmoideoscopio de fibra óptica flexible. Al detectarse una lesión se debe realizar un examen completo del colon y una *resección de todas las lesiones polipoideas. En ocasiones, la extirpación endoscópica de los pólipos puede disminuir la superficie de intestino a reseñar.*

Establecido el diagnóstico, se puede completar con una tomografía computarizada o

una ecografía para precisar la extensión del tumor y el posible compromiso de otros órganos, especialmente el hígado y el pulmón.

### Anatomía patológica

Los adenocarcinomas comprenden alrededor del 95% de las neoplasias malignas. En el colon ascendente tienen aspecto polipoideo y en el colon izquierdo, estenosante o anular (cuadro 8-4).

Existen diversas clasificaciones de los tumores de colon, que tienen en cuenta la propagación de la lesión y la presencia o la ausencia de diseminación linfática y proponen una idea aproximada del pronóstico de la enfermedad (cuadro 8-5).

### Tratamiento

El tratamiento de elección es la cirugía; puede consistir en una resección con carácter curativo o paliativo-descompresivo, según la etapa en la que se encuentre.

La extirpación quirúrgica con carácter curativo requiere dejar márgenes de seguridad a ambos lados del tumor. Deben resecarse los ganglios pericólicos existentes, debido a que el cáncer progresa por diseminación linfática y por los vasos venosos al sistema porta causando propagación vascular en el hígado.

De acuerdo con la localización del tumor, la *resección quirúrgica con carácter curativo* puede ser:

- Hemicolecotomía derecha.
- Hemicolecotomía izquierda.
- Hemicolecotomía derecha ampliada.
- Resección segmentaria.
- Resección anterior baja.
- Operación de Hartmann.
- Amputación abdominoperineal u operación de Miles.
- Algunos casos seleccionados se tratan por cirugía laparoscópica (véase cap.16).

En los cánceres avanzados suelen estar comprometidos órganos vecinos como la próstata y el estómago; también puede presentarse diseminación transperitoneal generalizada. En estos casos, de *lesión irreseccable*, el tratamiento quirúrgico paliativo consiste en realizar un *bypass* (tumor derecho) o una *colostomía* (tumor izquierdo) para descomprimir el intestino.

Otros tratamientos empleados para el adenocarcinoma colorrectal inoperable, recurrente o metastásico son la quimioterapia, la radioterapia y la inmunoterapia.

### TRAUMATISMOS

Las lesiones colorrectales se pueden producir por:

- Traumatismos abiertos: herida de bala, herida de arma blanca o herida iatrogénica (cirugía por cáncer urológico o ginecológico).

Cuadro 8-4. Diferencias existentes entre los tumores de colon derecho e izquierdo

Colon derecho	Colon izquierdo
Lesiones polipoideas, grandes, menos infiltrativas	Lesiones ulceradas, anulares, más infiltrativas
Rara vez causan obstrucción	Con frecuencia presentan carácter obstructivo
Se manifiestan por anemia y debilidad. Puede ser palpable una masa en la fosa ilíaca derecha	Causan sangrado rectal y trastornos en la evacuación
Por lo general se operan en forma electiva	Se operan en forma electiva y de urgencia

- Traumatismos cerrados: agente extraluminal (aplastamiento, desgarró) o agente intraluminal (ingesta o introducción de cuerpo extraño, maniobras instrumentales).

Un alto porcentaje de lesiones colónicas está asociado a la lesión de otros órganos, como el intestino delgado, el hígado, el estómago, el duodeno, el bazo y el riñón. Tienen especial importancia por las complicaciones que pueden suscitarse por la contaminación bacteriana. El diagnóstico se lleva a cabo a través de la evaluación clínica y los estudios radiológicos, especialmente por tomografía computarizada. El *tratamiento es quirúrgico*, varía según la extensión y la ubicación de la lesión, el grado de contaminación y el compromiso de otros órganos.

En caso de heridas pequeñas y relativamente limpias de *colon derecho* se practica un cierre simple. Si las heridas son grandes se efectúa una hemicolectomía derecha con anastomosis primaria ileotransversa.

## TRATAMIENTOS QUIRÚRGICOS

### NOMENCLATURA ESPECÍFICA

**Arteria ileocólica:** es la rama de la arteria mesentérica superior; también se denomina ileocecoapendiculocólica o ileobice-coapendiculocólica.

**Descendostomía:** creación quirúrgica de una anastomosis entre el colon descendente y el colon sigmoide.

**Ileodendostomía:** creación quirúrgica de una anastomosis entre el ileon y el colon descendente.

**Ileosigmoideostomía:** creación quirúrgica de una anastomosis entre el ileon y el colon sigmoide.

**Ileotransversostomía:** creación quirúrgica de una anastomosis entre el ileon y el colon transversal.

### Cuadro 8-5. Clasificación de Astler y Collier

Tipo A.	Lesiones limitadas a la mucosa
Tipo B.	Lesiones que alcanzan la musculatura propia pero no la atraviesan
Tipo C <sub>1</sub> .	El tumor se encuentra dentro de los límites de la pared Hay ganglios linfáticos negativos
Tipo C <sub>2</sub> .	El tumor atraviesa la pared y hay ganglios linfáticos positivos

En el *colon izquierdo*, las lesiones pequeñas pueden suturarse en forma simple. Si son amplias, se puede realizar: a) exteriorización como colostomía; b) resección, anastomosis y colostomía proximal; c) operación de Hartmann; d) operación de Lehey.

A nivel del *recto* el tratamiento incluye colostomía proximal con desbridamiento, sutura, lavado distal del recto y drenaje del espacio retrorectal.

**Omentectomía:** es la resección del omento (epiplón) mayor.

### COLOSTOMÍAS

Se define como el abocamiento del colon al exterior con diferentes finalidades:

- Para descomprimir el intestino obstruido por una neoplasia, enfermedad inflamatoria o vólvulo.
- Para desviar la materia fecal tras eliminar el colon distal por una neoplasia, colitis ulcerosa o enfermedad de Crohn.
- Para dejar el colon distal en reposo debido a una diverticulitis, o como protección de una anastomosis o colorrafía por lesión traumática.

### Clasificación de las colostomías (cuadro 8-6)

La *colostomía temporaria* se efectúa en diferentes niveles del intestino. Momentáneamente se deriva la materia fecal y una vez resuelto el problema agudo, se cierra el ostoma y se restablece la continuidad intestinal.

La *colostomía permanente* tiene por objeto la desviación definitiva de las heces al exterior.

La *colostomía terminal*, llamada también colostomía simple o desfuncionalizante, consiste en la exteriorización del asa proximal del colon, que deriva por completo el tránsito intestinal. El extremo distal se puede cerrar como saco ciego (operación de Hartmann), eliminar (operación de Miles) o

### Cuadro 8-6. Clasificación de las colostomías

A. Según su localización
Cecostomía
Transversa
Descendente
Sigmoidea
B. Según su tiempo
Temporaria
Definitiva
C. Según su abocamiento
Terminal
Lateral
D. Según su forma de fijación
Plana
En asa o sobre varilla
Sobre capítón

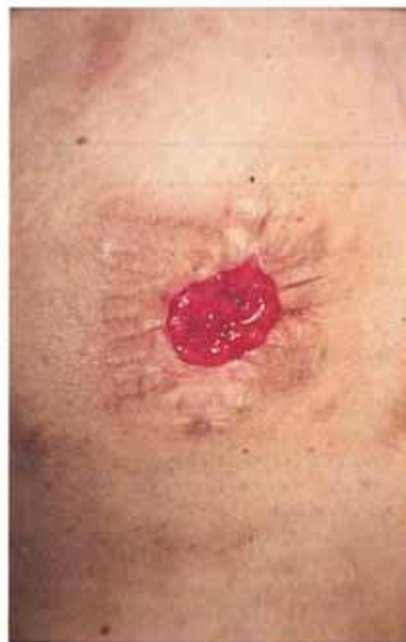

Fig. 8-9. Colostomía sigmoidea plana finalizada.

exteriorizar como fistula mucosa (operación de Mickulicz).

La *colostomía plana o a ras de piel* es la ostomía madurada que se fija a los bordes cutáneos (fig. 8-9).

La *colostomía en asa o sobre varilla*, en general, se efectúa en el colon transversal o descendente. El asa exteriorizada se mantiene en la superficie mediante varillas de vidrio o catéteres siliconados, que actúan como medio de sostén (véase fig. 8-12). Es desfuncionalizante en forma parcial pues se realiza una apertura lateral sobre la línea de la bandeleta, de modo que una parte de la materia fecal progresa al colon distal.

Las *colostomías transversas en asa* se emplean con frecuencia para proteger una anastomosis primaria.

Las *colostomías del ciego*, denominadas *cecostomías*, se utilizan para descompresión y, en ocasiones, para practicar lavados del colon.

Las *colostomías descendentes* no son habituales, resulta difícil la movilización y exteriorización del asa. Son más eficaces las *colostomías sigmoideas terminales o en asa*.

## Instrumental y materiales

Para efectuar una colostomía o el cierre de una derivación externa, se prepara la mesa con una caja de laparotomía (véase cap. 1) y los siguientes materiales:

Bol mediano con solución fisiológica tibia.  
 Jeringa de Bonneau.  
 Electrocauterio.  
 Aspiración con cánula.  
 Hisopitos o garbancitos.  
 Suturas  
 Lino 40, 70 y 100.  
 Catgut crómico, poligactina 910 o ácido poliglicólico 3-0 y 0.  
 Polipropileno 2-0 y 0.  
 Nailon monofilamento 2-0 o 3-0.

**Agujas**  
 Redondas  $\frac{1}{2}$  círculo delicadas de 20 mm.  
 Redondas  $\frac{1}{2}$  círculo medianas de 20 mm.  
 Recta lanceolada.  
 Los materiales específicos se detallan según la técnica.

## Cecostomía

La cecostomía es una ostomía temporaria realizada a nivel del ciego (fig. 8-10).

### Técnica quirúrgica

- 1. Incisión:** habitualmente se accede a la cavidad a través de la clásica incisión de McBurney. En ciertas ocasiones se emplea una incisión mediana infraumbilical.
- 2. Desarrollo:** abierto el peritoneo, con una pinza Foerster se exterioriza el ciego. Si la distensión es muy grande, conviene evacuar el aire con una aguja calibre 18 para trabajar con comodidad. Luego, se protege el campo operatorio con compresas de gasa y en la cara anteroexterna del ciego se confecciona una jareta de poligactina 910 o ácido poliglicólico 3-0, que se mantiene reparada con una pinza Halsted y una Allis. Los bordes de la serosa que rodean la jareta se to-

man con Allis y en el centro de ella se efectúa una pequeña incisión. Con una pinza diente-cillos o una Bertola se ingresa la sonda *Pezzer* N° 28, 30 o 32 previamente destechada y se ciñe la sutura. Para mayor seguridad y prevenir toda posibilidad de filtración se realiza una segunda jareta y se fija el ciego al peritoneo parietal, utilizando las hebras de la sutura confeccionada o con 2 o 3 puntos de lino 70 con aguja redonda  $\frac{1}{2}$  círculo mediana de 20 mm (fig. 8-10).

La sonda, exteriorizada por contraabertura, se fija a la piel con 2 puntos de lino 40 con aguja recta lanceolada. Algunos cirujanos prefieren emplear nailon monofilamento 2-0 o 3-0, teniendo en cuenta su permanencia durante varios días.

Luego se efectúa el lavado de la cavidad con solución fisiológica tibia y el control de la hemostasia. La laparotomía se cierra con sutura absorbible o polipropileno 0, según técnica.

La colostomía drena por gravedad; por lo tanto, el instrumentador debe colocar la sonda en una bolsa colectora para recoger el contenido intestinal. La cecostomía

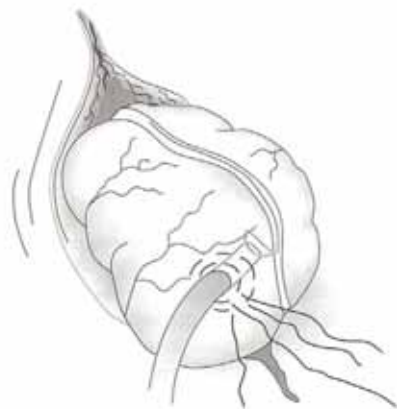


Fig. 8-10. Cecostomía. Fijación de la sonda de Pezzer destechada mediante dos jaretas.

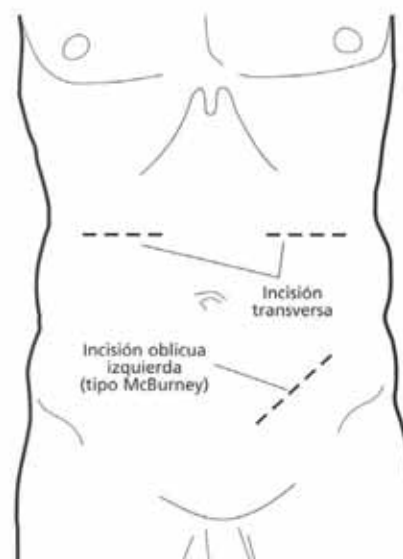


Fig. 8-11. Incisiones de colostomías transversa y sigmoidea.

presenta una ventaja, después de extraer el tubo la fistula cecocutánea cierra en forma espontánea en la mayoría de los casos.

## Colostomía plana

Algunas cirugías intestinales requieren una colostomía plana sigmoidea (fig. 8-9) o transversa. Para ello, al finalizar la respectiva extirpación del colon se prepara el segmento a exteriorizar, se asegura la irrigación sanguínea y se otorga la suficiente movilidad para que el ostoma exceda 1 o 2 cm el plano cutáneo, pues a los 10 o 15 días suele edematizarse o retraerse. Por esta razón, es conveniente resecar la grasa mesentérica con tijera Metzenbaum.

### Técnica quirúrgica

- 1. Incisión:** es importante la elección del sitio del ostoma, lejos del ombligo y de los relieves óseos (fig. 8-11). Se realiza una incisión transversa (colostomía transversa) o una incisión oblicua izquierda tipo McBurney (colostomía sigmoidea).
- 2. Desarrollo:** luego de incidir la piel, el cirujano con electrocauterio controla la hemostasia y secciona los planos musculares y aponeuróticos expuestos con separadores Farabeuf angostos y anchos por el ayudante. Tras abrir el peritoneo e ingresar en la cavidad, con una pinza Foerster se toman los bordes del colon y se exterioriza con cuidado para no dañar los vasos sanguíneos. El asa se fija al plano cutáneo con puntos separados de sutura absorbible 3-0. Primero se colocan 4 cardinales y luego puntos intermedios hasta completar la corona. Al concluir la fijación, el instrumentador es el encargado de realizar la antisepsia y aplicar una bolsa de colostomía adecuada con el diámetro del ostoma. Algunos cirujanos prefieren dejarlo cubierto con *gasas vaselinadas* y recién a las 48 horas colocan la bolsa.

## Colostomía transversa en asa o sobre varilla

### Técnica quirúrgica

- 1. Incisión:** se utiliza una incisión transversa derecha, de unos 8 cm (fig. 8-11).
- 2. Desarrollo:** expuesta la cavidad, con una pinza Foerster se exterioriza el colon transversa. En el sitio adecuado para la colostomía, se disecciona el epiplón mayor por arriba y el mesocolon por debajo con tijera Metzenbaum o electrocauterio. Los pequeños vasos próximos al borde mesocólico se ligan con lino 100. Tras liberar unos 5 cm de intestino, se pasan por debajo dos *varillas de vidrio* y se sujetan con tubos de látex (fig. 8-12). En

algunos casos, para asegurar la posición del asa y evitar su invaginación se aplican 4 de puntos de lino 70 con aguja redonda  $\frac{1}{2}$  círculo mediana de 20 mm, desde el meso y la serosa colónica al peritoneo parietal y la aponeurosis.

Otra posibilidad es confeccionar una *colostomía subcutánea* con un *catéter de plástico siliconado*, colocado sobre el tejido celular y fijado por un único punto de seda Nº 4 o 5 que incluye la aponeurosis.

Alrededor del asa exteriorizada se cierra la herida con sutura absorbible o polipropileno 0. La ostomía se puede madurar de inmediato suturando los bordes de la mucosa a la piel con material absorbible 3-0, o bien, se mantiene cerrada y a los 2 días se abre por la línea de la bandeleta con electrocauterio (fig. 8-12). El puente de sostén se deja aplicado aproximadamente 15 días.

### Cierre de una colostomía

Para emprender el cierre de una colostomía deben cumplirse una serie de consideraciones. Es conveniente llevar a cabo esta cirugía después de los 60 días de la operación inicial, cuando no hay ningún foco de infección importante, el paciente tiene un balance nitrogenado positivo y el problema agudo ha sido resuelto.

### Cierre de una colostomía en asa

Se incide la piel ampliando 1 o 2 cm los límites de la colostomía con bisturí. Al liberar unos centímetros, resulta práctico y eficaz efectuar el cierre temporario de los bordes con una sutura continua de material absorbible 3-0.

Luego, el ostoma se tracciona hacia el cenit con pinzas Allis y se comienza la disección de los planos y la liberación de las

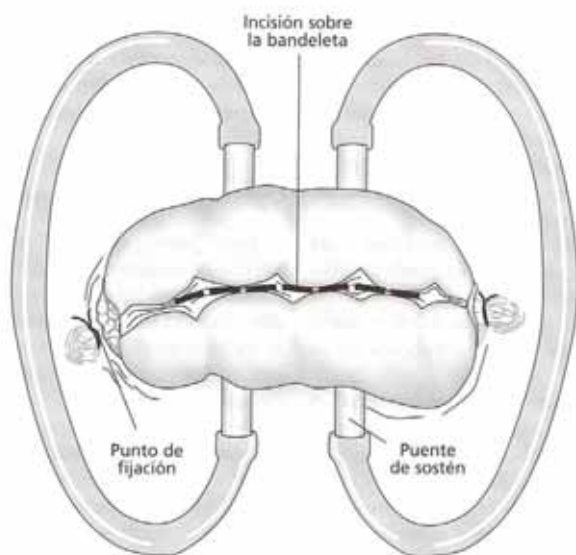


Fig. 8-12. Colostomía transversa en asa con varillas de vidrio.

adherencias contraídas con el peritoneo parietal. Las maniobras con tijera Metzenbaum o electrocauterio deben ser suaves para no lesionar los vasos.

Una vez aislado y superficializado el colon, se colocan dos clamps elásticos Doyen curvos o rectos y previa sección del borde suturado, se cierra el asa.

En algunos casos, cuando los extremos no presentan buena irrigación, es necesario realizar una pequeña resección intestinal. Se secciona el meso y se ligan los vasos, se protege el campo con compresas de gasa y se aplican 2 clamps fuertes tipo Kocher y dos clamps elásticos Doyen. El colon se incide con bisturí o tijera Metzenbaum y luego se realiza antisepsia y control de la hemostasia.

Después de colocar puntos directores y alinear las aperturas, se inicia la anastomosis terminoterminal monopiano, por la cara posterior, utilizando puntos separados seromusculares de lino 100 con aguja redonda  $\frac{1}{2}$  círculo delicada de 20 mm o una sutura continua o interrumpida de polipropileno 2-0 o material absorbible 3-0. Al concluir el afrontamiento posterior, se cortan las hebras manteniendo los puntos de los ángulos y se cierra la cara anterior. Cuando se emplean puntos separados se pueden anudar directamente, o bien se dejan reparados interponiendo gasas entre ellos y se anudan al completar la sutura de la cara correspondiente.

Algunos cirujanos recomiendan una anastomosis en dos planos, confeccionan el plano mucomucoso con una sutura continua de material absorbible 3-0 y el plano seromuscular con puntos separados de lino 100.

Al finalizar la anastomosis concluye el tiempo sucio. El cirujano retira los clamps y con sus dedos índice y pulgar comprueba el diámetro de la luz intestinal. El instrumentador procede a retirar la mesa principal, cambia sus guantes y acondiciona la mesa accesoria para dar inicio al tiempo limpio de cierre. El cirujano y los ayudantes con nuevos guantes (lo ideal es cam-

biar los camisolines) suturan la pequeña brecha mesocólica con puntos separados de sutura absorbible 3-0 o lino 70-100.

Tras ingresar el colon dentro del abdomen, se lava la cavidad con solución fisiológica tibbia y se realiza un minucioso control de la hemostasia. La laparotomía se cierra con una sutura continua de polipropileno 0.

### OPERACIONES EN 1, 2 Y 3 TIEMPOS

Las cirugías del colon y recto superior pueden clasificarse en operaciones en 1, 2 y 3 tiempos, según la patología a tratar, las condiciones del intestino y el estado general del paciente.

#### Operaciones en 1 tiempo

En general son *cirugías electivas*. Es posible efectuar la *resección del tumor* y una *anastomosis primaria (sin colostomía)*, debido a la efectiva preparación del colon.

Pertencen a este grupo las *hemicolecotomías derechas e izquierdas* y la *resección anterior baja*. Una excepción es la *operación de Miles*, considerada una cirugía en 1 tiempo.

#### Operaciones en 2 tiempos

En el *primer tiempo* se realiza *resección del tumor, colostomía* y, según el caso *anastomosis*. En un *segundo tiempo* a los 60 o 90 días, cuando mejora el estado del paciente, se ha resuelto el problema agudo y el colon está en óptimas condiciones, se *cierra la derivación externa*.

Responde a este grupo la *operación de Hartmann* con el posterior restablecimiento del tránsito. Otro ejemplo es la *resección anterior con colostomía transversa*; en la primera cirugía se efectúa resección de la neoplasia, anastomosis y colostomía y en una segunda operación se cierra la derivación externa.

## Operaciones en 3 tiempos

Están indicadas en las obstrucciones de colon que necesitan una *cirugía descompresiva de urgencia* y no pueden recibir una preparación previa.

En el primer tiempo sólo se realiza una *colostomía preliminar transversa*, en el segundo tiempo la *resección del tumor más anastomosis* y en el tercer tiempo, a los 60 o 90 días de la primera operación, el *cierre de la ostomía*.

## Nota

En general, los tumores de colon derecho se tratan mediante operaciones electivas en un tiempo, sin derivación externa.

Los tumores de colon izquierdo suelen operarse de urgencia, porque la mayoría causan obstrucción intestinal. En algunos casos, se puede realizar anastomosis primaria con colostomía de seguridad o sin ella si se efectúa un lavado anterógrado.

## COLECTOMÍAS

La colectomía tiene por objeto extirpar el intestino grueso en forma parcial o total. Hay diversos tipos, según el alcance de la resección (cuadro 8-7). En la colectomía el tiempo fundamental es la movilización y la liberación del colon, teniendo en cuenta la irrigación y los planos avasculares o fascias de coalescencia (Toldt).

## INSTRUMENTAL Y MATERIALES PARA UNA COLECTOMÍA

En las diferentes técnicas quirúrgicas se emplean 2 mesas (véase cap. 7). La mesa principal se utiliza en el primer tiempo limpio y el tiempo sucio, y la mesa accesoria en el segundo tiempo limpio. El instrumentador deberá preparar los siguientes materiales:

Bol mediano con solución fisiológica tibia.  
1 Jeringa de Bonneau.  
Electrocauterio.  
Aspiración con cánula.  
Hisopos o garbancitos.  
2 Láminas de goma o cintas umbilicales  
1 Jeringa de 20 mL.  
Tubo de látex o silicona (según el caso).  
**Suturas**  
Lino 100, 70, 50, 40 y 30.  
Catgut simple 2-0.

Catgut crómico, poliglactina 910 o ácido poliglicólico 3-0.

Polipropileno 2-0, 0 o 1.

Nailon monofilamento 3-0.

### Agujas

Redondas  $\frac{1}{2}$  círculo delicadas de 20 mm.

Redondas  $\frac{1}{2}$  círculo medianas de 20-30 mm.

Triangular  $\frac{1}{2}$  círculo fuerte de 30 mm.

Recta lanceolada.

*Elementos para sondaje nasogástrico y vesical*

Sonda de evacuación nasogástrica: K-9, K-10 o K-11.

Bolsa colector simple.

Sonda vesical de Foley de 2 vías Nº 16 (mujer) y Nº 18 (hombre).

2 Jeringas de 20 mL.

Clorhidrato de lidocaína jalea.

Bolsa colector de orina.

*Curación plana*

Drenaje cerrado aspirativo.

Los materiales y suturas específicas serán nombrados en el desarrollo de las técnicas.

## HEMICOLECTOMÍA DERECHA

La *hemicolectomía derecha* está indicada en caso de neoplasias en el ciego o la mitad inferior del colon ascendente, enfermedades inflamatorias, malformaciones vasculares o traumatismos. La resección incluye los últi-

Cuadro 8-7. Clasificación de las colectomías

Cirugía	Ubicación de la lesión	Resección y anastomosis
Hemicolectomía derecha	Tumor entre el ciego y el ángulo hepático	Últimos 20 cm del ileon, ciego, ascendente y mitad del colon transverso Ileotransversostomía
Hemicolectomía derecha ampliada	Tumor entre la mitad superior del colon ascendente y el colon transverso	Últimos 20 cm del ileon, ciego, ascendente, transverso y ángulo esplénico Ileodescendostomía
Colectomía subtotal	Enfermedad inflamatoria que afecta el colon. Tumor entre la mitad del colon transverso o próximo al ángulo esplénico	Últimos 20 cm del ileon, ciego, ascendente, transverso y descendente hasta la unión descendosigmoidea Ileosigmoideostomía
Colectomía total	Enfermedad inflamatoria que afecta el colon. Tumor entre la mitad del colon transverso y el colon descendente	Últimos 15 cm del ileon, ciego, ascendente, transverso, descendente, sigmoide y recto (a nivel del promontorio) Anastomosis ileorrectal con ileostomía temporaria
Proctocolectomía total	Enfermedad inflamatoria que asienta en colon y recto	Últimos 15 cm del ileon, ciego ascendente, transverso, descendente, sigmoide y recto. Cierre del periné. Ileostomía definitiva
Resección segmentaria sigmoidea	Enfermedad diverticular o neoplasia en el colon sigmoide	Resección parcial del sigmoide Descendosigmoideostomía
Hemicolectomía izquierda	Tumor entre el ángulo esplénico y el tercio inferior del colon sigmoide	Mitad del colon transverso, ángulo esplénico, descendente y sigmoide hasta la unión rectosigmoide. El límite es la reflexión (plica) peritoneal del recto Anastomosis: colon transverso y recto
Resección anterior baja	Tumor entre la porción inferior del colon sigmoide y la porción superior del recto por arriba de la reflexión peritoneal. El límite inferior está a 8 cm del borde anal	Porción distal del colon descendente, sigmoide y recto superior Anastomosis descendo-rectal. En ocasiones se acompaña de una colostomía transversa
Operación de Hartmann	Tumor entre la porción inferior del colon sigmoide y la porción superior del recto por arriba de la reflexión peritoneal. El límite inferior está a 8 cm del borde anal	Porción distal del colon descendente, sigmoide y recto superior Cierre del muñón rectal. Colostomía descendente
Resección abdominoperineal-Operación de Miles	Cáncer rectal por debajo del nivel de los 7,5 cm	Mitad del sigmoide, recto y ano Cierre del periné. Colostomía sigmoidea definitiva

\*Se ha logrado disminuir los límites de las resecciones izquierdas desde el advenimiento de las suturas mecánicas.

mos 20 cm del íleon terminal, el ciego, el colon ascendente y la mitad del colon transverso (fig. 8-13).

La *hemicolectomía derecha radical ampliada* es el tratamiento quirúrgico adecuado para los tumores localizados en la mitad superior del colon ascendente o el ángulo hepático. La extirpación implica, además, todo el colon transverso y el ángulo esplénico.

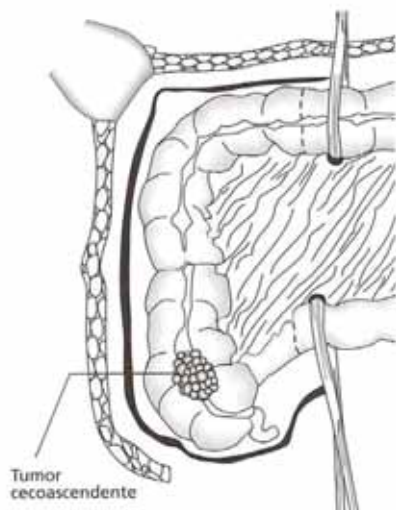
### Técnica quirúrgica

1. **Anestesia:** el paciente recibe anestesia general y profilaxis antibiótica durante la inducción. Tendrá colocada una sonda nasogástrica que se deja hasta el 3º o 4º día del posoperatorio.
2. **Incisión:** la vía de acceso utilizada con frecuencia es una incisión mediana supraumbilical; otra opción es una incisión transversa.
3. **Exploración y preparación del campo:** abierta la cavidad abdominal, se realiza la exploración concéntrica del abdomen para observar la situación del tumor y comprobar si existen metástasis hepáticas y compromiso de los ganglios pericólicos. Si es un cáncer muy avanzado puede invadir los órganos retroperitoneales y la pared abdominal. Al determinar la posibilidad de resección, se colocan segundos campos de tela y el separador autoestático Balfour. Mediante compresas de gasa y un campo chico húmedos en solución fisiológica y valvas Doyen o Finochietto, incluida la valva Nº 17 (valva de oro), se delimita el campo operatorio.
4. **Movilización del colon:** es el primer tiempo de la cirugía. Para ello, siguiendo el plano avascular, con tijera Metzzenbaum y pinza diente-cillos se incide el peritoneo parietocólico derecho desde la base del ciego hasta el ángulo cólico derecho. Este decolamiento, conocido como *maniobra de Jean Gosset*, permite movilizar el colon derecho hacia la línea media y deja a la vista la región lumboiliaca, la vena ovárica o espermática y el

uréter derecho cruzando la arteria iliaca externa (fig. 8-13).

A continuación, con electrocauterio o tijera se secciona el ligamento gastrocólico del epiplón mayor que une el estómago y la mitad derecha del colon transverso, respetando los vasos gastroepiploicos. Algunos cirujanos efectúan el decolamiento coloepiploico con pinza pasahilos, ligaduras de lino 40-50 y posterior sección con tijera. De este modo el epiplón mayor se deja junto al espécimen, pues las hemicolectomías derechas por neoplasia incluyen una *omentectomía*. Quedan expuestas la segunda y la tercera porción del duodeno.

5. **Sección y ligaduras del mesocolon:** teniendo en cuenta la situación del tumor se precisan los límites de la resección. Si es cecal, la extirpación incluye por lo menos



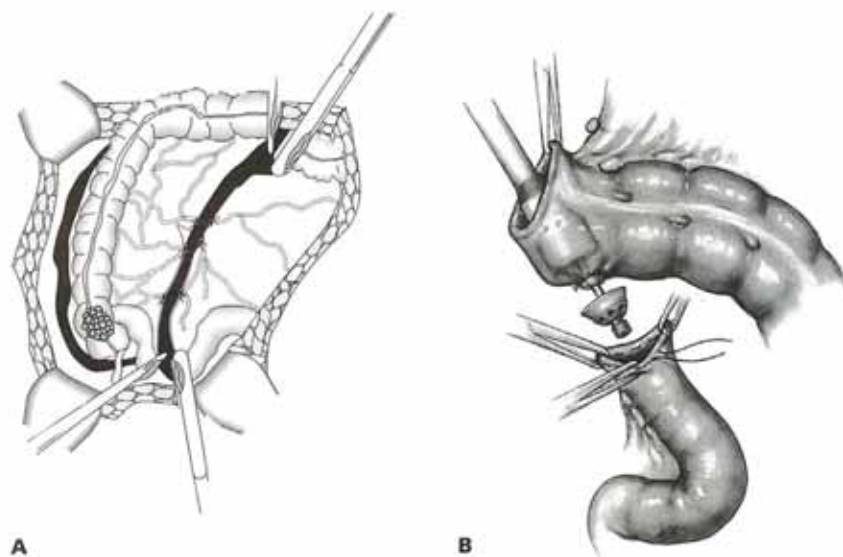
**Fig. 8-13.** Hemicolectomía derecha. Obsérvese la sección del peritoneo parietocólico derecho desde la base del ciego hasta el ángulo hepático y la sección del ligamento gastrocólico en la mitad del colon transverso. Mediante líneas de puntos se señalan los límites de resección.

30 cm del íleon. Si está ubicado más distal, el tramo de íleon puede ser menor, de unos 15 cm (fig. 8-13). Resulta práctico señalar el punto de sección en el íleon y el colon transverso. Para ello se efectúan 2 pequeños ojales en el meso y se pasan láminas de goma que se mantienen reparadas con pinzas Aro. Otra variante es anudar los extremos con cintas hileras o umbilicales húmedas, dejándolas reparadas.

Luego sigue un tiempo importante de la cirugía: la división de los vasos. Cabe mencionar que los pedículos vasculares en caso de patología benigna se ligan cerca del intestino. Ante un carcinoma las ligaduras se colocan en su origen, en la

arteria y vena mesentérica superior; se controlan así la circulación linfática y sanguínea (fig. 8-14). Tras observar los vasos por transluminación, se incide la lámina serosa del mesocolon y se ligan y seccionan *la arteria ileocólica, la arteria cólica derecha, la rama derecha de la cólica media y sus respectivas venas*. Considerando la importancia de los vasos se aplica doble ligadura proximal y una distal de lino 30-40. A medida que la sección se acerca al borde mesentérico se disminuye el calibre de las ligaduras montadas.

En los tumores de colon ascendente y el ángulo hepático se debe preservar la rama izquierda de la arteria cólica media,



**Fig. 8-14 A.** Obsérvese la apertura de la lámina serosa del mesocolon y la ligadura de los vasos cólicos e ileocólicos. El colon transverso y el íleon terminal han sido seccionados entre clamps fuertes de Kocher y elásticos de Doyen. **B.** Anastomosis ileotransversa terminolateral con sutura mecánica. Por el extremo colónico se ingresa el EEA® sin el yunque, se exterioriza el eje a través de una mínima incisión y se ciñe la jareta. Una vez anexo el yunque, se aproxima el íleon con pinzas Allis para sujetar la jareta. Luego se cierra la engrapadora y se realiza el disparo de grapas. El procedimiento se completa con el cierre del colon transverso con un TA® 60.



para nutrir el segmento de colon transverso que se utilizará en la anastomosis.

6. *Resección de la pieza y anastomosis:* al culminar la apertura del mesocolon se retiran las lazadas de goma, se coloca un clamp fuerte en el límite de sección del transverso y un clamp elástico Doyen recto o curvo a 10 cm distales del anterior, cerrados en el primer punto de la cremallera, de modo que no permita el tránsito fecal pero sí el aporte sanguíneo (fig. 8-14A). Después de proteger el campo operatorio con compresas de gasa para comenzar el "tiempo sucio" (véase cap. 7), se secciona el colon con tijera recta o electrocauterio en sentido transversal.

Las maniobras quirúrgicas se reiteran en el íleon, pero debido a la diferencia de calibre, con frecuencia se transeca en forma oblicua a expensas del borde antimesentérico.

Una vez retirado el espécimen del campo, se efectúa antisepsia en las bocas abiertas con pequeños hisopos embebidos en yodopovidona solución y se aplican puntos directores de lino 100 con aguja redonda  $1/2$  círculo delicada de 20 mm o de material absorbible 3-0, que permanecen reparados con pinzas Halsted.

7. *Anastomosis manual:* luego de alinear los extremos se inicia la anastomosis termino-terminal, monopiano, con puntos separados seromusculares de lino 100 con aguja redonda delicada de 20 mm o con una sutura continua o interrumpida de material absorbible 3-0 o polipropileno 2-0. Es de buena práctica comenzar el afrontamiento por la cara posterior, con especial cuidado de los ángulos. Si se emplean puntos separados se pueden anudar directamente o se reparan a medida que se pasan, interponiendo gasas entre ellos y se anudan al concluir el último.

Otras escuelas quirúrgicas proponen las anastomosis en dos planos, aproximan el plano mucomucoso con una sutura continua de material absorbible 3-0 y el pla-

no seromuscular con puntos separados de lino 100.

8. *Sutura mecánica:* la ileotransversostomía también se realiza con sutura mecánica, según el caso, puede ser terminoterminal o terminolateral. A continuación se describe la segunda modalidad. El instrumentador en su mesa debe preparar los siguientes elementos:

2 Sutures de polipropileno 2-0.

1 Pinza jareteadora.

1 Aguja recta.

1 Pote con vaselina líquida.

3 Calibradores (cuadro 8-8).

1 Engrapadora EEA®.

1 Engrapadora TA®60.

En el íleon terminal se confecciona una jareta de polipropileno 2-0 manual o con pinza jareteadora. Efectuando suaves movimientos de rotación se introduce dentro de la luz intestinal el calibrador pequeño embebido en vaselina líquida. Este procedimiento se reitera con los calibradores de mayor diámetro hasta determinar el diámetro del EEA® adecuado.

*El instrumentador al recibir el dispositivo debe verificar si el seguro está colocado correctamente.*

A través del colon transverso se ingresa y avanza la engrapadora sin el yunque. Al contactar con la pared se traza una pequeña incisión para dar salida al eje, alrededor del cual se realiza y ciñe una pequeña jareta de polipropileno 2-0. A continuación, el cirujano coloca el yunque, aproxima el íleon con pinzas Allis, ajusta la jareta y dispara las grapas (fig. 8-14B). Luego de retirar la engrapadora en forma lenta y con movimientos circulares, se abre y se comprueba si los anillos resultaron completos para evitar dehiscencia de la anastomosis. Por último, se cierra el extremo del colon transverso con un TA® 60. Los anillos resecaados se envían junto con la pieza a anatomía patológica.

9. *Anillo anastomótico biofragmentable:* la utilización de este elemento es otra po-

Cuadro 8-8. Tabla de equivalencias de las suturas mecánicas

<i>Ethicon</i>	<i>U. S. Surgical</i>
<b>Grapadoras circulares</b>	
<i>Estándar con grapas de titanio</i>	
CD H21 - 21 mm	PCEEA 21 mm
CD H25 - 25 mm	PCEEA 25 mm
CD H29 - 29 mm	PCEEA 28 mm
CD H33 - 33 mm	PCEEA 31 mm
<i>Con cabezal articulable</i>	
ECS - 21 mm	PPCEE A 21 mm
ECS - 25 mm	PPCEE A 25 mm
ECS - 29 mm	PPCEE A 29 mm
ECS - 33 mm	PPCEE A 31 mm
	PPCEE A 34 mm
<i>Pinza jareteadora (reusable)</i>	
EH 40	Putring 45 & 65
<i>Calibradores</i>	
EH 91 (reusable) - 21	21 & 25
EH 92 (reusable) - 25	21 & 25
EH 93 (reusable) - 29	28 & 31
EH 94 (reusable) - 33	31 & 34
<b>Grapadoras lineales</b>	
TX o TL 30 - 4,5	PI/TA® 30 - 3,5 DI
TX o TP 30 - 4,5	PI/TA® 30 - 3,5 DI
TX o TLV 30 - 2,5	PI/TA® 30 - V30 2,5 DI
TX o TPV 30 - 2,5	PI/TA® 30 - V30 2,5 DI
TX o TLH 60 - 5,5	PI/TA® 60 - 4,8/3,5 DI
TX o TPH 60 - 5,5	PI/TA® 60 - 4,8/3,5 DI
TX o TLH 90 - 5,5	PI/TA® 90 - 4,8/3,5 DI
AX 55 B - 3,5	Rotulator® 55 - 3,5
AX 55 G - 4,8	Rotulator® 55 - 4,8
<i>Recargas</i>	
XR o TR 30 - 4,5	PI/TA® 30 - 3,5/4,8 DLU
XR o TRV 30 - 2,5	PI/TA® 30 V30 - 2,5 DLU
XR o TRH 60 - 5,5	PI/TA® 60 - 4,8/3,5 DLU
XR o TRH 90 - 5,5	PI/TA® 90 - 4,8/3,5 DLU
<b>Grapadoras lineales cortantes</b>	
TLC 55 - 3,85	GIA® 60 - 3,8/2,5 DI
TLC 75 - 3,85	GIA® 80 - 3,8/4,8 DI-ILA 75 3,8/4,8 DI
<i>Recargas</i>	
TCR 55 - 3,85	GIA® 60 - 3,8/2,5
TCR 75 - 3,85	GIA® 80 - 3,8/4,8-ILA 75 3,8/4,8 DLU

sibilidad para efectuar la anastomosis terminoterminal. Se presenta en cinco diámetros diferentes (fig. 8-15); está compuesto por dos anillos enfrentados con una separación de 6 mm, fabricados con ácido poliglicólico y sulfato de bario. El último material permite verificar su fragmentación mediante Rx, previa a su degradación a las 2 o 3 semanas y la posterior eliminación con las heces. Para colocar el anillo biofragmentable se necesitan los siguientes accesorios:

1 Pinza jareteadora.

1 Pinza introductora.

2 Suturas de poliglactina 910 o ácido poliglicólico 3-0.

En el colon transverso se realiza una jareta seromuscular de material absorbible 3-0 que se deja reparada. Con la pinza introductora se coloca el anillo seleccionado y, sin ajustar demasiado, se anuda la jareta (fig. 8-15). De inmediato, se toma el extremo del ileon con pinzas Allis y se reiteran las maniobras. Los dos anillos se aproximan con los dedos y girándolos en 90° se produce el cierre. Al concluir esta técnica sencilla, se controla la anastomosis y, si es necesario, se aplican puntos de Lembert.

10. *Peritonización de la brecha mesocólica*: finalizado el restablecimiento de la continuidad intestinal, se retiran los clamps intestinales y el instrumental del campo, pues ha culminado el tiempo sucio. El instrumentador debe cambiarse el camisolín (situación ideal) y los guantes, retirar la mesa y alistarse para el nuevo tiempo limpio.

El cirujano y los ayudantes con guantes y camisolines nuevos inician la reconstrucción de la brecha mesocólica con una sutura continua de material absorbible 3-0 o con puntos separados de lino 70-100 con aguja redonda 1/2 círculo mediana de 20 mm. Este cierre evita que ingrese un asa de intestino delgado y determine una hernia atascada.

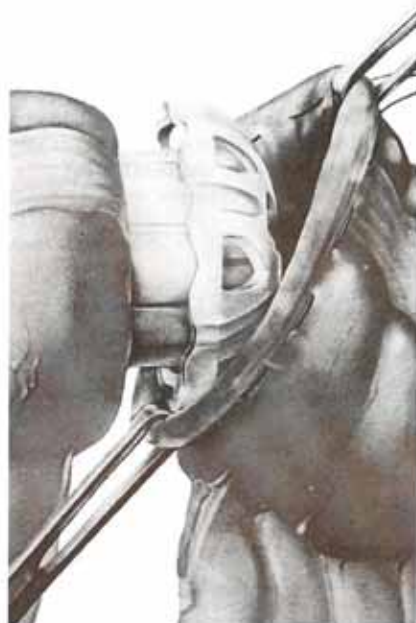

Fig. 8-15. Colocación del anillo anastomótico biofragmentable.

11. *Cierre de la pared*: en las cirugías gastrointestinales es fundamental efectuar un lavado profuso de la cavidad con solución fisiológica tibia, un control minucioso de la hemostasia y un recuento exacto de gases y compresas, antes de emprender el cierre de la laparotomía con una sutura continua de polipropileno 1. Luego se irriga el tejido celular y se afronta la piel con puntos separados de nailon monofilamento 3-0.

Algunos cirujanos dejan un tubo de látex o silicona fenestrado, exteriorizado por contraabertura y fijado a la piel con un punto de lino 40 con aguja recta lanceolada. El tubo debe conectarse a un drenaje cerrado aspirativo.

## HEMICOLECTOMÍA IZQUIERDA

La hemicolectomía izquierda radical es el tratamiento quirúrgico indicado para el cáncer de colon, ubicado entre el ángulo esplénico y la unión de los tercios medio e inferior del colon sigmoide. Puede ser una cirugía electiva o de urgencia.

La resección se extiende desde la mitad

del colon transverso hasta la unión recto-sigmoide, incluidos los ganglios linfáticos localizados en el trayecto de la vena y la arteria mesentérica inferior, que pudieran estar infiltrados (fig. 8-16). El criterio oncológico establece que para evitar recidivas es importante dejar un margen de tejido sano de no menos de 5 cm en sentido proximal y distal.

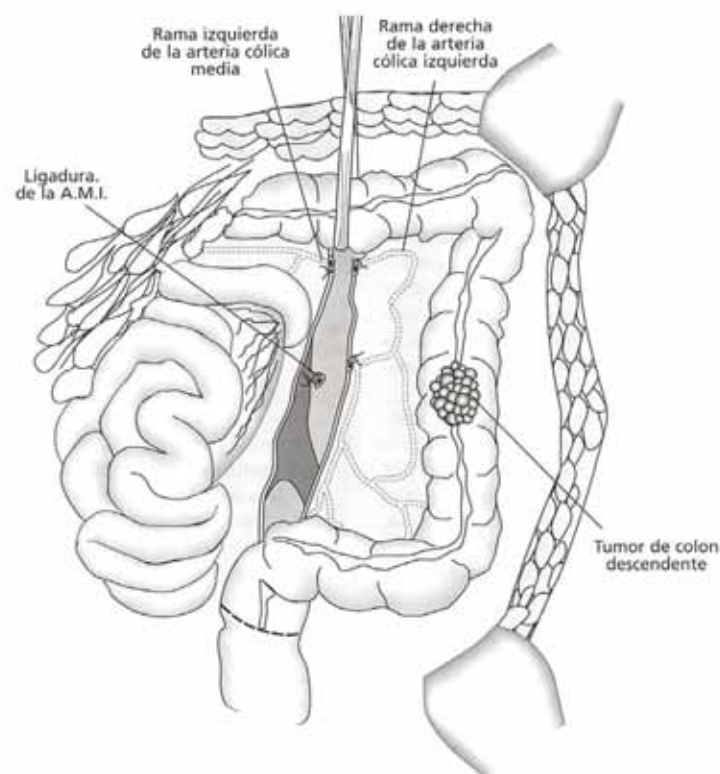


Fig. 8-16. Hemicolectomía izquierda. Mediante una lazada de goma se demarca el límite de sección proximal y con línea de puntos, el límite distal. Obsérvese la apertura del mesocolon, la ligadura de la rama izquierda de la arteria cólica media y la ligadura de la arteria mesentérica inferior en su origen aórtico.

## Instrumental y materiales

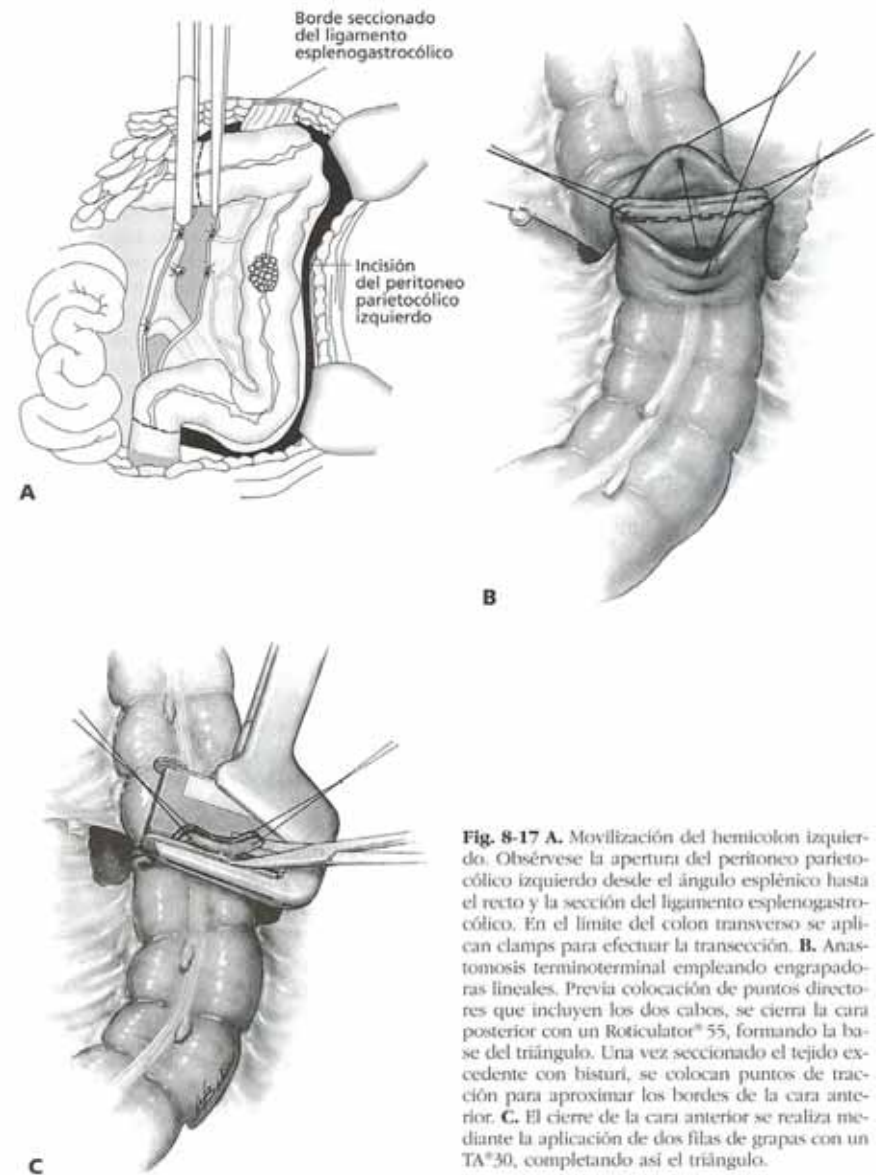
En las cirugías de colon izquierdo y de recto el instrumentador debe preparar la mesa con instrumental largo, específicamente valvas, tijeras Metzenbaum y Sims, pinzas dientecllos y disección, pasahilos de 25 y 30 cm, Bertolas y portaagujas.

## Técnica quirúrgica

- Preparación del paciente:** debido a la necesaria disección en la pelvis menor, es importante la colocación de una sonda de Foley para evacuar la vejiga y controlar la diuresis durante el acto operatorio.
- Incisión:** la vía de abordaje habitual es una incisión mediana supraumbilical, también se puede practicar una incisión paramediana izquierda o transversa.
- Exploración y preparación del campo:** una vez abierto el peritoneo, se realiza la exploración concéntrica del abdomen. Se observa la localización del tumor, su probable fijación en la pelvis, la invasión de órganos vecinos, el compromiso de los ganglios pericólicos y retroperitoneales y la eventual diseminación hepática. Luego de decidir que el caso es adecuado para efectuar una hemicolectomía izquierda, se colocan segundos campos de tela y el separador autoestático Balfour. Con compresas de gasa húmedas en solución fisiológica tibia, un campo chico y valvas de Finochietto N° 5, 6 y 17 (valva de oro) se reclinan las asas de intestino delgado, el colon y la vejiga. Algunos cirujanos desplazan la vejiga de la profundidad del campo, mediante 2 puntos laterales y 1 central aplicados desde el peritoneo reflejado a la piel. Los puntos utilizados son de lino 40 con aguja triangular  $\frac{1}{2}$  círculo fuerte de 30 mm.
- Ligadura de los vasos mesentéricos:** es el próximo paso de la cirugía (fig. 8-16). Con tijera Metzenbaum y pinza dientecllos se diseña la arteria mesentérica inferior en su origen aórtico y de inmediato

se divide utilizando pinza pasahilos de 20-25 cm y doble ligadura proximal y una distal de lino 40. Una variante técnica que asegura el muñón, es aplicar una ligadura por transfixión de lino 50 con aguja redonda  $\frac{1}{2}$  círculo mediana de 20 mm. El mismo procedimiento se reitera en la vena mesentérica inferior, a nivel del ángulo duodenoyeyunal.

- Movilización del colon y ligaduras de los vasos del mesocolon:** para llevar a cabo la movilización del hemicolon izquierdo, se incide el peritoneo parietocólico desde el ángulo esplénico hasta la pelvis y se abre la serosa peritoneal del mesocolon desde la ligadura de la vena mesentérica inferior en dirección al recto, controlando los vasos mediante ligaduras de lino 40 y sección con tijera Metzenbaum (fig. 8-17A). Durante la sección se identifica y respeta el uréter izquierdo cruzando la arteria iliaca común o primitiva. Los ganglios linfáticos ubicados en el trayecto de la cadena de los vasos mesentéricos y cólicos, infiltrados por el proceso neoplásico, se resecan junto con el colon. Mediante sección y/o ligaduras de lino 50 se separa el epiplón mayor, desde la mitad izquierda del colon transverso hasta el ángulo esplénico. En ocasiones, puede ser necesario descender el ángulo esplénico, que está fijo por la fascia de Toldt al peritoneo parietal posterior y por los ligamentos esplenocólico al bazo y frenocólico izquierdo al diafragma (fig. 8-17A). En sentido distal la disección continúa hacia el recto, el límite inferior de la resección es exactamente por arriba de la reflexión peritoneal. El colon rectosigmoide se separa del sacro y la vejiga, seccionando y ligando los vasos mesentéricos que están por detrás del colon. Si el tumor invadiera la vejiga, se deberá asociar una escisión en cuña.
- Resección de la pieza:** al completar la movilización del hemicolon izquierdo se dirige la atención al colon transverso, observándose el cambio de coloración debido a



**Fig. 8-17 A.** Movilización del hemicolon izquierdo. Obsérvese la apertura del peritoneo parietocólico izquierdo desde el ángulo esplénico hasta el recto y la sección del ligamento esplenogastrocólico. En el límite del colon transverso se aplican clamps para efectuar la transección. **B.** Anastomosis terminoterminal empleando engrapadoras lineales. Previa colocación de puntos directores que incluyen los dos cabos, se cierra la cara posterior con un Reticulator® 55, formando la base del triángulo. Una vez seccionado el tejido excedente con bisturí, se colocan puntos de tracción para aproximar los bordes de la cara anterior. **C.** El cierre de la cara anterior se realiza mediante la aplicación de dos filas de grapas con un TA®30, completando así el triángulo.

la ligadura de los vasos. Se protege el campo con compresas de gasas para evitar la contaminación bacteriana. En el límite demarcado se coloca un clamp fuerte tipo Kocher y a unos 10 cm en sentido proximal se coloca un clamp elástico Doyen recto o curvo (fig. 8-17). El segmento intestinal se transeca con tijera Sims o Metzenbaum y de inmediato se efectúa antisepsia y control de la hemostasia.

A continuación, la unión rectosigmoide rodeada con compresas de gasas, se ocluye con un clamp Satinsky distal y un clamp fuerte de Kocher proximal. Se incide con tijera Sims y después de reseca el espécimen, se realiza antisepsia en el muñón rectal.

7. *Anastomosis:* si la extirpación resultó muy amplia, el recto se puede movilizar hasta la altura de los vasos rectales medios, evitando que la anastomosis terminoterminal quede a tensión. El restablecimiento de la continuidad intestinal se puede efectuar en forma manual o con suturas mecánicas.

*Técnica convencional:* en los ángulos de los cabos abiertos se colocan puntos de reparo de lino 100 con aguja redonda  $\frac{1}{2}$  círculo delicada de 20 mm y, una vez alineadas las aperturas, se inicia la anastomosis monopiano, por la cara posterior, con puntos seromusculares de lino 100, polipropileno 2-0 o material absorbible 3-0.

*Suturas mecánicas:* son prácticas y eficaces; puede emplearse una engrapadora circular introducida por vía anal, que se acciona mediante un único disparo, o una engrapadora lineal. En el caso de optar por la última variante, se colocan dos puntos de tracción tomando los bordes de ambos extremos intestinales y una pinza Allis en el centro para facilitar la aproximación (fig. 8-17C). Con una engrapadora Roticulator®55 se confecciona la anastomosis de la cara posterior y, sin retirarla, se recorta el excedente de tejido al ras de ella. Para realizar la anastomosis de la cara anterior se aplican dos filas de grapas con un TA®30.

Al concluir la anastomosis mecánica o manual, es importante la realización de la prueba hidráulica para comprobar la hermeticidad de la línea de sutura o grapas (véase resección anterior baja). En caso de dudas por filtración es necesario efectuar una colostomía transversa en asa provisional de seguridad.

8. *Peritonización de la brecha mesocólica:* finalizado el tiempo sucio, el instrumentador debe retirar el instrumental del campo, cambiar su camisolín (situación ideal), sus guantes y acondicionar la mesa del tiempo limpio. El cirujano y los ayudantes con nuevos camisolines y guantes llevan a cabo el lavado de la cavidad con solución fisiológica tibia y un control minucioso de la hemostasia. El próximo paso consiste en efectuar el cierre de la brecha mesocólica, abierta desde la arteria cólica media a la pelvis, utilizando puntos separados de lino 70 con aguja  $\frac{1}{2}$  círculo mediana de 20 mm o sutura absorbible 2-0. Esta sutura no siempre se puede ejecutar, lo que depende de la extensión de la disección practicada.
9. *Cierre:* previa verificación de la anastomosis y el exacto recuento de gasas y compresas, se cierra la laparotomía con una sutura continua de polipropileno 1. Si es necesario, se deja un tubo de látex o silicona fenestrado, exteriorizado por contraabertura y fijado a la piel con un punto de lino 40 con aguja recta lanceolada. El instrumentador es responsable de la curación plana y de la conexión del tubo a un drenaje cerrado aspirativo.

#### RESECCIÓN SEGMENTARIA SIGMOIDEA

Es el tratamiento de elección para las diverticulitis y los pólipos benignos que asientan en el colon sigmoide.

#### Técnica quirúrgica

1. *Incisión:* habitualmente se emplea una incisión mediana supraumbilical. Otra

posibilidad es una incisión paramediana izquierda.

2. *Exploración y preparación del campo:* una vez abierta la cavidad, se realiza la exploración concéntrica del abdomen. Si se reúnen criterios para efectuar la operación, se colocan segundos campos de tela y el separador autoestático Balfour. Con compresas de gasa y de tela húmedas en solución fisiológica tibia y valvas de Doyen o Finochietto N° 5, 6 y 17 (valva de oro), se reclinan las asas de intestino delgado y el colon derecho. La vejiga se puede aislar de la profundidad del campo, mediante 2 puntos laterales y 1 central de lino 40, aplicados desde el peritoneo parietal reflejado sobre ella a la piel.
3. *Moviltización del colon:* expuesto el campo operatorio, se desplaza el colon sigmoide hacia la línea media mientras se disecciona la fascia de Toldt III con tijera Metzenbaum. Siempre se debe observar por transparencia el uréter izquierdo cruzando la arteria ilíaca primitiva.
4. *Sección y ligadura de los vasos del mesocolon:* tras liberar las inserciones posteriores, con lazadas de goma se señalan los extremos proximal y distal del segmento a reseca. Se incide la serosa del mesocolon con tijera o bisturí, se visualizan las arterias principales por transluminación y se dividen los vasos entre ligaduras de lino 40 o 50. El instrumentador entrega las ligaduras montadas en pinzas Bertolas, disminuyendo el calibre de ellas a medida que se aproxima al borde mesentérico.
5. *Resección de la pieza y anastomosis:* aislado el segmento intestinal se retiran las lazadas de reparo. A nivel del colon sigmoide se aplica un clamp fuerte tipo Kocher distal y un clamp elástico Doyen proximal. El recto se ocluye con un clamp Satinsky distal y un clamp fuerte proximal. Previa protección del campo con compresas de gasa, se efectúa la transección intestinal con tijera y se retira el espécimen.

Seguidamente, se realiza antisepsia en las aperturas, se controla la hemostasia y se colocan puntos directores de lino 100 con aguja redonda  $\frac{1}{2}$  círculo delicada de 20 mm. La anastomosis terminoterminal se efectúa en forma monopiano, con puntos separados seromusculares de lino 100 o material absorbible 3-0, o bien con una sutura continua de polipropileno 2-0 o 3-0. Quizá se prefiera la técnica en dos planos; en este caso se afronta el plano seromuscular posterior con puntos separados de lino 100, luego el plano mucocoso posterior con una sutura continua de material absorbible 3-0 y, a continuación los planos anteriores en orden inverso. Otra variante es emplear un dispositivo mecánico, lineal o circular.

6. *Cierre de la pared:* al completar la anastomosis, el instrumentador recoge el instrumental del campo, desplaza su mesa, realiza el correspondiente cambio de camisolín y guantes y acondiciona la mesa accesoría para el tiempo limpio. Los cirujanos, tras haber efectuado el cambio respectivo, llevan a cabo un profuso lavado de la cavidad con solución fisiológica tibia y el control de la hemostasia. Se puede dejar un tubo de látex o silicona aspirativo, exteriorizado por contraabertura y fijado a la piel con un punto de lino 40 con aguja recta lanceolada. La laparotomía se cierra con una sutura continua de polipropileno 1. Se efectúa curación plana.

#### RESECCIÓN ANTERIOR BAJA

Es la intervención quirúrgica indicada ante diversas patologías benignas como úlceras, hemorragias, estenosis, adenomas vellosos grandes y las neoplasias localizadas en la última porción del colon sigmoide y la porción superior del recto, por arriba de la reflexión peritoneal; cuyo límite inferior no debe exceder de 8 cm del borde anal.

La resección anterior incluye la extirpación en bloque del recto, del colon sigmoide y de una porción del colon descendente

(fig. 8-18). En su realización se deben distinguir 3 modalidades:

- Como una cirugía en 1 tiempo: resección sin colostomía.
- Como una cirugía en dos tiempos: resección con colostomía y posterior anastomosis y cierre del ostoma.
- Como una cirugía en 3 tiempos: colostomía preliminar, resección más anastomosis y ulterior cierre de la derivación externa.

Hoy en día, casi todos los casos se tratan en una sola cirugía siguiendo los pasos descritos por Dixon. Se asocia una colostomía transversa en asa, cuando no fue eficaz la preparación previa o existan dudas de la anastomosis (filtración).

Cabe mencionar la importancia que adquieren las suturas mecánicas, ellas constituyen un complemento relevante en las cirugías gastrointestinales. Debido a los excelentes resultados obtenidos, la gran mayoría de los cirujanos efectúan las anastomosis primarias bajas con engrapadoras circulares. Inclusive el límite de 8 cm se ha logrado reducir hasta los 3 cm, realizándose una anastomosis coloanal. Por esta razón, la *resección anterior baja es una intervención quirúrgica electiva*.

En caso de laparotomía urgente por un tumor obstructivo, el colon no puede tener una preparación adecuada. Se puede llevar a cabo una *anastomosis primaria previo lavado anterógrado* o una *operación de Hartmann*.

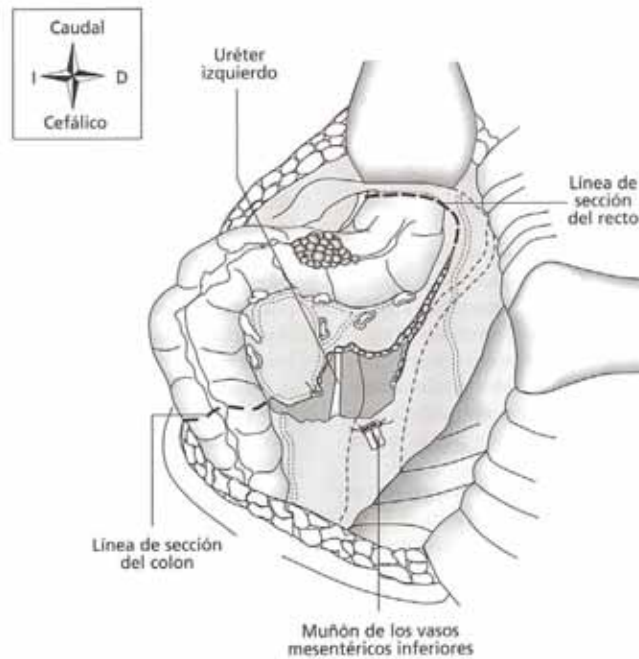


Fig. 8-18. Resección anterior baja. Obsérvese una vista desde la cavidad abdominal. Las líneas de puntos delimitan la resección intestinal. El límite distal se ubica por arriba de la reflexión peritoneal.

## Técnica quirúrgica

**Posición:** finalizada la anestesia, el paciente se ubica en posición de litotomía con los muslos en 45° o 60° sostenidos por pternas; es fundamental protegerlos con apósitos y vendas, para evitar el contacto con elementos metálicos e isquemia de los miembros inferiores. Ante el empleo de sutura mecánica, el periné debe sobresalir de la mesa operatoria. Algunos cirujanos elevan la región sacra con un rodillo pequeño, logrando una mejor exposición. La mesa de operaciones se inclina unos 20° en Trendelenburg.

**Preparación del campo operatorio:** el paciente debe estar rasurado. Se realiza el lavado previo del abdomen y se coloca una sonda de Foley para evacuar la vejiga y controlar la diuresis durante la cirugía, debido a la necesaria disección en la pelvis menor.

**Antisepsia:** el embrocado con yodopovidona solución se extiende desde la línea bimamilar hasta el pubis y de la línea axilar posterior de un lado a la línea axilar posterior del lado opuesto. Con un segundo hisopo se completa la antisepsia de los muslos, los genitales y el periné.

**Colocación de los campos:** se utilizan campos grandes. Uno se despliega debajo del sacro; dos cubren cada miembro inferior y se sostienen con pinzas Doyen de 2° campo; otros dos se colocan sobre cada flanco y por último uno cefálico. Momentáneamente la zona perineal permanece aislada con un campo chico, hasta el tiempo de sutura mecánica.

**Ubicación del equipo quirúrgico:** el anestesta dispone de la cabecera del paciente. El cirujano y el instrumentador se sitúan del lado izquierdo. El primer ayudante frente al cirujano y el segundo ayudante entre las piernas del enfermo.

## Desarrollo

1. **Inciisión:** la vía de acceso habitual es una incisión mediana supraumbilical.

2. **Exploración y preparación del campo:** al culminar la laparotomía se realiza la exploración concéntrica del abdomen y luego de considerar viable el procedimiento, se colocan segundos campos de tela y el separador autoestático Balfour.

Con compresas de gasa y un campo chico humedecidos en solución fisiológica tibia y valvas de Finochietto N° 5, 6 y 17 (valva de oro) se reclinan las asas de intestino delgado, el colon derecho y la vejiga. Algunos cirujanos desplazan este órgano de la profundidad, mediante 3 puntos de lino 40 con aguja triangular 1/2 círculo de 30 mm, pasados desde el peritoneo parietal reflejado sobre la vejiga a la piel.

3. **Movilización del colon:** con pinza diente-cillos y tijera Metzenbaum larga y se secciona el peritoneo parietocólico izquierdo desde la unión descendosigmoide hasta el fondo del saco anterior, observando por transparencia el uréter izquierdo y los vasos espermáticos u ováricos que se deben respetar (fig. 8-18).

Por el lado derecho, se incide el mesocolon desde el origen de la arteria mesentérica inferior hacia el pubis, se identifican los vasos rectales superiores, el uréter y los vasos ováricos o espermáticos derechos. Ambas aperturas se deben reunir por delante del recto.

4. **Ligadura de los vasos mesentéricos inferiores:** la arteria mesentérica inferior se disecciona en las proximidades de su origen aórtico y se liga por debajo de la arteria cólica izquierda (superior) que asegura la irrigación del colon descendente. En esta maniobra se utilizan pinza diente-cillos, pasahilos de 25 o 30, cm según la profundidad del campo, y doble ligadura proximal y una distal de lino 40 o 30 (fig. 8-18). Se respeta la vena cólica izquierda superior y se liga el resto de los afluentes de la vena mesentérica inferior.

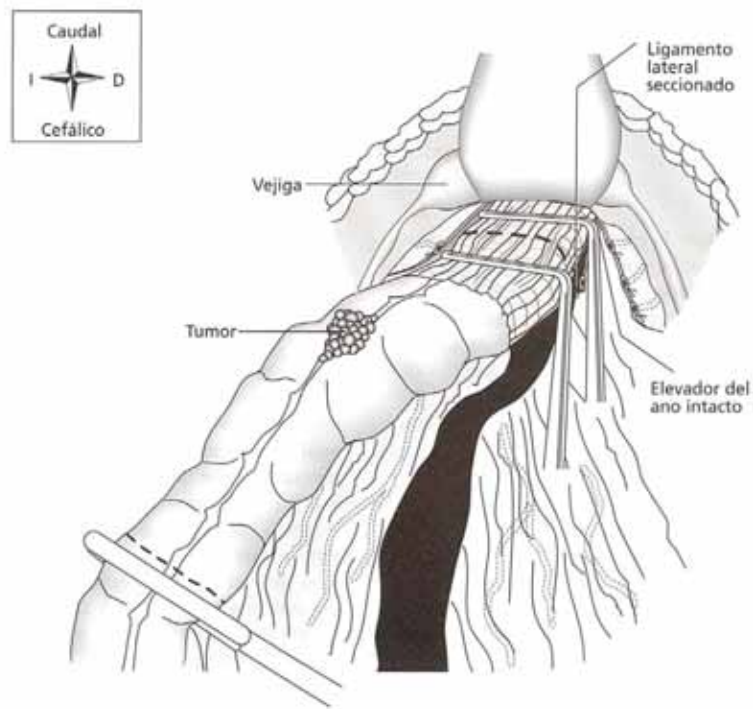
Si la resección anterior responde a una patología neoplásica, los ganglios linfáticos situados a lo largo de la cadena mesentérica se resecan junto con la pieza.

5. **Disección del recto:** mediante divulsión roma se separa el recto de la cara anterior de la vejiga en el hombre y del cuello uterino y la vagina en la mujer. La cara posterior se aísla del sacro (fig. 8-19). Una vez liberado por delante y por detrás, el recto permanece fijo a los ligamentos laterales que contienen ramas de las arterias rectales medias (hemorroidales medias), las cuales se ligan con lino 40 y pinza pasahilos de 30 cm. Se prosigue en sentido caudal y con maniobras digitales se llega a los músculos elevadores del ano. En presencia de patología maligna, se recomienda dejar 4 cm de margen sano por encima de la li-

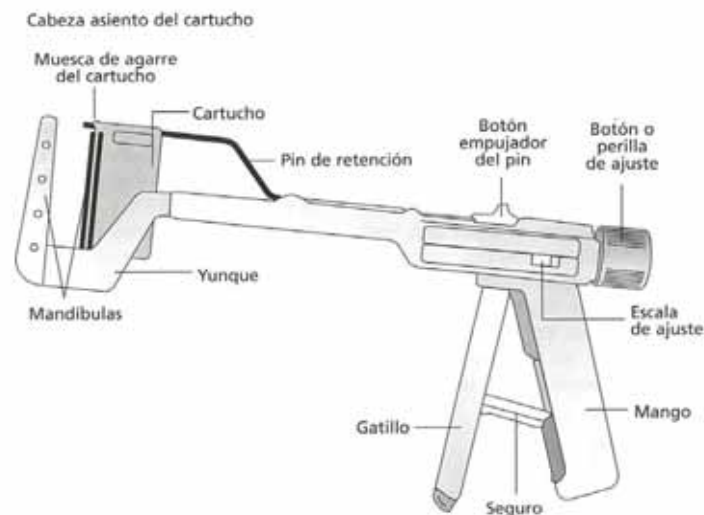
nea pectínea para mantener el control esfinteriano.

6. **Sección del segmento intestinal:** al completar la disección, se ocluye el extremo proximal (colon descendente) con un clamp elástico Doyen recto o curvo y otro fuerte tipo Kocher y el extremo distal (recto) con dos clamps Satinsky (fig. 8-19).

Después de tomar los recaudos pertinentes para el tiempo sucio, el segmento intestinal se transeca con tijera Sims o Metzbaum. Una variante técnica es efectuar el cierre rectal con un TA<sup>®</sup>60 o Rotoculator<sup>®</sup>55 y la sección y el cierre proximal con un GIA<sup>®</sup>60 (fig. 8-20).



**Fig. 8-19.** Movilización del recto. Se ha realizado la disección anterior que lo separa de la vejiga, la disección posterior que lo aísla del sacro y la sección de los ligamentos laterales. La oclusión rectal se efectúa con dos clamps Satinsky; en el colon descendente se colocan un clamp tipo Kocher y un clamp Doyen.



**Fig. 8-20.** Descripción de una engrapadora lineal.

Tras retirar la pieza, se efectúa antisepsia en los cabos con hisopos embebidos en yodopovidona solución, se controla la irrigación sanguínea y se reparan los ángulos del colon y recto con puntos de lino 100 con aguja redonda  $1/2$  círculo delicada de 20 mm.

7. **Anastomosis:** el restablecimiento del tránsito intestinal consiste en una anastomosis terminoterminal que se puede realizar en forma manual. No obstante, las suturas mecánicas desplazan día a día la técnica tradicional; habitualmente se emplea una engrapadora circular (cuadro 8-9 y fig. 8-21). El instrumentador en su mesa debe disponer de los siguientes elementos:

- 2 Suturas de polipropileno 2-0.
- 1 Aguja recta.
- 1 Pinza jareteadora.
- 1 Pote con vaselina líquida.
- 3 Calibradores (cuadro 8-8).

Vaselina sólida.

1 Sonda de Foley N° 20.

1 Jeringa de 20 mL.

1 Engrapadora EEA<sup>®</sup> o PCEEA<sup>®</sup>.

Según la profundidad y comodidad del campo operatorio (pelvis estrecha), la jareta rectal se confecciona en forma manual (solenoide) con polipropileno 2-0 montado en un portaagujas de 30 cm (fig. 8-22), o bien con pinza jareteadora. En el extremo proximal correspondiente al colon descendente, resulta eficaz la aplicación de esta pinza especialmente diseñada con dos conductos. A través de uno de ellos se pasa la sutura enhebrada en una aguja recta y se retorna por el otro (fig. 8-23).

El paso siguiente consiste en determinar el tamaño de la engrapadora adecuada, mediante la utilización de calibradores embebidos en vaselina líquida. Se comienza con el de menor diámetro y ejecutando movi-

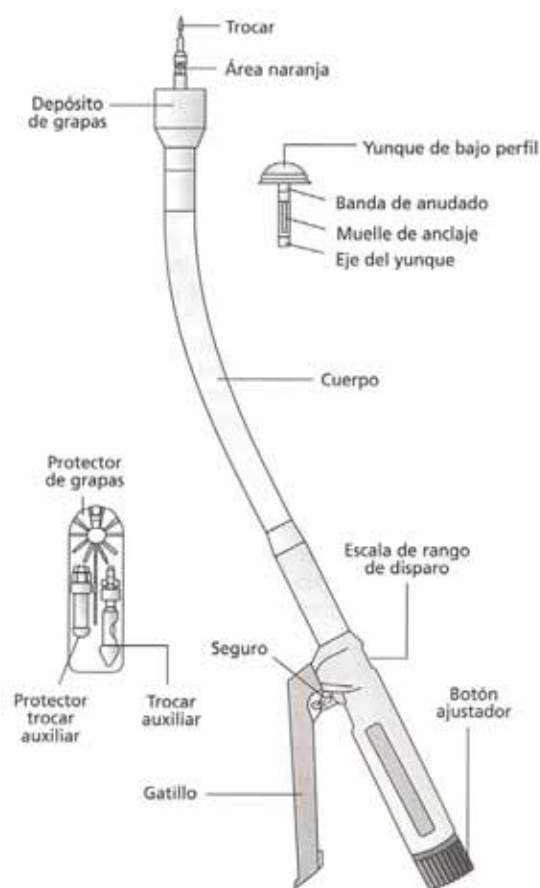


Fig. 8-21. Descripción de una engrapadora circular.

mientos circulares suaves se introduce dentro de los cabos abiertos. Si el diámetro del colon o del recto es muy reducido se puede iniciar la dilatación con una sonda de Foley Nº 20.

Establecido el número del dispositivo mecánico, el instrumentador lo recibe en su mesa, verifica si el seguro está correctamente colocado y lo entrega embebido en vaselina líquida.

El cirujano perineal después de retirar el campo chico, efectúa una dilatación anal con vaselina sólida e ingresa el EEA® avanzando lentamente con movimientos circulares; al llegar al muñón rectal separa el yunque. El cirujano abdominal ciñe la jareta rectal sobre el eje (fig. 8-23), con pinzas Allis aproxima el colon sigmoide sobre el yunque y ajusta la jareta (fig. 8-24). Tras cerrar la engrapadora, en un

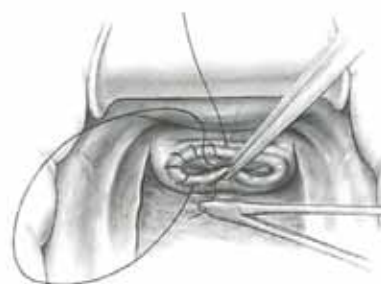


Fig. 8-22. Anastomosis terminoterminal empleando una engrapadora circular. Confección de la jareta rectal con polipropileno 2-0. En caso de pelvis estrecha se realiza una jareta solenoide manual.

solo disparo realiza la anastomosis y sección de los bordes de los tejidos invaginados (fig. 8-25). Nuevamente con gestos

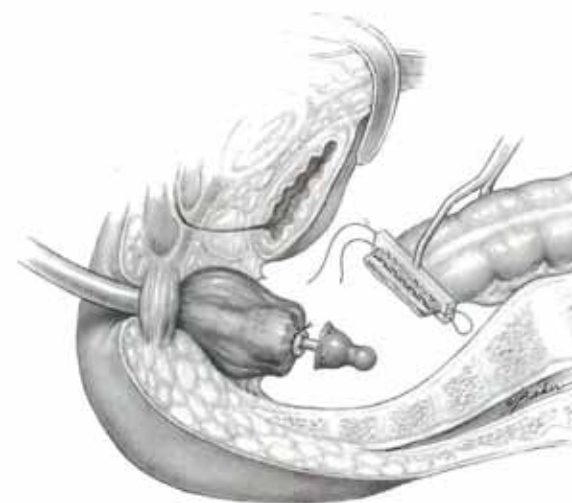


Fig. 8-23. El EEA® se ingresa por vía anal. Una vez separadas sus ramas se ajusta la jareta rectal sobre el eje. En el colon sigmoide se aplica la pinza jareteadora y se confecciona la respectiva jareta. Obsérvese en este caso, el cierre previo con grapas.

circulares suaves retira el EEA® y abre para evaluar si los dos anillos resultaron completos. Estos aros se envían a anatomía patológica junto con la pieza.

Es fundamental llevar a cabo la *prueba hidráulica*, que verifica el cierre hermético de las grapas. Una posibilidad consiste en introducir una sonda de Foley Nº 20 por vía anal, que al insuflar su balón obtura el canal anal. A esta se le conecta una guía de suero con un lavado, que contiene 300 mL de solución fisiológica y 200 mL de yodopovidona solución, preparado por el instrumentador circulante. Previa colocación de gasas chicas limpias que rodean la anastomosis y la oclusión proximal del colon con un clamp Doyen o Satinsky, se abre el lavado dándole suficiente presión para que ingrese una óptima cantidad de líquido que permite verificar la línea de grapas. Si existe alguna filtración, se aplican puntos separados de lino 100

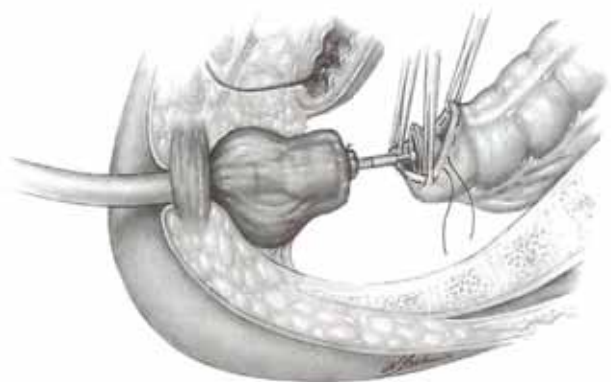


Fig. 8-24. Con la ayuda de pinzas Allis se facilita la colocación del yunque dentro del colon sigmoide para cerrar la jareta.

con aguja delicada o de material absorbible 3-0.

Otra variante sencilla es efectuar la prueba hidráulica con una jeringa de Bonneau, también ingresada por vía anal.

8. *Peritonización y cierre de la pared:* restablecida la continuidad intestinal, el instrumental recoge el instrumental del campo, desplaza su mesa, se cambia el camisolín (condición ideal) y los guantes y dispone la mesa accesoria para el segundo tiempo limpio.

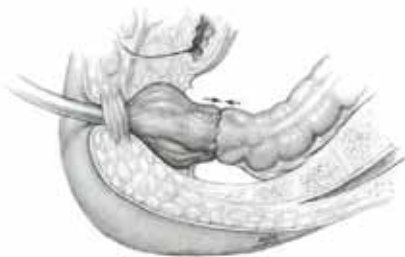

Fig. 8-25. Anastomosis terminoterminal finalizada.

El cirujano y los ayudantes después de su correspondiente cambio de camisolín y guantes, colocan nuevos campos estériles. Se irriga la cavidad con solución fisiológica tibia y se hace un minucioso control de la hemostasia. Una vez confirmado el exacto recuento de gases y compresas, si es posible, se afronta el peritoneo pelviano con puntos separados de lino 70 con aguja redonda mediana o sutura absorbible 2-0. La laparotomía se cierra con sutura continua de polipropileno 1, en general, sin dejar drenaje. Previo lavado del tejido celular subcutáneo, se aproxima la piel con nailon monofilamento 3-0.

### OPERACIÓN DE HARTMANN

La operación de Hartmann es el tratamiento quirúrgico indicado para aquellas neoplasias que asientan entre la última porción del colon sigmoide y la porción alta del recto, por encima de la reflexión peritoneal. El límite inferior debe estar a no más de 8 cm del borde anal.

Se practica en general durante la urgencia; pertenece al grupo de cirugía en dos tiempos, puesto que al estar ocluido el intestino, la falta de limpieza del mismo no hace recomendable una anastomosis primaria. El primer tiempo implica una resección en bloque del recto y el colon sigmoide, cierre del muñón rectal y colostomía descendente plana. En un segundo tiempo, a los 45 o 60 días, cuando es posible la preparación del intestino, se realiza una anastomosis terminoterminal y el cierre de la derivación externa.

### Primer tiempo – Operación de Hartmann

#### Técnica quirúrgica

1. *Posición del paciente:* se ubica en posición en decúbito dorsal.
2. *Inciisión:* se emplea una incisión mediana supraumbilical hasta el pubis.
3. *Exploración, preparación del campo e inicio de la cirugía:* abierto el peritoneo se examina minuciosamente el abdomen, se

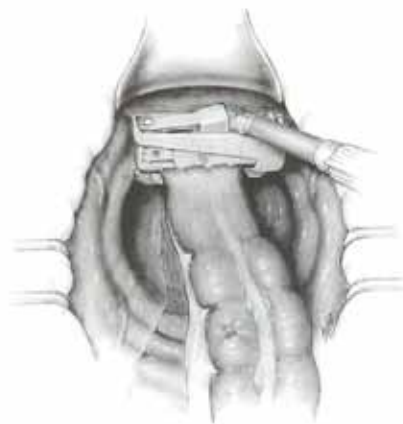

Fig. 8-26. Operación de Hartmann. Cierre del extremo rectal con una engrapadora lineal Rotoculador® 55.

visualiza la ubicación del tumor, su probable fijación a estructuras vecinas y la posible existencia de metástasis hepáticas e infiltración de los ganglios mesentéricos y retroperitoneales.

Al considerar factible la operación de Hartmann se prepara el campo operatorio. Esta técnica sigue los pasos de la resección anterior baja, incluida la extirpación del segmento colorrectal.

4. *Cierre del muñón rectal:* después de resecar el espécimen y efectuar antisepsia en el recto con hisopos embebidos en yodopovidona solución, se cierra el muñón con una sutura continua de material absorbible 2-0 o 3-0, se toma primero el plano mucoso y se retoma por el plano seromuscular. Para mayor hermeticidad, se refuerza con una jareta invaginante de lino 70 con aguja redonda  $\frac{1}{2}$  círculo delicada de 20 mm. Otra opción rápida y segura es obliterar el recto con una engrapadora Rotoculador® 55 (fig. 8-26). Para facilitar las maniobras de disección en la segunda operación, se puede fijar el muñón rectal al promontorio con 2 puntos de lino 70.
5. *Colostomía sigmoidea:* el abocamiento del cabo proximal al exterior se realiza a través de una incisión circular, en sacabocados (fig. 8-27). Tras incidir la piel, se secciona el tejido celular subcutáneo, los planos aponeuróticos, musculares y el peritoneo, expuestos por el segundo ayudante con separadores Farabeuf angostos y anchos; por la herida, se introduce una pinza Foerster y se exterioriza el asa intestinal.

La colostomía no debe quedar a tensión, el extremo debe exceder 15 mm el borde cutáneo. Además, es conveniente fijar el asa al peritoneo parietal, puesto que en el posoperatorio el ostoma puede edematizarse o retraerse.

Verificada la irrigación sanguínea, técnicamente corresponde llevar a cabo la fijación del ostoma a la piel después de haber cerrado la pared, aunque muchos cirujanos lo efectúan antes. Para ello, se co-



locan 4 puntos cardinales de material absorbible 3-0 que se dejan reparados, mientras se continúa con la aplicación de puntos intermedios hasta completar la corona de puntos. Luego se realiza antisepsia y se asegura la hemostasia del ostoma; éste se cubre con una compresa de gasa y un campo chico.

6. **Cierre:** el instrumentador retira la mesa, se cambia el camisolín y los guantes y acondiciona la mesa para el nuevo tiempo limpio.

Antes del cierre, en las cirugías gastrointestinales se recomienda lavar la cavidad abdominal con solución fisiológica tibia y controlar minuciosamente la hemostasia evitando el uso de drenaje. Tras corroborar el recuento de gases y compresas, se cierra la laparotomía con una sutura continua monopiano de polipropileno 1. Se irriga el tejido celular subcutáneo, que en general no se afronta, y se sutura la piel con puntos separados de nailon monofilamento 3-0.

El instrumentador efectúa la curación plana de la herida. En el ostoma puede colocar una bolsa de colostomía o 1 gasa vaselinada que se retira a las 48 horas, reemplazándose por una bolsa.

## Segundo tiempo – Restablecimiento de la continuidad intestinal

### Técnica quirúrgica

1. **Posición del paciente:** se ubica en posición de litotomía.
2. **Incisión:** el primer paso consiste en la liberación de la ostomía, para lo cual se realiza una incisión elíptica de piel. Al aislar los bordes, se recomienda el cierre temporario del asa con una sutura continua de material absorbible 3-0, evitando la contaminación del campo. El ostoma se toma con dos pinzas Allis y elevándolo hacia el cenit, se continúa la disección de los planos aponeuróticos y musculares.
3. **Laparotomía:** según el caso, antes de abrir el peritoneo el cirujano puede efec-

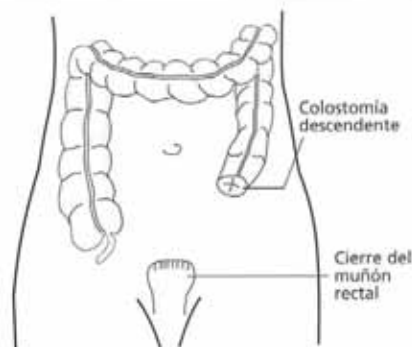


Fig. 8-27. Obsérvese en el esquema los tiempos principales de la operación de Hartmann.

tuar la laparotomía a través de una incisión mediana supraumbilical. Una vez delimitado el campo operatorio, desde el interior de la cavidad completa la separación de la colostomía terminal.

4. **Liberación del muñón rectal:** dirigida la atención a la pelvis menor, con pinza diente y tijera Metzenbaum larga, se lisan las adherencias y se disecciona el muñón rectal. Debido a la cirugía previa, seguramente se necesita movilizar el colon izquierdo y descender el ángulo esplénico si no fue desplazado antes, con cuidado de no lesionar el bazo.

5. **Anastomosis:** lograda la aproximación adecuada de los extremos, se inicia la anastomosis terminoterminal empleando suturas mecánicas circulares rectas o curvas. El instrumentador debe disponer de los siguientes elementos:

- 2 Suturas de polipropileno 2-0.
- 1 Aguja recta.
- 1 Pinza jareteadora.
- 1 Pote con vaselina líquida.
- 3 Calibradores (cuadro 8-8).
- Vaselina sólida.
- 1 Sonda de Foley Nº 20.
- 1 Jeringa de 20 mL.
- 1 Engrapadora EEA® o PCEEA® (cuadro 8-8).

Se protege el campo operatorio con compresas de gasa y se prepara el extremo distal del colon, cerrado temporariamente o no. Se coloca la pinza jareteadora, se secciona el margen redundante a ras de ella y se realiza una jareta con polipropileno 2-0 enhebrado en una aguja recta, que se deja reparada con una pinza Allis y una Halsted (fig. 8-28). Después de retirar la pinza jareteadora, con dos Allis se abren las paredes del colon para comenzar la dilatación del cabo. Se introduce el calibre pequeño embebido en vaselina líquida con suavidad y movimientos de rotación y se intercambia con los siguientes hasta determinar el número del EEA® apropiado.

El instrumentador al recibir el dispositivo debe acondicionarlo correctamente, o sea, controla el seguro, retira el yunque, aplica un pequeño protector (fig. 8-21) y lo entrega al cirujano encargado del disparo. Éste, previa dilatación anal con va-

selina sólida, ingresa la engrapadora con especial cuidado, pues no lleva el yunque colocado (fig. 8-28). Simultáneamente el cirujano abdominal observa su llegada al muñón rectal. Incide la pared con el bisturí de modo que sólo se exteriorice el eje (fig. 8-28), alrededor del cual se puede confeccionar o no una jareta manual de polipropileno 2-0, que se ciñe a su alrededor. Alistado el muñón rectal, se aplica el yunque, se aproxima el extremo del colon con pinzas Allis y se ajusta la jareta. De inmediato se cierra el EEA® y se efectúa el disparo de grapas (fig. 8-29). Tras retirar el dispositivo con movimientos circulares, es fundamental comprobar el cierre eficaz de la anastomosis. En primer término se verifica el estado de los anillos, deben estar completos y, a continuación, se realiza la prueba hidrúlica. Para ello el instrumentador circulante tiene preparado un lavado con 300 mL de solución fisiológica y 200 mL de yodopo-

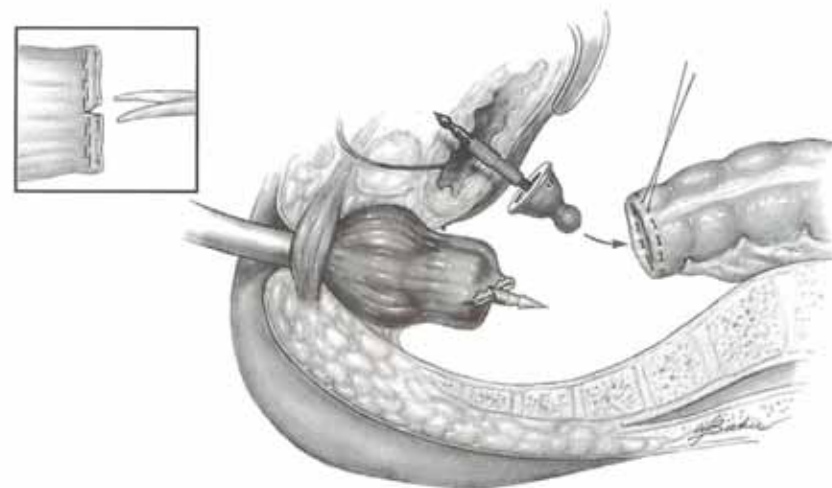


Fig. 8-28. A nivel del colon se realiza la jareta utilizando la pinza jareteadora y por vía anal se ingresa el EEA® sin el yunque. Obsérvese en el recuadro la mínima incisión rectal.

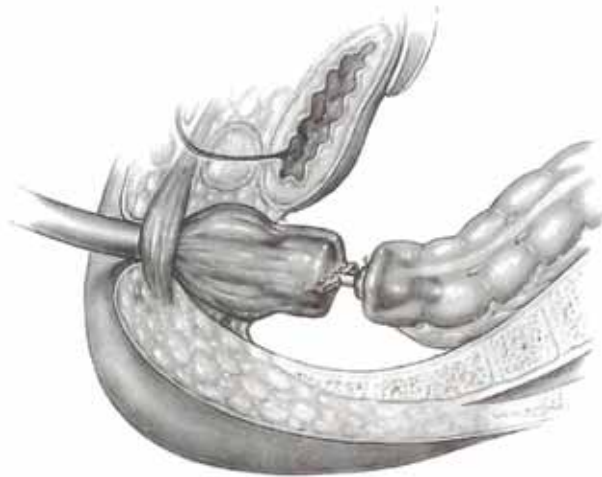


Fig. 8-29. Una vez colocado el yunque, ceñida la jareta y anexado el eje se procede a cerrar el EEA\* para efectuar el disparo de grapas.

vidona solución. El cirujano perineal introduce una sonda de Foley Nº 20 a través del ano, insufla el balón obliterando el canal anal y conecta la guía de suero. Después de rodear la anastomosis con dos gasas chicas limpias y colocar un clamp por arriba, se abre el lavado observando atentamente si hay alguna filtración, en cuyo caso se aplican puntos separados de lino 100 o material absorbible 3-0.

6. **Cierre:** al finalizar el procedimiento, el equipo quirúrgico se cambia los camisolines y guantes y con la mesa accesoria inicia el segundo tiempo limpio. Se lava la cavidad abdominal con solución fisiológica tibia y si es posible se cierra la brecha pelviana con puntos separados de lino 70 con aguja redonda  $\frac{1}{2}$  círculo mediana de 25 mm o sutura absorbible 2-0. Previo control de la hemostasia y recuento de gasas y compresas se comienza la síntesis parietal. Se recomienda cerrar en primer término la apertura donde estuvo

la colostomía, en dos planos con polipropileno 0. El tejido celular subcutáneo se debe irrigar en abundancia; no es conveniente cerrarlo. La piel se afronta con 3 o 4 puntos separados de nailon monofilamento 3-0.

Luego se cierra la laparotomía con una sutura continua monopiano de polipropileno 1, se lava la herida y tras asegurar la hemostasia se sutura el plano cutáneo. El instrumentador realiza la curación plana.

#### COLECTOMÍA TOTAL CON ANASTOMOSIS ILEORRECTAL

La colectomía total con anastomosis ileorrectal es uno de los tratamientos quirúrgicos apropiados en casos de patologías como colitis ulcerosa, enfermedad de Crohn, linfoma de colon, diverticulitis extensa, poliposis múltiple, tumor sincrónico, megacolon, neoplasias que asientan entre la mitad del colon transverso y el colon descendente, etcétera.

Esta operación puede realizarse:

- En un tiempo: si el paciente está en óptimas condiciones, con ausencia total de infección y buen estado nutricional.
- En dos tiempos: cuando las razones mencionadas no son favorables, se efectúa una colectomía total con anastomosis ileorrectal y una ileostomía protectora en asa. De no haber complicaciones, el cierre de la derivación externa se practica a los 3 meses.

#### Técnica quirúrgica

1. **Posición del paciente:** se ubica en posición de litotomía.
2. **Incisión:** la vía de abordaje utilizada frecuentemente es una incisión mediana supraumbilical.
3. **Exploración y preparación del campo:** al ingresar en la cavidad abdominal, el cirujano examina minuciosamente el abdomen y tras comprobar que es viable llevar a cabo la resección programada, coloca segundos campos de tela y el separador autoestático Balfour. Las asas intestinales se desplazan con compresas de tela y de gasa húmedas en solución fisiológica tibia y valvas de Doyen y Finochietto Nº 5, 6 y 17 (valva de oro).
4. **Moviltización del colon:** la cirugía comienza con la movilización del colon derecho. Con pinza diente y tijera Metzenbaum se secciona el peritoneo parietocólico derecho desde la base del ciego hasta el ángulo hepático, lo que permite reclinar el colon derecho hacia la línea media. El ángulo hepático se desciende por disección cortante y/o ligaduras de lino 40. Manteniendo traccionado el colon transverso hacia abajo y el estómago hacia arriba, con disección roma y/o cortante se separa el ligamento gastrocólico, cerca del borde cólico, hasta alcanzar el ángulo esplénico. El estómago y el epiplón mayor preservado se separan hacia arriba y quedan expuestas la segunda y tercera porción del duodeno.

Luego, con cuidado de no desgarrar el bazo, se desciende el ángulo esplénico. Los ligamentos esplenocólico y frenocólico izquierdo y el peritoneo parietal posterior se liberan mediante sección y/o ligaduras de lino 40.

Para completar la movilización por el lado izquierdo, se lleva el colon descendente y sigmoide hacia la línea media y se incide el peritoneo parietocólico con tijera Metzenbaum observando siempre el uréter.

5. **Ligadura de los vasos:** en el caso de una patología benigna los pedículos vasculares se ligan cerca del intestino. En el caso de un carcinoma se dividen en su origen, controlando así los vasos linfáticos y sanguíneos. Abierta la serosa del mesocolon se identifican los vasos. Se ligan las arterias con doble ligadura proximal y una distal de lino 40 o 30: ileocólica, cólica derecha (superior), cólica media, mesentérica inferior (en su origen o sus ramas separadas) y sus respectivas venas. En forma sucesiva se prosigue con la división del meso empleando una ligadura proximal y otra distal de lino 40; al llegar al borde mesentérico se disminuye el calibre de las mismas.
6. **Sección del ileon y del colon:** se toman los recaudos necesarios para evitar la contaminación del campo, en el ileon se aplica un clamp fuerte aproximadamente a 1 cm de la válvula ileocecal (zona de mayor calibre) y un clamp elástico Doyen a 10 cm en sentido proximal. El asa se transeca con tijera o electrocauterio y en el extremo abierto se realiza antisepsia. El recto se ocluye con dos clamps Sattinsky a nivel del promontorio sacro, se incide con tijera Sims y tras retirar la pieza se efectúa antisepsia.
7. **Anastomosis:** en los ángulos de ambas aperturas se colocan puntos de lino 100 con aguja redonda  $\frac{1}{2}$  círculo delicada de 20 mm o de material absorbible 3-0, que se dejan reparados con pinzas hemostáticas.

Tras alinear los cabos, se confecciona la anastomosis ileorrectal terminoterminal, con la técnica convencional, en uno o en dos planos, o una engrapadora circular recta o curva a pesar del estrecho calibre que por lo general presenta el ileon (fig. 8-30).

8. *Ileostomía en asa*: la colectomía total se acompaña de una ileostomía en asa para proteger la anastomosis (fig. 8-30). Tomada la piel con una pinza Kocher, se escinde un pequeño ojal de 3,5 cm en la fosa iliaca derecha. Luego, se secciona el tejido celular subcutáneo y la vaina anterior

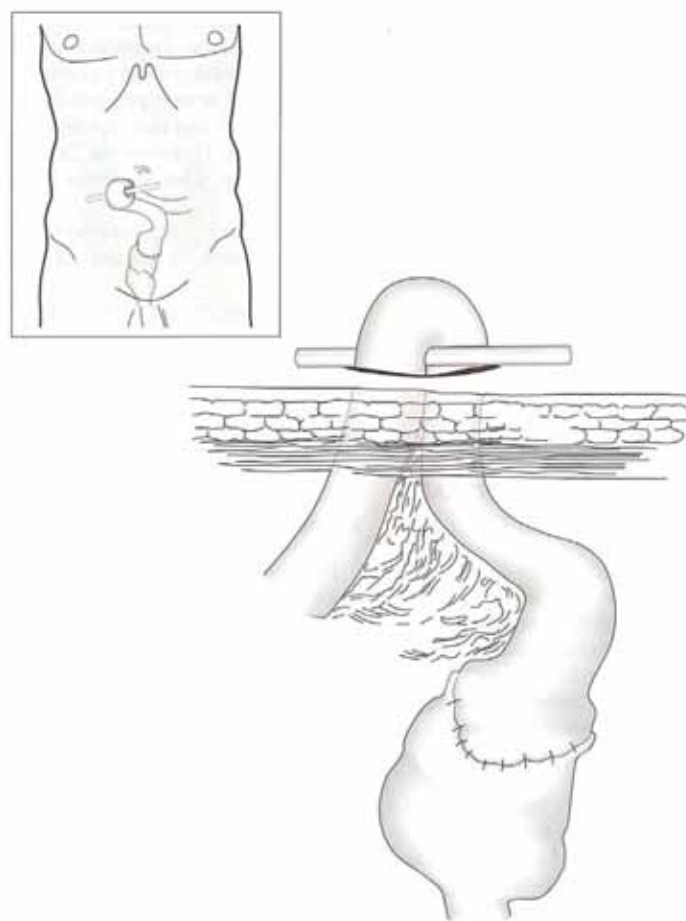


Fig. 8-30. Anastomosis ileorrectal y confección de una ileostomía en asa de protección.

del recto, se divulsiona el músculo recto y se secciona la aponeurosis posterior y el peritoneo. Se exterioriza el asa ileal ubicado a 15 cm de la anastomosis con una pinza Foerster. A través del mesenterio liberado se pasa una varilla de vidrio o un catéter de silicona, que se utiliza como elemento de sostén. El asa se deja cubierta momentáneamente con una compresa de gasa y un campo chico.

9. *Cierre de la cavidad*: dispuesta la mesa accesoria se inicia el tiempo limpio. La cavidad se irriga con solución fisiológica tibía y se controla la hemostasia minuciosamente. Previo recuento de gasas y compresas, se cierra la laparotomía con una sutura continua de polipropileno 1.
10. *Apertura de la ileostomía*: una vez concluido el cierre parietal se realiza una pequeña enterotomía y se fija el asa a la piel mediante una corona de puntos separados de material absorbible 3-0. El instrumentador, responsable de la curación plana, aplica una bolsa de ileostomía. La varilla de sostén queda colocada durante 7 días.

#### RESECCIÓN ABDOMINOPERINEAL - OPERACIÓN DE MILES

Es una cirugía radical indicada en caso de cáncer de recto ubicado a unos 7,5 cm del ano, o sea por debajo de la reflexión peritoneal. Hoy en día con el advenimiento de las suturas mecánicas, este umbral de 7,5 cm se ha logrado reducir de forma tal, que es posible intentar resecciones y anastomosis colónicas en tumores situados a 2,5 o 3 cm del margen anal.

La clásica operación de Miles responde a las cirugías en un tiempo aunque se realice una colostomía definitiva. La extirpación amplia incluye parte del colon sigmoide, el recto, el mesocolon pelviano, el peritoneo que cubre el piso pelviano, la mayor parte de los músculos elevadores del ano, el esfínter externo del ano, una extensa zona de la grasa isquirrectal y la piel del periné (fig. 8-31).

#### Instrumental y materiales

Trabajan dos equipos quirúrgicos, uno en el tiempo abdominal y otro en el tiempo perineal; por lo tanto, son necesarias dos mesas principales con sus correspondientes instrumentadores y la mesa accesoria para el cierre.

Para el tiempo abdominal se prepara la mesa habitual para las resecciones izquierdas, es fundamental contar con instrumental largo: tijeras, pinzas diente-cillos y disección, pasahilos, Bertolas, valvas y portaagujas.

La mesa del tiempo perineal es más sencilla, se prepara con una caja de cirugía base (véase cap. 1), valvas de Doyen corta, mediana y larga y los siguientes materiales:

- Aguja triangular  $\frac{1}{2}$  círculo fuerte de 30 mm.
- Agujas redondas  $\frac{1}{2}$  círculo medianas de 25 mm.
- Electrocauterio.
- Lino 40 y 70.
- 2 Tubos de látex o silicona.
- Poligactina 910, ácido poliglicólico o polipropileno 0.
- Nailon monofilamento 2-0 con aguja  $\frac{1}{3}$  de círculo triangular.

#### Técnica quirúrgica

**Posición del paciente:** el enfermo se ubica en posición de litomía con los muslos en  $45^\circ$  o  $60^\circ$  sostenidos por pierneras; protegidos correctamente con apósitos y vendas para no ocasionar isquemia de los miembros inferiores. El periné debe sobrepasar los límites de la mesa de operaciones. Además, para obtener exposición del campo operatorio, la camilla se inclina en Trendelenburg a  $20^\circ$ .

**Preparación del campo operatorio:** el paciente debe estar rasurado. Se realiza el lavado previo del abdomen con yodopovidona jabonosa y se seca con compresas estériles. Se debe colocar siempre una sonda de Foley para evacuar la vejiga debido a la necesaria disección en la pelvis menor y controlar la diuresis durante la cirugía.

**Antisépsia:** el embrocado con yodopovidona solución se extiende desde la línea bimamilar hasta el pubis y de la línea axilar posterior de un lado a la línea axilar posterior del lado opuesto. Con un segundo hisopo se efectúa antisepsia en los muslos, genitales y el periné.

**Colocación de los campos:** se utilizan campos grandes. Uno desplegado debajo del sacro, dos sobre cada miembro inferior sostenidos con pinzas Doyen de 2º campo, otros dos sobre cada flanco y, por último, uno cefálico.

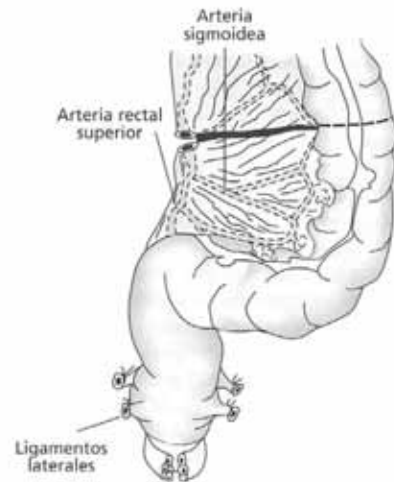
**Ubicación del equipo quirúrgico:** el anestesiista se ubica en la cabecera del paciente. El cirujano y el instrumentador del tiempo abdominal del lado izquierdo. El primer ayudante al frente del cirujano y el segundo ayudante en principio entre las piernas del paciente.

Durante el tiempo perineal el cirujano trabaja sentado en un pequeño taburete, el ayudante se sitúa del lado izquierdo y el instrumentador a la derecha.

### Tiempo abdominal

- 1. Incisión:** la vía de acceso empleada con frecuencia es una incisión mediana suprainfraumbilical, extendida hasta la sínfisis del pubis. Otra variante es una incisión paramediana suprainfraumbilical izquierda.
- 2. Exploración y preparación del campo:** abierto el peritoneo, se lleva a cabo la exploración concéntrica abdominal y pelviana. Si es posible se examina la situación de la lesión primaria. Se observa si se hallan infiltrados los ganglios linfáticos a lo largo de los vasos mesentéricos inferior. Se palpa el hígado en busca de metástasis, luego se constata si existe infiltración tumoral en el epiploon mayor, se examina el colon, el estómago y el duodeno. Por último, se palpa el páncreas y el fondo de saco.

Al culminar la evaluación si no existieran criterios de irresecabilidad, se colocan segundos campos de tela y el separador au-



**Fig. 8-31.** Resección abdominoperineal. En el esquema se observa el límite de resección proximal, la apertura del mesosigmoide previa ligadura de la arteria rectal superior y los vasos sigmoideos y la sección de los ligamentos laterales.

toestático Balfour. Se protegen y reclinan las asas de intestino delgado, el colon derecho y la vejiga con compresas de tela y de gasa húmedas y valvas de Finochietto N° 5, 6 y 17 (valva de oro).

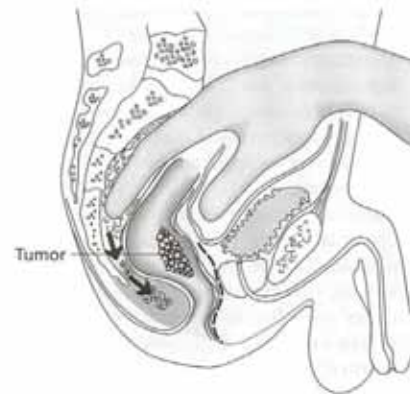
- 3. Movilización del colon:** se desplaza el colon sigmoide hacia la línea media, se incide la hoja lateral del mesosigmoide hasta la fosa rectovesical o rectouterina y se identifica el uréter izquierdo a lo largo de la apertura.

Luego se tensiona el colon sigmoide hacia la izquierda y se secciona la serosa también en dirección hacia la fosa rectovesical, observando por transparencia el uréter derecho. Estas maniobras otorgan mayor movilidad al sigmoide y el recto.

- 4. Disección posterior:** se mantiene elevado el colon y con maniobras digitales comienza a disecarse el tejido graso que cubre el promontorio sacro. A través de un plano de clivaje se prosigue la división,

hasta que se pueda introducir toda la mano en el espacio presacro y de este modo se llegue a la punta del cóccix (fig. 8-32). La separación de la cara posterior del recto se debe realizar con cuidado para no lesionar los vasos sacros medios, en cuyo caso, será necesario ligarlos con lino 40 montado en Bertolas largas.

- 5. Ligadura del pedículo:** al liberar prácticamente todo el recto, puede palparse el tumor y evaluar si es resecable. Establecida su extirpación, se identifican y se aíslan los vasos mesentéricos inferiores. La arteria se puede ligar por debajo del origen de la arteria cólica izquierda (superior) o puede realizarse la ligadura alta en su origen aórtico, recibiendo la colostomía irrigación a través de la arteria marginal que desciende de la rama izquierda de la arteria cólica media. Por su importante calibre, se colocan dos ligaduras proximales y una distal de lino 40. La vena mesentérica inferior se divide lo más alto posible, reiterando los gestos quirúrgicos mencionados.
- 6. Disección anterior y lateral del recto:** después de ampliar la sección inicial del me-



**Fig. 8-32.** Vista lateral de la disección del recto en el espacio presacro.

so sigmoide, con maniobras romas se sigue la liberación de la pared rectal anterior hasta alcanzar la base de la próstata en el hombre y el cuello uterino en la mujer.

El recto sólo permanece fijo por medio de los ligamentos laterales, llamados "alerones del sacro" que contienen los vasos rectales medios. Teniendo a la vista el uréter se tensiona el ligamento y en una o dos tomas, según el caso, se secciona entre ligaduras de lino 40.

- 7. División y sección del colon:** en este momento se define el límite de sección del colon sigmoide. Se coloca un clamp elástico Doyen proximal y por debajo se anuda una cinta hilera o umbilical. Protegido el campo con compresas de gasa, se transeca con tijera o electrocauterio y se deja abandonado en la pelvis.

Mientras el cirujano abdominal prepara la colostomía plana, comienza a trabajar el equipo perineal.

- 8. Colostomía sigmoidea:** en el punto medio de la línea que une el ombligo con la espina iliaca anterosuperior, se realiza una pequeña incisión de 2,5 cm. Incididos los planos aponeuróticos, musculares y el peritoneo, con una pinza Foerster se exterioriza el asa sigmoide a través de la herida. Se recorta el área pinzada, se asegura su irrigación y se fija a la piel con una corona de puntos separados de material absorbible 3-0, culminando de este modo el tiempo sucio.

- 9. Peritonización y cierre de la pared abdominal:** los integrantes del equipo se cambian sus camisolines y guantes y con la mesa accesoria inician el segundo tiempo limpio.

Se recomienda fijar el asa de la colostomía al peritoneo parietal con uno o dos puntos separados de lino 70 con aguja redonda  $\frac{1}{2}$  círculo mediana de 20 mm. Si es posible se cierra el piso peritoneal pelviano con puntos separados o una sutura continua de material absorbible 2-0 o lino 70-50 con aguja redonda  $\frac{1}{2}$  círculo mediana de 20 mm. Luego, se efectúa el lavado de la cavidad y el control de la hemostasia.

Previo recuento de gasas y compresas, se cierra la laparotomía con una sutura continua de polipropileno 1.

### Tiempo perineal

El primer paso consiste en realizar la obturación del orificio anal con un punto de lino 40 con aguja triangular fuerte o sutura absorbible 0. A continuación, con electrocauterio se traza una incisión elíptica, se toman los bordes con pinzas Allis y siguiendo el plano graso en las fosas isquiorrectales se profundiza la disección. Se secciona el ligamento anococcígeo a nivel de la punta del cóccix. Y con división digital se separa el recto hasta alcanzar los músculos elevadores del ano, los cuales deben ligarse y seccionarse en forma seriada (fig. 8-33).

Al llegar a la pelvis, el cirujano toma el colon y lo exterioriza por la herida perineal. En forma progresiva aplica ligaduras de lino 40 y sección con tijera en los músculos puborrectal, pubococcígeo y rectouretral. Al liberar totalmente el espécimen, procede a extirparlo.

Es importante efectuar un minucioso control de la hemostasia con electrocauterio y/o ligaduras. En el periné se dejan colocados dos tubos de látex o silicona, exteriorizados por contraabertura y fijados a la piel con puntos de lino 40.

El piso pelviano se puede cerrar con puntos separados de polipropileno o sutura absorbible 0 y la piel con nailon 2-0 con aguja  $\frac{1}{3}$  de círculo triangular. Cuando la cavidad es muy amplia y no es posible el cierre, una variante útil es el taponaje de Mickulicz, confeccionando un "packing" de gasa sobre una protección de bolsa de nailon o látex.

Se deja colocada una bolsa en la ostomía. Los tubos de látex perineales se conectan a drenajes aspirativos cerrados. Éstos, en general, se retiran entre las 48 a 72 horas.

### PROCTOCOLECTOMÍA TOTAL

La proctocolectomía total es una técnica alternativa empleada en el tratamiento de la

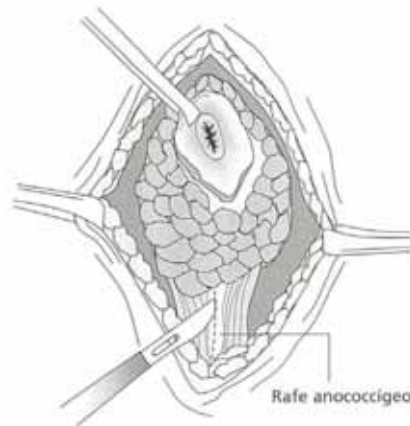


Fig. 8-33. Tiempo perineal. Sección del rafe anococcígeo a nivel de la punta del cóccix.

colitis ulcerosa. Esta extensa cirugía incluye la extirpación total del colon, el recto y el ano, el cierre del periné y la realización de una ileostomía definitiva (fig. 8-34).

Otra táctica quirúrgica eficaz para el tratamiento de la colitis ulcerosa es una *colectomía total con proctocolectomía mucosa*, preservando el esfínter externo. Incluye una anastomosis ileoanal, la construcción de un reservorio ileal y una ileostomía de derivación.

### Instrumental y materiales

Se deben preparar 3 mesas: una para el tiempo abdominal, otra para el tiempo perineal con los elementos descritos en la resección abdominoperineal y la mesa accesoria para el tiempo limpio de cierre.

### Técnica quirúrgica

#### Tiempo abdominal

1. *Posición del paciente:* se ubica en posición de litomía.

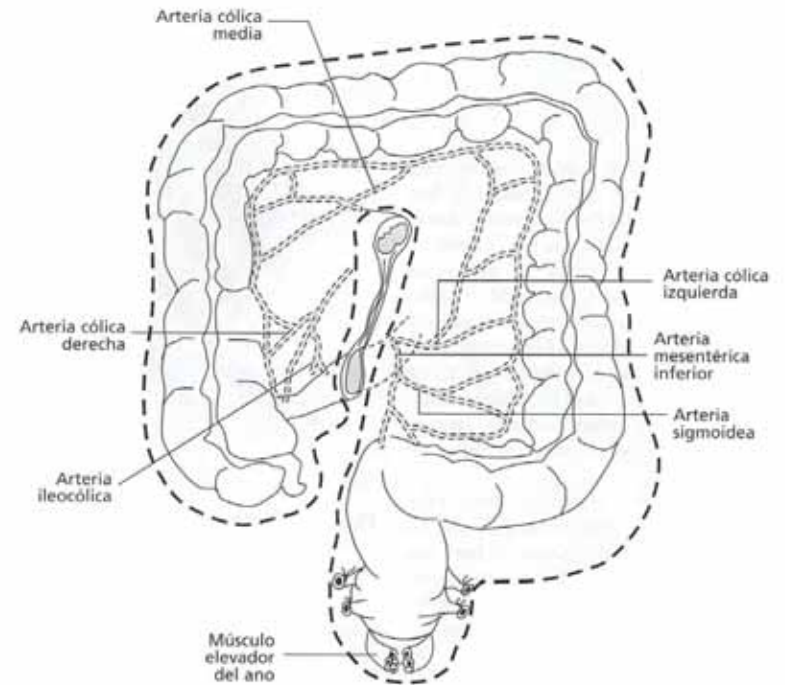


Fig. 8-34. Coloproctectomía total. Con línea de puntos se delimita la resección, que incluye la porción terminal del íleon y la totalidad del colon derecho, colon izquierdo y el ano.

2. *Incisión:* el acceso a la cavidad se realiza a través de una amplia incisión mediana xifopúbica o una incisión transversa infraumbilical trazada desde una línea axilar anterior a la otra.
3. *Exploración y preparación del campo:* se abre el peritoneo y se explora el abdomen en forma sistemática y, tras determinar que es posible llevar a cabo la cirugía programada, se colocan segundos campos y el separador autoestático. El colon, las asas intestinales y la vejiga, se reclinan con compresas húmedas en solución fisiológica tibia y valvas Doyen y/o Finocchetto.
4. *Movilización del colon derecho e izquierdo:* se secciona el peritoneo parietocólico derecho desde la base del ciego hasta el ángulo hepático con tijera Metzbaum, observando y respetando el uréter y los vasos gonadales derechos. Al culminar la clásica maniobra de "Jean Gosset", el hemicolon derecho se moviliza hacia la línea media (fig. 8-34). A continuación, se liberan las inserciones peritoneales que fijan el ángulo hepático. Mediante ligaduras y sección con tijera o electrocauterio se efectúa el decolamiento coloepiploico, el ligamento gastrocólico se separa del epipión mayor hasta al-

canzar el ángulo esplénico. Según el caso, el epiplón mayor se puede preservar o eliminar junto con el colon respetando los vasos gastroepiploicos. Al abrir la transcavidad de los epíplones y reclinar el estómago hacia arriba, quedan expuestas la segunda y la tercera porción del duodeno. Prosiguiendo la disección, se desciende el ángulo cólico izquierdo con cuidado de no lesionar el bazo. Después se secciona el peritoneo parietocólico izquierdo, y se visualizan por transparencia el uréter izquierdo y los vasos gonadales.

5. **Ligadura de los vasos:** al concluir la amplia movilización del colon derecho e izquierdo (fig. 8-34), se incide la serosa del mesocolon transversal y se identifican los vasos por transluminación. Empleando doble ligadura proximal y una distal de lino 40 se ligan la arteria cólica derecha superior y la arteria cólica media cerca de la pared del colon y se seccionan. La arteria ileocólica por el momento se mantiene indemne. Luego se abre la serosa del mesocolon sigmoide y reiterando las maniobras se ligan la rama izquierda de la cólica media, la arteria cólica izquierda (superior) y la cólica izquierda inferior o tronco de las sigmoideas.

6. **Disección del recto:** se inicia con la sección de los vasos rectales superiores previa aplicación de ligaduras de lino 40. En dirección caudal, con tijera Metzenbaum larga y pinza diente-cilios se amplía la sección del peritoneo parietal hasta rodear el recto por la cara anterior a nivel de la reflexión peritoneal (fig. 8-34).

Se mantiene el colon elevado hacia arriba y con maniobras digitales se disecciona la cara posterior del recto, separándolo del sacro. Esta división a través del espacio presacro, debe permitir introducir la mano del cirujano hasta abordar la punta del cóccix. La liberación de la cara anterior rectal finaliza a la altura de la próstata o del cuello uterino.

Ahora el recto sólo está unido por los "alerones del sacro" que contienen las arterias y venas rectales medias, las cuales se ligan

y transecan en 1 o 2 tomas. De esta manera, se completa la disección hasta el nivel de los músculos elevadores del ano.

7. **Resección del ileon:** tras dirigir la atención al ileon se observa la arteria ileocólica preservada. En este momento se ligan las ramas cólicas, respetando las ramas ileales que aseguran la irrigación de las asas. A unos 15 cm de la válvula ileocecal se coloca un clamp elástico Doyen y un clamp fuerte tipo Kocher o una cinta umbilical distal. Luego de proteger el campo con compresas de gasa, se incide el ileon con tijera recta o electrocauterio, se efectúa antisepsia en el extremo abierto y se deja cubierto con una compresa de gasa.

8. **Ileostomía:** se realiza el cambio de la mesa de instrumental, camisolines y guantes y se prepara la ileostomía. Se efectúa una incisión circular de unos 2 cm. Con electrocauterio se seccionan los planos hasta llegar al peritoneo parietal, el cual se abre con bisturí. Se introduce una pinza Foerster y se exterioriza el asa por la herida. Se controla su buena irrigación y que no quede a tensión y se fija el ileon al peritoneo parietal con 2 o 3 puntos separados de lino 70.

En este momento se puede fijar el ostoma a la piel con una corona de puntos de material absorbible 3-0 mientras se realiza la síntesis parietal.

9. **Cierre de la cavidad:** si es posible, se aproxima el peritoneo del piso pelviano con puntos separados o una sutura continua de material absorbible 2-0. A continuación, se efectúa un profuso lavado de la cavidad con solución fisiológica tibia, se controla exhaustivamente la hemostasia y se deja colocado un tubo de látex en la cavidad. Verificado el recuento de gasas y compresas, se cierra la laparotomía con una sutura continua de polipropileno 1.

#### Tiempo perineal

El cirujano en primer término cierra el ano con un punto de lino 40 con aguja triangular de 30 mm, que utiliza como elemento

de tracción. Realiza una incisión elíptica e inicia la disección en la fosa isquiorrectal con electrocauterio. Luego prosigue la división con maniobras digitales hasta llegar al espacio presacro. Secciona los músculos elevadores del ano y con pinza pasahilos y ligaduras de lino 40 divide y secciona todas las adherencias del recto. Una vez aislado se exterioriza por la herida (fig. 8-35) y se inciden los músculos puborrectal, pubococigeo y rectouretral, extirpando la pieza.

Después se controla minuciosamente la hemostasia del periné y del piso pelviano y

luego de lavar la cavidad con solución fisiológica tibia se comienza el cierre perineal. Los músculos elevadores del ano se aproximan con puntos separados de sutura absorbible o polipropileno 0; se dejan colocados 1 o 2 tubos de látex. El tejido celular subcutáneo se afronta con sutura absorbible 2-0 y la piel con nailon monofilamento 2-0 con aguja  $\frac{1}{8}$  de círculo. Ante la presencia de infección se puede optar por el taponaje de Mickulicz, que consiste en confeccionar un packing de gasas con una protección de nailon o látex.

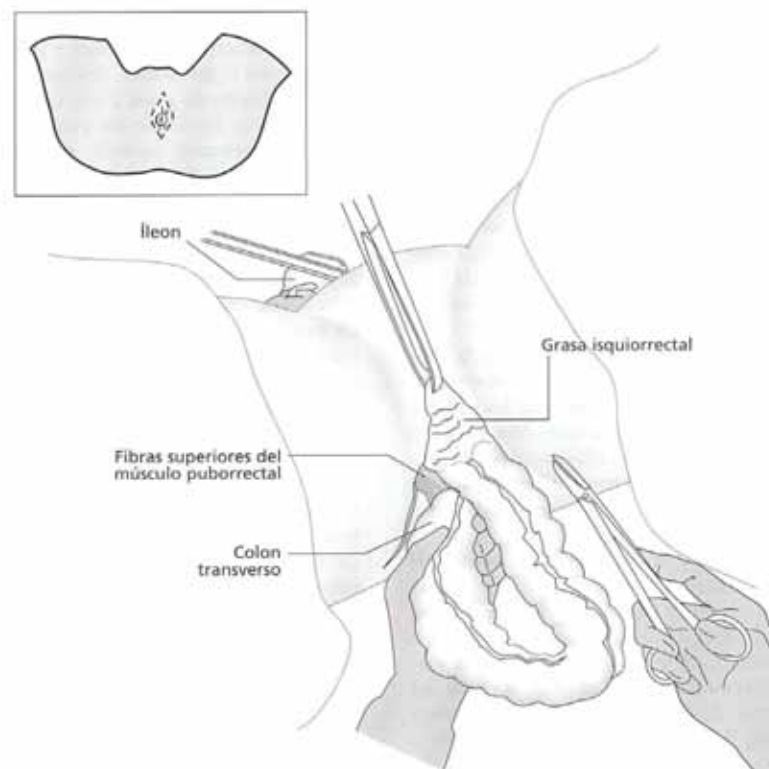


Fig. 8-35. Extirpación de la pieza por la herida perineal. Obsérvese el asa ileal clampeada para confeccionar la ileostomía.

## PATOLOGÍAS Y TÉCNICAS QUIRÚRGICAS ANORRECTALES

### PROLAPSO RECTAL

Implica un descenso circunferencial del intestino a través del ano. Si afecta solamente la mucosa, se dice que el proceso es un *prolapso incompleto o de mucosa*; si se proyecta todo el grosor de la pared rectal se denomina *prolapso completo o procidencia* (fig. 8-36).

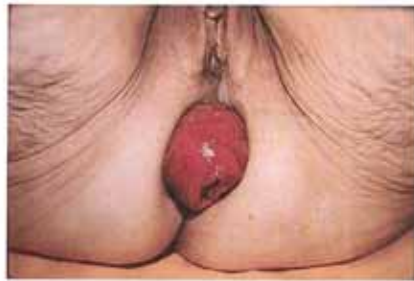

Fig. 8-36. Imagen de un prolapso rectal completo.

### Incidencia

Es una enfermedad de los extremos de la vida; es la variedad mucosa más frecuente en los jóvenes, mientras que el prolapso completo se presenta sobre todo en los ancianos.

En los niños la incidencia es máxima en los 2 primeros años de vida y es muy rara después del 5º y 6º año. En los adultos, el 85% de los casos corresponden a mujeres mayores de 50 años. La distribución etaria en los hombres es uniforme.

### Etiología

#### *Prolapso parcial*

En los niños se observa ausencia de la curva sacra; el recto y el canal anal forman un tubo recto casi vertical con disminución de la cantidad de grasa de sostén en las fosas isquiorrectales. Son causas predisponentes los trastornos conductentes a excesivos episodios de defecación: diarreas, purgas exageradas y estreñimientos. También la tos crónica o un ataque intenso de tos, como la tos ferina, constituyen un trastorno importante.

En los adultos, el prolapso parcial se produce junto con las hemorroides internas de III grado, en particular cuando son grandes y numerosas. También se manifiesta luego de una operación de fistula, cuando los esfínteres han sido seccionados ampliamente. En los ancianos se observa atonía y relajación de los esfínteres.

#### *Prolapso total*

Puede ser provocado por diversas alteraciones anatómicas, entre ellas se destacan: fondo de saco de Douglas anormalmente profundo, invaginación idiopática de la parte superior del recto, fijación anormal del recto en su lecho, estado de relajación y atonía de la musculatura del suelo de la pelvis y del canal anal.

### Técnica quirúrgica

Se han descrito más de 50 técnicas quirúrgicas para el tratamiento del prolapso rectal, por medio de abordajes abdominales, perineales o transacros. El éxito de ellas está destinado a aumentar la continencia anal y evitar la recidiva.

#### Técnicas abdominales

**Preparación del paciente:** se debe colocar una sonda de Foley para evacuar la vejiga y controlar la diuresis intraoperatoria.

**Anestesia:** general.

**Posición del paciente:** se ubica en posición en decúbito dorsal con inclinación en Trendelenburg, lo que favorece de este modo la visión del campo operatorio.

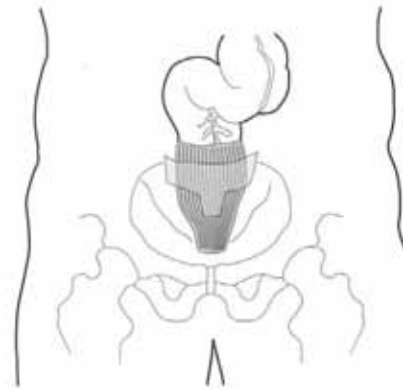


Fig. 8-37. Prolapso rectal. Técnica de Ripstein. Sobre la cara anterior del recto se coloca una malla de polipropileno en forma de T.

**Inciisión:** se utiliza una incisión mediana infraumbilical o una incisión transversa infraumbilical.

**Desarrollo:** se abre el peritoneo, se colocan segundos campos de tela y el separador autoestático Balfour. Las asas intestinales, el colon y la vejiga, protegidos con compresas de gasa y de tela húmedas en solución fisiológica tibia, se desplazan con valvas de Finochietto largas.

Manteniendo reclinado y elevado el sigmoide; se incide el peritoneo por ambos lados del colon, en dirección hacia el pubis. A través del espacio presacro y con maniobras digitales se inicia la movilización de la cara posterior del recto. Con cautela se aplican ligaduras y sección en los pedículos vasculares hasta alcanzar la punta del cóccix.

Para movilizar la cara anterior se reúnen las incisiones laterales del peritoneo por delante del fondo de saco. Se sigue un plano de clivaje y mediante divulsión digital y/o disección cortante, se separa la vejiga hasta llegar a la cúpula vaginal o las vesículas seminales. Luego se liberan las aletas laterales y se ligan y seccionan los vasos. Una vez

completada la movilización del recto se emprende el tratamiento apropiado.

a) **Técnica de Ripstein:** se utiliza una malla de polipropileno (Marlex®) en forma de T, de unos 25 cm de ancho por 5 cm de largo, cuyo pie mide 5 x 5 cm. Se aplica sobre la cara anterior del recto, se fija a la aponeurosis presacra mediante 4 o 5 puntos de sutura de Marlex® y se asegura mediante puntos intermedios de sutura no absorbible 3-0 desde la malla a la pared rectal (fig. 8-37).

b) **Técnica de Thiersch:** se emplea una esponja rectangular de alcohol polivinílico (Ivalon®) de 22 x 10 cm y 3 mm de espesor. Este injerto en primer término se fija a la aponeurosis presacra con 3 puntos separados de polipropileno 2-0, luego se pliega envolviendo las tres cuartas partes posteriores del recto y finalmente se sutura a la pared anterior del propio recto mediante dos hileras de puntos separados de polipropileno 3-0.

Las prótesis sintéticas deben tener una longitud suficiente para no reducir el diámetro del intestino y no comprometer la irrigación. El cirujano comprobará estas premisas al introducir un dedo entre la malla y el colon.

Al finalizar la colocación de la prótesis, se lava la cavidad pelviana con solución fisiológica tibia y se controla la hemostasia. El peritoneo pelviano se cierra con una sutura continua de material absorbible 2-0 o 3-0 y previo recuento de gasas y compresas se cierra la laparotomía de modo habitual.

#### Técnicas perineales

Se utilizan para los deslizamientos completos del recto asociados con un gran defecto del diafragma pelviano, que incluye los ligamentos suspensores, los músculos elevadores del ano y el complejo esfinteriano. Una de las técnicas perineales propone la resección de un manguito rectal con la corrección de los elementos de sostén del periné, evitando recidivas.

## INSTRUMENTAL Y MATERIALES PARA CIRUGÍAS ORIFICIALES

Pote para antiséptico.  
 Pote para anestesia.  
 Pinza portahisopo.  
 Mango de bisturí Nº 4 corto.  
 Mango de bisturí Nº 3 corto.  
 4 Pinzas Backhaus.  
 2 Pinzas Doyen de 2º campo.  
 1 Tijera Metzenbaum corta.  
 1 Tijera Mayo curva.  
 1 Pinza diente de ratón.  
 1 Pinza disección.  
 1 Pinza diente de ratón.  
 2 Pinzas Allis.  
 2 Pinzas Aro.  
 2 Pinzas Gregoire.  
 8 Pinzas Kocher rectas cortas.  
 6 Pinzas Halsted curvas.  
 2 Portaagujas.  
 2 Separadores Farabeuf angostos.  
 Anoscopio de media caña o separador bivalvo.  
 Estilete.  
 Sonda acanalada.  
 Vaselina sólida.  
 Electrocauterio.  
 Hojas de bisturí Nº 24 y 15.  
**Suturas**  
 Poliglactina 910 o ácido poliglicólico 0, 2-0 o 3-0.  
 Catgut crómico 0.  
 Colágeno natural absorbible de contacto local (Spongostán®).

## HEMORROIDES

Las hemorroides son dilataciones de los plexos venosos rectales (hemorroidales). Es una patología habitual que predomina en los hombres. Existen dos tipos de hemorroides: internas y externas.

Las *hemorroides internas* se originan en las *venas rectales superiores* y se sitúan debajo de las columnas de Morgagni, por encima de la línea pectínea o dentada. Son

submucosas, están cubiertas por mucosa anorrectal y presentan un color rojo vinoso que contrasta netamente con el color rosado de la mucosa normal vecina.

Las *hemorroides externas*, llamadas *centinelas*, provienen de las *venas rectales inferiores*. Se forman bajo la piel del ano y se evidencian como saliencias ubicadas por debajo de la línea pectínea. Son de consistencia blanda y sensibles al dolor.

Diversos factores etiológicos predisponentes contribuyen en el desarrollo de las hemorroides. Entre ellos se destacan: el déficit de fibra dietética que causa estreñimiento, el esfuerzo excesivo en las deposiciones, los partos, la posición de bipedestación, las dolencias anales inflamatorias, la debilidad del tejido conjuntivo de soporte, el aumento de la presión venosa portal, etcétera.

Los síntomas característicos son hemorragia y dolor. A veces provocan prurito anal y secreción de moco. Las complicaciones son raras, puede presentarse anemia debido al sangrado excesivo y continuo, fluxión (fig. 8-38) o trombosis externa aguda.

## Tratamiento de las hemorroides

Las hemorroides se pueden tratar mediante diversos tratamientos no quirúrgicos o cirugía.

- Los pacientes que presentan sintomatología leve se controlan con *laxantes* y una *diet*a basada en fibras, frutas y salvado.

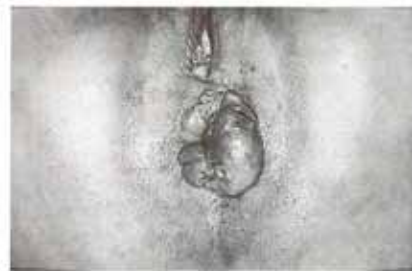

Fig. 8-38. Fluxión hemorroidaria.

En períodos agudos se pueden utilizar *anestésicos tópicos* y *baños de asiento tibios*.

- El tratamiento recomendable para las hemorroides recientes son las *inyecciones locales esclerosantes*, que se aplican en la submucosa del conducto anal superior. Al no actuar directamente sobre la vena, producen cierta fibrosis y retracción de la mucosa desplazada.
- Las hemorroides internas se pueden estrangular mediante *anillos de caucho*. Una vez examinado el plexo hemorroidal, con un instrumento especial se coloca el anillo. El tejido ubicado por debajo se necrosa y el excedente mucoso superior se retrae, creando fibrosis que evita su posterior salida. Este método sencillo se efectúa en forma ambulatoria y sin anestesia. No obstante la recidiva constituye su desventaja, debido a que no es posible tratar todos los plexos.
- En la actualidad se emplea la *criocirugía*. Mediante la coagulación del tejido se produce su necrosis sin causar dolor. La criocirugía y la colocación de anillos de caucho son métodos conservadores, alternativos a la cirugía convencional.
- El *tratamiento quirúrgico* tiene como propósito extirpar los plexos hemorroidales y corregir el prolapso de la mucosa y estenosis, si se presenta, preservando el esfínter externo para evitar la incontinencia anorrectal. Ciertas enfermedades como la hipertensión portal, enfermedad de Crohn, colitis ulcerosa, leucemia, los partos o cualquier otra que retrase la cicatrización, constituyen una contraindicación para emprender un tratamiento quirúrgico, excepto en casos de urgencia.

## Técnica quirúrgica

**Anestesia:** general o bloqueo.

**Posición del paciente:** se ubica en posición proctológica (litotomía) o en posición de Kraske y se separan las nalgas del enfermo con 4 bandas de tela adhesiva de 10 cm que se fijan a la mesa de operaciones.

**Antisepsia:** se realiza con yodopovidona solución.

**Colocación de campos:** se despliega un campo grande por debajo del sacro; otros dos sobre los miembros inferiores, sostenidos con pinzas Doyen de 2º campo; un campo grande cefálico y un campo chico genital.

**Desarrollo:** previa dilatación anal con vaselina sólida, se introduce el anoscopio de media caña o el separador bivalvo lubricado y se examinan los plexos hemorroidales. Individualmente se toman con una pinza Aro, Gregoire o Allis y se aplica una pinza Kocher en la unión mucosa cutánea. Tras escindir la piel, con electrocauterio se disecciona el plexo y se aplica una ligadura por transfixión de catgut crómico 0, poliglactina 910 o ácido poliglicólico 2-0 en la base. Junto con la vena varicosa se extirpa una pequeña parte de la mucosa anal. Se asegura la hemostasia y se afronta la mucosa con una sutura continua de material absorbible 3-0 (técnica cerrada) o se deja el lecho cruento expuesto (técnica abierta).

El método descrito se reitera en el resto de los plexos hemorroidales. Si el cirujano lo cree conveniente, pueden enviarse a anatomía patológica. Antes de concluir la cirugía, se controla la luz del ano a través de un tacto rectal. Es conveniente dejar colocado colágeno natural absorbible, cubierto con una gasa vaselinada y apósitos.

## FIGURA ANAL

La fisura anal es una de las dolencias más frecuente y dolorosa. Es común en las mujeres antes y después del parto. Se presenta como una grieta lineal, generalmente única, con los bordes engrosados a nivel de la comisura inferior, en posición hora seis, acompañada por una hemorroide centinela en el extremo inferior y una papila anal hipertrofiada en el extremo superior. También es habitual observar estenosis anal (fig. 8-39).

La fisura suele deberse a un traumatismo del canal anal, por la defecación forzada de



heces duras de gran tamaño. Como consecuencia, el desgarro se distiende, provoca sangrado y dolor intenso que persiste por horas.

Debe tenerse presente el diagnóstico diferencial con otras enfermedades que también originan fisuras como enfermedad de Crohn, sífilis primaria (las fisuras están ubicadas en zonas laterales), carcinoma anal, colitis ulcerosa, tuberculosis y leucemia; en presencia de estas patologías puede estar contraindicado el tratamiento quirúrgico.

En las *fisuras agudas* resulta eficaz el tratamiento local con anestésicos locales, esteroides y la administración de laxantes para evitar el estreñimiento.

En caso de *fisuras crónicas* cuando el tratamiento local fracasa, es necesaria una resección quirúrgica. Habitualmente se utilizan dos técnicas: a) fisurectomía y esfinterotomía interna; b) esfinterotomía interna lateral.

### Técnica quirúrgica

**Posición del paciente:** debe colocarse en posición proctológica o en posición de Kraske.

**Desarrollo:** se dilata el ano con vaselina sólida y se ingresa el anoscopio o separador bivalvo lubricado. La fisura generalmente se observa en hora seis (línea media).

a) *Fisurectomía y esfinterotomía interna:* se traccionan los bordes de la fisura con una pinza Allis. Luego se incide la piel en forma de U, y con tijera Metzenbaum o electrocauterio se profundiza la disección hasta alcanzar la línea pectínea y se reseca. A continuación se trata la hemorroides centinela que la acompaña.

Para corregir la estenosis se realiza una esfinterotomía, seccionando las fibras superficiales de la porción inferior del esfínter interno del ano. Debe permitir al cirujano, introducir dos dedos con comodidad.

Finalizados los dos tiempos, se afrontan los bordes de la mucosa rectal y el borde del esfínter interno mediante puntos separados de material absorbible 3-0 y se deja

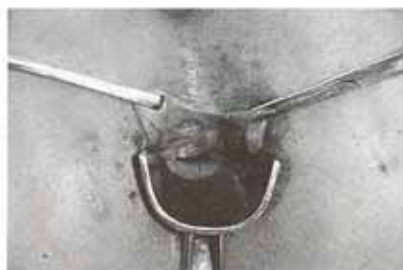

Fig. 8-39. Obsérvese la presencia de una fisura anal en hora VI.

abierta una pequeña incisión longitudinal a lo largo de la resección para que cure por granulación.

b) *Esfinterotomía interna lateral:* esta técnica se emplea en pacientes que no presentan supuración. A través de una incisión en la pared lateral derecha, se disecan y se seccionan las fibras del esfínter interno, manteniendo indemne el esfínter externo y la propia fisura.

Al concluir el tratamiento se controla la hemostasia con electrocauterio. Sobre el lecho cruento se deja colocado colágeno hemostático, cubierto con una gasa vaselinada y apósitos.

La esfinterotomía lateral externa tiene la ventaja que cicatriza a las 2 o 3 semanas, a diferencia del método anterior que lo hace a las 6 semanas.

### FÍSTULA ANAL

Se denomina fistula a todo trayecto patológico que comunica dos superficies epiteliales. La fistula anal aparece generalmente a causa de una infección de las glándulas del conducto anal, que provoca un absceso perirrectal. La mayoría de ellas presenta 2 orificios: uno interno (primario) en el conducto anal y otro externo (secundario) en la zona perineal (fig. 8-40).

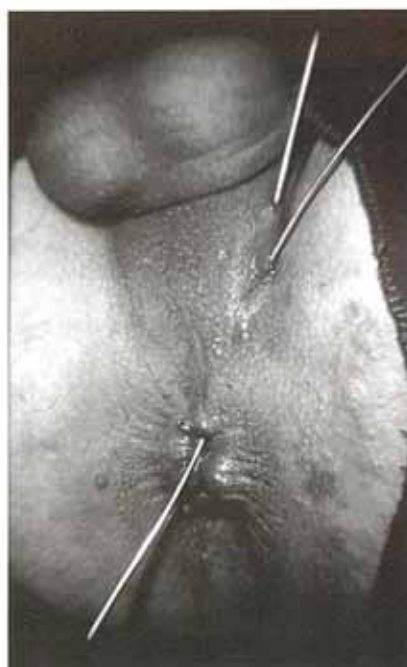

Fig. 8-40. Fistula anal. Desde los orificios externos (perineales) se ingresan estiletes en dirección al orificio interno (anal).

Las fistulas simples, en general, son únicas y requieren tratamiento quirúrgico; se realiza una *fistulotomía* o una *fistulectomía*. Asimismo pueden observarse casos de fistulas múltiples, con un orificio interno y varios orificios externos.

Es importante establecer bajo anestesia la dirección del trayecto fistuloso, para evitar una futura incontinencia del esfínter externo.

### Técnica quirúrgica

**Posición del paciente:** puede ubicarse en posición proctológica o en posición de Kraske.

**Desarrollo:** se dilata el ano con vaselina sólida y se coloca el anoscopio de media caña o el separador bivalvo lubricado. Se introduce un estilete en el orificio secundario (externo) en dirección hacia el canal anal para explorar el trayecto fistuloso. Suele ser útil tomar el orificio externo con una pinza Kocher al mismo tiempo que se ingresa el estilete. Esta maniobra endereza el trayecto y facilita la identificación del orificio interno. Algunos cirujanos, una vez localizado, pasan una banda elástica para ejercer tracción.

a) *Fistulotomía:* se emplea en aquellos trayectos rectos y cortos. Los bordes superficiales de la fistula se toman con pinzas Allis y se resecan con electrocauterio, destechándola. Además, se secciona parte de las fibras del esfínter interno. La herida se deja abierta para que cure por granulación.

Si la fistula asienta en el esfínter externo, se emplea la técnica del Sedal. En este caso, las fibras no se seccionan. Se deja colocada una lazada de goma durante 14 días aproximadamente. Al ajustarse en forma progresiva, necrosa la fistula reemplazándola por tejido cicatrizal.

b) *Fistulectomía:* en la fistulectomía se extirpa el trayecto, el tejido de granulación formado y parte del esfínter interno, que se cierra con puntos de sutura absorbible 3-0.

En la herida se deja colocado colágeno hemostático, cubierto con gasa vaselinada y apósitos.

### QUISTE DERMOIDEO - SENO PILONIDAL

Es un cuadro adquirido, frecuente en los jóvenes, sobre todo en los varones velludos. Se observa una fistula primaria cubierta por tejido epitelial en la línea media, a nivel de la unión sacrococcígea. Puede presentar orificios secundarios debido a la presencia de focos infecciosos que provocan dolor, hinchazón, malestar general y fiebre en algunos casos (fig. 8-41). El absceso rara vez se ex-

tiende hacia la zona perineal, en general, está situado por fuera de la aponeurosis presacra. Debido a las infecciones recurrentes que ocasionan deben drenarse quirúrgicamente.

La enfermedad pilonidal también puede aparecer a nivel del ombligo, la ingle, las axilas y los pliegues interdigitales.

### Técnica quirúrgica

**Anestesia:** general o regional.

**Posición del paciente:** al finalizar la anestesia, el paciente se ubica en decúbito prono con las nalgas separadas por 4 telas gruesas adhesivas sujetas a la mesa de operaciones.

**Antiseptia:** se realiza con yodopovidona solución.

**Colocación de campos:** se emplean dos campos chicos laterales, un campo grande podálico y un campo grande cefálico, fijados con pinzas Backhaus.

**Desarrollo:** se explora el orificio principal y los orificios secundarios con un estilete, para determinar su topografía. A continuación, con bisturí se efectúa una incisión elíptica en la línea media de la piel. Se mantienen traccionados los bordes cutáneos con pinzas Allis o Kocher y se secciona y reseca el tejido celular subcutáneo con electrocauterio, hasta alcanzar la aponeurosis posterior del sacro. En ciertos casos, es posible llegar a la aponeurosis glútea. Una vez extirpado el quiste y controlados los vasos sangrantes, se pueden aplicar diversas técnicas quirúrgicas:

- **Técnica abierta:** el lecho cruento no se cierra, se deja cubierto con gasas yodoformadas para que cierre por granulación.
- **Técnica semicerrada de Mac Fee:** los bordes de la piel y el tejido celular se suturan a la aponeurosis presacra con puntos separados de material absorbible 0.
- **Técnica cerrada:** se efectúa el cierre de la herida por planos. Se afronta la aponeurosis presacra con sutura absorbible 0, luego el tejido celular subcutáneo con sutura absorbible 2-0 y por último piel con

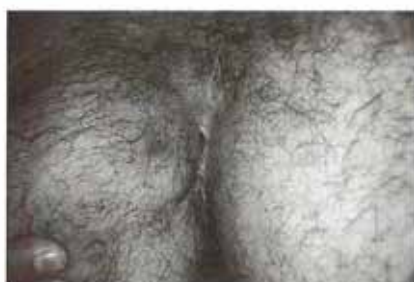

Fig. 8-41. Obsérvese un quiste dermoideo con múltiples orificios secundarios.

naïlon monofilamento 3-0 con aguja  $1/3$  de círculo.

Otra posibilidad es emplear la *técnica de Bute o marsupialización*. En este caso el quiste se abre, no se reseca y se suturan los bordes cruentos a la piel vecina con material absorbible 0.

### ABSCESO ANORRECTAL

#### Etiología

En una minoría de los casos, la puerta de entrada de la infección es evidente, ya sea por fisura anal, hematoma anal, hemorroides internas trombosadas, heridas de la piel del ano o de la mucosa, diverticulitis, salpingitis aguda, apendicitis, tumor de sigmoide o recto, infecciones de la próstata, vesículas seminales, etcétera.

En la mayoría de los casos, no existe una lesión preexistente. Entre los mecanismos sugeridos se destacan los siguientes:

- Abrasión o desgarro del revestimiento del canal anal o piel perineal, imperceptible por las heces duras, espinas, cáscara de huevo, etcétera.
- Infección desde una cripta anal a través de una glándula anal. El primer paso consiste en la formación de un absceso interesfinteriano en relación con la terminación de una glándula anal situada entre el esfínter

interno y las fibras musculares interesfinterianas longitudinales. Posteriormente el pus puede abrirse en diferentes direcciones, originando nuevas colecciones.

### Clasificación

Los abscesos anales pueden tener asiento en diversas zonas:

- **Absceso perianal:** es el más frecuente; se ubica en el plano superficial, entre las fibras longitudinales y el tejido celular subcutáneo.
- **Absceso isquiorrectal:** la infección atraviesa el esfínter externo e invade la fosa isquiorrectal.
- **Absceso del espacio posanal:** se sitúa entre la parte superior del esfínter externo y el músculo elevador del ano.
- **Absceso interesfinteriano:** asienta entre ambos esfínteres en el conducto anal. Puede presentarse junto a una fisura, lo que hace difícil su exploración.
- **Absceso supraelevador:** es poco habitual. En la exploración se palpa una hinchazón en la porción lateral del conducto anal.
- **Absceso intermuscular:** se localiza por encima del conducto anal y por debajo el músculo circular del recto.
- **Absceso en berradura:** rodea la porción inferior del recto y el ano por sus caras laterales, por delante y por detrás.
- **Absceso submucoso:** se ubica en la mucosa rectal y crece hacia su luz.

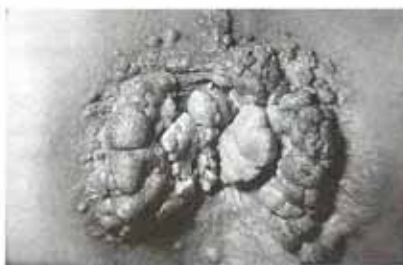

Fig. 8-42. Condiloma acuminado múltiple.

Las colecciones purulentas requieren tratamiento quirúrgico. Se realiza una incisión sobre la zona de mayor turgencia, se drena la cavidad abscedada y se deja abierta para que cierre por granulación.

### CONDILOMA ACUMINADO

El condiloma acuminado es una lesión generalmente benigna, blanda, de aspecto verrugosa, única o múltiple, localizada en las zonas perineal, perianal o vulvar (fig. 8-42). Se transmite por contacto de una región a otra y de una persona a otra. Es frecuente en los homosexuales. Causa dolor, prurito anal y hemorragia.

Las lesiones se pueden tratar mediante cauterización o inmunoterapia. Este último tratamiento se basa en reseca el condiloma y elaborar una vacuna autógena, que se inyecta por vía subcutánea durante 6 dosis consecutivas, 1 por semana.

### CÁNCER DE ANO

El cáncer del conducto anal es una enfermedad infrecuente que predomina en el hombre. El tratamiento quirúrgico indicado es una resección abdominoperineal con una amplia extirpación de la región perineal, debido a la diseminación linfática. Por esta causa muchas veces no es posible el cierre primario de la herida durante la cirugía y se opta por un cierre por segunda intención.

Es importante la obtención de biopsias de los ganglios linfáticos inguinales. Si el examen anatomopatológico determina que hay metástasis, la extirpación de los ganglios superficiales y profundos junto con los ganglios ilíacos superficiales, se efectúa en una segunda cirugía, pasadas 6 semanas de la operación primaria.

El pronóstico de los pacientes que padecen cáncer de ano no es bueno, máxime si presentan ganglios inguinales positivos. Esta patología tiene un grado de malignidad mayor que el cáncer de colon y recto.

## BIBLIOGRAFÍA

- Agur A. Grant Atlas de Anatomía. 9ª ed. Buenos Aires: Editorial Médica Panamericana, 1994.
- Anguiano Rueda C. Diccionario de Ciencias Médicas. 9ª ed. Buenos Aires: Librería "El Ateneo" Editorial; 1992.
- Berkow R, Fletcher A. El Manual Merck. 9ª ed. España: Océano/Centrum; 1994.
- Carey Ch, Lee H y Woltje. Manual de Terapéutica Médica. 10ª ed. Washington: Masson-Little, Brown S.A., 1998.
- Catálogo de Suturas Sherwood Davis & Geck, 1998.
- Economou S y Economou T. Atlas de Técnicas en Cirugía. México: Mc Graw-Hill-Interamericana, 1997.
- Ferreras P, Valenti C y Rozman C. Medicina Interna. 13ª ed. Mosby/Doyma Libros, 1995.
- Gayarre M. Manual de Radiología Clínica. España: Mosby/Doyma Libros, 1994.
- Goligher JC, Duthie HL y Nixon HH. Cirugía del Ano, Recto y Colon. 3ª ed. Barcelona: Salvat Editores SA, 1987.
- Griffen W, Hagihara P y Spencer R. Colon, Recto y Ano. En Nora P. Cirugía General (dir.). 2ª ed. Buenos Aires: Salvat Editores S.A., 1985, pp. 515-596.
- Kamina P y Di Marino V. En Abslomen, Anatomie. París: Maloine, 1993.
- Laffont A. Encyclopédie Médico-Chirurgicale. Techniques Chirurgicales. París, Francia.
- Latarjet M y Ruiz Liard A. Anatomía Humana. 3ª ed. Buenos Aires: Editorial Médica Panamericana, 1995.
- Madden 2ª ed. 1967.
- Michans. Patología Quirúrgica. 4ª ed. Buenos Aires: Librería "El Ateneo" Editorial, 1994.
- Nyhus LL y Baker R. El dominio de la cirugía. 1ª ed., 6ª reimpresión. Buenos Aires: Editorial Médica Panamericana, 1994.
- Perera S. y García H. Grugía de Urgencia. Buenos Aires: Editorial Médica Panamericana, 1997.
- Sabiston DC. Tratado de Patología Quirúrgica. 14ª ed. México: Mc Graw-Hill-Interamericana, 1995.
- Sobotta J, Patz R y Palst R. Atlas de Anatomía Humana. 20ª ed. Madrid: Editorial Médica Panamericana, 1992.
- Stapling Techniques General Surgery with Auto Suture® Instruments. 3ª ed., 1998.
- Zimmer M, Schwartz S, Ellis H y Maingot. Operaciones Abdominales. 10ª ed. México: Editorial Médica Panamericana, 1998, pp. 1107-1141.

## AUTOEVALUACIÓN

**Conteste verdadero o falso según corresponda.**

- El ángulo esplénico del colon está ubicado a mayor profundidad y altura que el ángulo hepático.  
V ( ) F ( )
  - El arco de Riolo que irriga el ángulo esplénico del colon transversal está formado por la reunión de la rama izquierda de la arteria cólica media y la rama derecha de la arteria cólica izquierda superior.  
V ( ) F ( )
  - La arteria rectal superior es la rama terminal de la arteria mesentérica inferior.  
V ( ) F ( )
- 4. Relacione la columna de la izquierda con la columna de la derecha. Coloque al lado de cada letra el número correspondiente. Cada número puede ser utilizado una vez, varias o ninguna.**
- |                            |                                       |
|----------------------------|---------------------------------------|
| A. Ciego .....             | 1. Cólica derecha.                    |
| B. Ángulo hepático .....   | 2. Rama derecha de la cólica media.   |
| C. Colon descendente ..... | 3. Cólica izquierda superior.         |
| D. Colon transversal ..... | 4. Ileocólica.                        |
| E. Colon ascendente .....  | 5. Tronco de las sigmoideas.          |
|                            | 6. Arteria rectal superior.           |
|                            | 7. Rama izquierda de la cólica media. |

**Conteste verdadero o falso según corresponda.**

- La diverticulitis con frecuencia se opera de urgencia.  
V ( ) F ( )
- La diverticulitis aguda se trata habitualmente mediante una hemicolectomía derecha.  
V ( ) F ( )
- Los tumores de colon izquierdo, en general, tienen carácter obstructivo.  
V ( ) F ( )

**Marque con una cruz la respuesta correcta.**

- La cecostomía es:
  - A. Un abocamiento interno.
  - B. Una anastomosis con otro órgano.
  - C. Un abocamiento al exterior.
  - D. Una patología del colon derecho.
  - E. Una resección parcial.

**Conteste verdadero o falso según corresponda.**

- Se define colostomía sin madurar al ostoma que se deja cerrado y luego se abre.  
V ( ) F ( )
- Las ostomías se pueden dejar cubiertas con gasa vaselinada.  
V ( ) F ( )
- La cecostomía es la ostomía creada en el colon transversal.  
V ( ) F ( )
- Las colostomías en asa se confeccionan con varillas de vidrio.  
V ( ) F ( )

**13. Ordene secuencialmente los tiempos de una hemicolectomía derecha.**

- A. Sección del ligamento gastrocólico.
- B. Marcación de los extremos de sección.
- C. Coprostasia.
- D. Incisión del mesocolon.
- E. Ligadura de los vasos cólicos.
- F. Sección del canal parietocólico derecho.
- G. Cierre de la brecha mesocólica.
- H. Antisépsia de los extremos.
- I. Ileotransversostomía.
- J. Sección del colon.
- K. Cierre de la cavidad.
- L. Puntos directores.
- M. Laparotomía.

**Conteste verdadero o falso según corresponda.**

- La resección anterior baja es una operación correspondiente al colon derecho.  
V ( ) F ( )

15. En ciertos casos, la resección anterior baja se puede acompañar de una colostomía transversa para proteger la anastomosis.

V  F

16. En la operación de Miles trabajan dos equipos quirúrgicos, por lo que es necesario preparar tres mesas: una para el tiempo abdominal, otra para el tiempo perineal y la mesa accesoria para el tiempo limpio de cierre.

V  F

**Preguntas orientadoras para el estudio.**

17. En las operaciones de colon izquierdo y recto es importante la protección de la vejiga. Mencione ¿qué recaudos toma el cirujano?

18. En las hemicolectomías izquierdas ¿cuál es el instrumental específico para coprostasia?

19. Mencione diferentes suturas que se pueden utilizar en las anastomosis colónicas manuales.

20. ¿Cuál es el objetivo de la prueba hidráulica en una anastomosis con sutura mecánica?

21. Describa brevemente cómo se lleva a cabo la prueba hidráulica, enumerando los materiales necesarios.

**Conteste verdadero o falso según corresponda.**

22. El cierre del muñón rectal se puede efectuar con una engrapadora lineal.

V  F

23. En las anastomosis con sutura mecánica circular, las jaretas se confeccionan con sutura absorbible 2-0.

V  F

24. En las suturas mecánicas es imprescindible el uso de la pinza jareteadora.

V  F

25. Las suturas mecánicas lineales requieren el uso de calibreadores previamente lubricados.

V  F

26. **Relacione la columna de la izquierda con la columna de la derecha. Coloque al lado de cada letra el número correspondiente. Cada número puede ser utilizado una vez, varias o ninguna.**

- |                          |                                     |
|--------------------------|-------------------------------------|
| A. Hemorroides . . . . . | 1. Anoscopio.                       |
| B. Fisura . . . . .      | 2. Lámina de goma.                  |
| C. Fistula . . . . .     | 3. Técnica del Sedal.               |
|                          | 4. Allis.                           |
|                          | 5. Vaselina sólida.                 |
|                          | 6. Polipropileno 0.                 |
|                          | 7. Sutura mecánica lineal.          |
|                          | 8. Colágeno hemostático absorbible. |

**Preguntas orientadoras para el estudio.**

27. Mencione el instrumental imprescindible para explorar una fistula anal.

28. Nombre ¿qué suturas se pueden emplear en el tratamiento de los plexos hemorroidales?

# Esófago

Mónica G. Broto y Stella M. Delor



El esófago es un conducto musculomembranoso cuya función es favorecer la progresión de los alimentos desde la faringe al estómago. Tiene una longitud promedio de 25 a 30 cm. Se divide en 3 segmentos:

- **Cervical**, correspondiente a la región infrahioides del cuello.

- **Torácico**, perteneciente al mediastino posterior.

- **Abdominal**, correspondiente a la porción superior del abdomen.

El *hiato esofágico*, en la travesía diafragmática; adquiere importancia desde el punto de vista funcional, patológico y quirúrgico.

## ANATOMÍA QUIRÚRGICA

### ESÓFAGO CERVICAL

Está situado en el tercio inferior del cuello, por detrás de la tráquea, delante de la columna vertebral y a lo largo de la línea media. Mide sólo 5 cm, o sea, la quinta parte de la longitud total (fig. 9-1).

Se inicia frente al borde inferior del *cartilago cricoides*, a nivel de C<sub>6</sub>, y continúa libre y sin límite de demarcación desde la faringe. En el extremo superior se halla un *esfínter*, formado por las fibras del músculo constrictor superior de la faringe, cuyos labios se entreabren durante la deglución.

El límite inferior del segmento cervical corresponde a un plano que pasa por el

borde superior del esternón, a partir del cual se profundiza en el mediastino posterior.

El esófago *distendido*, en su trayectoria desde el cuello hacia el abdomen, se presenta como un cilindro de calibre irregular estrechado en diferentes puntos. El primero es el *estrechamiento cricoideo*, localizado en la porción cervical a la altura del cartilago homónimo (fig. 9-4). A este nivel el ancho del esófago es de 14 a 16 mm, luego aumenta de calibre y mide entre 19 y 22 mm. En estado de *vacuidad* está más o menos aplanado, su luz es una pequeña hendidura transversal de ancho variable, entre 5 y 12 mm.

### Relaciones (fig. 9-1)

El esófago está en contacto mediato con los órganos vecinos a través de una capa de tejido laxo, que se prolonga con el tejido celular retrofaringeo por arriba y la capa celular del mediastino posterior por debajo.

- **Anteriores:** se relaciona por *delante* con la porción membranosa de la tráquea. A la altura de C<sub>6</sub>, el esófago se desvía hacia el *lado izquierdo* y presenta vinculaciones más íntimas que el lado derecho con: el nervio laríngeo recurrente izquierdo cruzado por la arteria tiroidea inferior, la cara posterior del lóbulo izquierdo de la glándula tiroides, la glándula paratiroidea inferior izquierda, el paquete vasculonervioso del cuello y los planos superficiales de la región carotídea.

- **Laterales:** a la *derecha*, la tráquea rebasa su borde derecho. Por la *izquierda*, se contacta con el paquete vasculonervioso del cuello constituido por la arteria carótida común (primitiva), la vena yugular interna y el nervio laríngeo recurrente; los lóbulos de la glándula tiroides; el gran simpático; la arteria tiroidea inferior seguida de las venas tiroideas medias e inferiores y el conducto torácico.

El nervio laríngeo recurrente *derecho* transita por el borde derecho del esófago, mientras que el nervio laríngeo recurrente *izquierdo* corre por el surco traqueoesofágico.

- **Posteriores:** el segmento cervical posterior está cubierto por una capa de tejido celular laxa, limitada por tabiques que forman el *espacio retroesofágico*. Éste se-

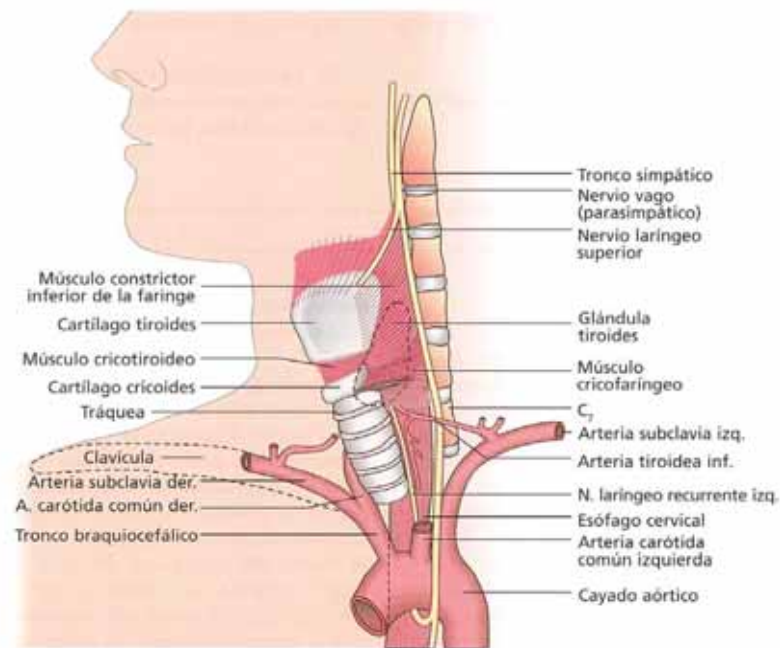


Fig. 9-1. Anatomía y relaciones del esófago cervical. Vista anterolateral izquierda.

para el esófago de la fascia prevertebral y de los músculos de la columna vertebral.

## ESÓFAGO TORÁCICO

Después de atravesar la región infrahioides, el esófago desciende y recorre el mediastino posterior, desde T<sub>1</sub> a T<sub>10</sub> (fig. 9-2). Mide, aproximadamente, entre 16 a 18 cm, casi los  $\frac{2}{3}$  de la longitud total.

En su trayecto inicial mantiene su posición en el plano prevertebral sobre la *línea media*, hasta la altura de la 4ª vértebra. Allí se separa de la columna y se desvía a la iz-

quierda para pasar por detrás del bronquio izquierdo. Se inclina ligeramente a la *derecha* para dar lugar al cayado de la aorta, prosigue por el mediastino posterior y, a la altura de T<sub>7</sub>, nuevamente se desvía a la *izquierda* y sigue de este modo hasta su entrada en el estómago.

El esófago torácico es un conducto abierto, cuyas paredes se alejan o se acercan según los movimientos respiratorios. Únicamente se adosan en la travesía diafragmática y permanece cerrado por el esfínter inferior desde allí hasta el cardias.

Pertenece a este segmento el estrechamiento más importante, el *broncoaórtico*, si-

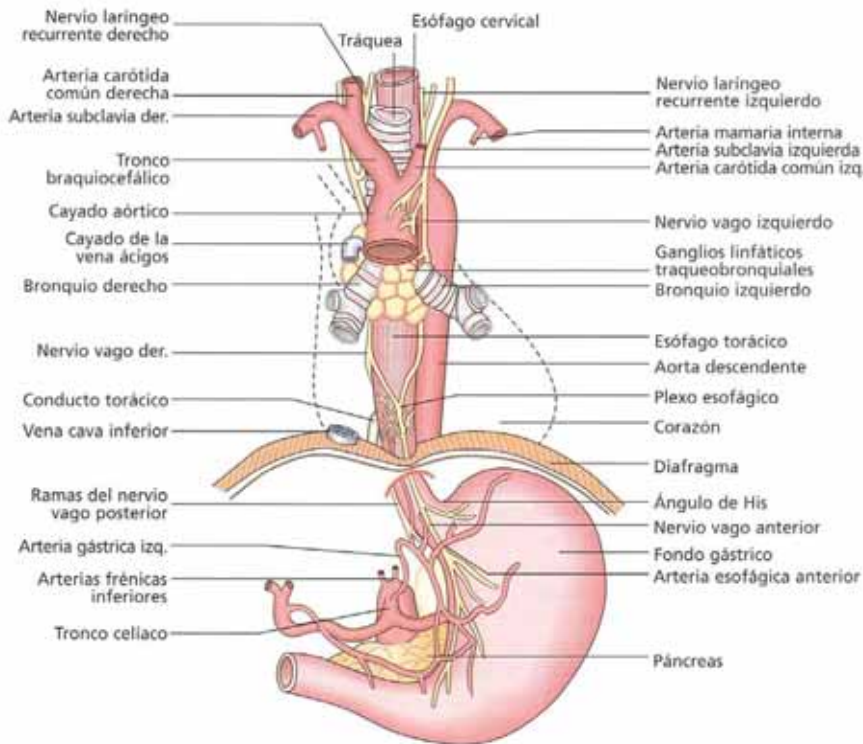


Fig. 9-2. Anatomía y relaciones del esófago torácico y abdominal. Vista anterior.

tuado en la interceptación del cayado aórtico y el bronquio izquierdo, frente a T<sub>4</sub>. Mide entre 4 y 5 cm de longitud (fig. 9-4). Es el sitio donde se atascan la mayoría de los cuerpos extraños introducidos con los alimentos y es el asiento preferencial de las neoplasias.

## Relaciones (fig. 9-2)

- **Anteriores:** por delante, la *porción superior* del esófago torácico se vincula con la arteria braquiocefálica derecha, la cara posterior de la tráquea, la bifurcación traqueal, el origen del bronquio izquierdo y los ganglios traqueobronquiales inferiores. La *porción inferior* responde a la cara posterior del pericardio, a la aurícula izquierda y, finalmente, al diafragma.

- **Laterales:** por el lado *derecho*, el esófago mantiene contacto con el pulmón a través de la pleura mediastínica. El cayado de la vena ácigos lo cruza por encima del bronquio derecho y se dirige a la vena cava superior. El nervio vago derecho pasa a la cara posterior y la pleura forma el receso de saco retroesofágico.

Por el lado *izquierdo*, la parte superior se relaciona con la arteria carótida común y con la subclavia izquierda. Entre ambas arterias se ubica el nervio vago izquierdo que, a la altura del cayado aórtico, origina el nervio laríngeo recurrente izquierdo.

Por debajo del cayado, el esófago responde a la arteria aorta, la pleura y el nervio vago izquierdo que pasa a la cara anterior y se divide en numerosas ramas.

- **Posteriores:** por intermedio de una capa celular grasa se vincula con la columna torácica, tapizada por los músculos prevertebrales que llegan hasta T<sub>2</sub> o T<sub>3</sub>. El espacio retroesofágico contiene el conducto torácico, vía linfática que se dirige arriba y a la izquierda, pasando por delante de las arterias intercostales derechas.

A partir de T<sub>7</sub> la aorta forma su cayado y desciende por detrás del esófago, entre éste y la columna vertebral, determinando la separación progresiva del conducto.

En la parte superior del mediastino posterior, las arterias intercostales derechas circulan detrás del esófago. Las venas hemiaácigos y ácigos accesoria cruzan, de izquierda a derecha, la cara posterior del conducto para llegar a la vena ácigos.

El nervio vago derecho y los troncos simpáticos derecho e izquierdo pasan a un plano posterior.

## HIATO ESOFÁGICO

El hiato esofágico es un orificio elíptico de unos 2,5 cm. Ubicado en la porción muscular del diafragma, está situado a la altura de T<sub>10</sub> y a menos de 2,5 cm a la izquierda de la línea media (fig. 9-3). El esófago a este nivel presenta el tercer estrechamiento denominado *diafragmático* (fig. 9-4).

Los bordes anterior y lateral del hiato están constituidos por los brazos musculares del *diafragma* y el borde posterior por el *ligamento arqueado mediano* (fig. 9-3).

Los *pilares diafragmáticos* se originan en la superficie anterior de L<sub>1</sub> y L<sub>2</sub>, en los discos intervertebrales y en el ligamento longitudinal anterior. Sus fibras tendinosas, a medida que ascienden hacia el tendón central del diafragma, adquieren carácter muscular, formando los brazos musculares que rodean el hiato esofágico y la apertura aórtica.

El *ligamento arqueado mediano* es un arco que pasa sobre la arteria aorta y conecta ambos pilares. Adquiere importancia cuando tiene aspecto fibroso; es necesario que los pilares, a este nivel, presenten carácter tendinoso y no muscular.

## Relaciones

- **Anteriores:** el nervio vago izquierdo se aplica sobre la cara anterior del esófago.

- **Laterales:** por el lado *derecho* circula la vena ácigos y por el lado *izquierdo* la vena hemiaácigos, las arterias esofágicas y la vena frénica inferior izquierda.

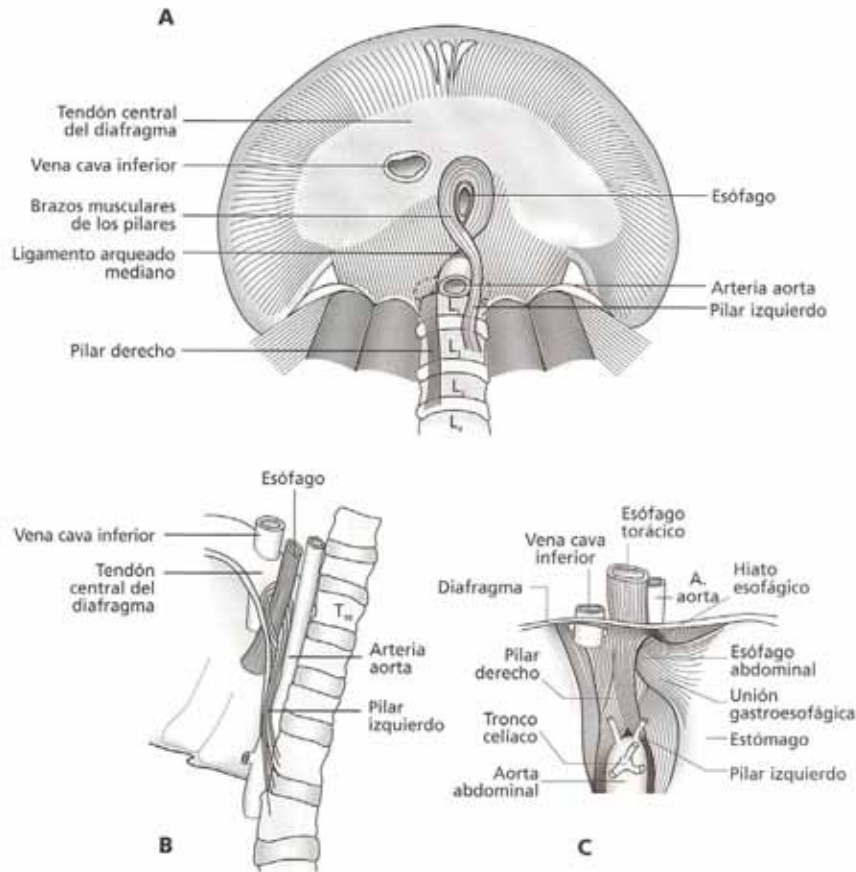


Fig. 9-3. Hiato esofágico. **A.** Vista inferior del diafragma. **B.** Vista izquierda. **C.** Anatomía del hiato esofágico. Pilares del diafragma.

• **Posteriores:** el esófago, en su paso por el hiato, se vincula por detrás con la arteria aorta, el conducto torácico, los nervios espláncnicos y el nervio vago derecho.

**ESÓFAGO ABDOMINAL**

El esófago abdominal mide 2 o 3 cm, es retroperitoneal y profundo. Finaliza en la ca-

ra anterior del estómago (fig. 9-2). La unión gastroesofágica está representada por el *cardias*, ubicado en la bóveda diafragmática a 2,5 cm de T<sub>10</sub> o T<sub>11</sub>. Proyectado sobre la pared anterior del abdomen, correspondería a la unión del séptimo cartilago costal con el esternón.

Visto endoscópicamente, el esófago tiene la forma de un embudo cuyas paredes terminan en el cardias, orificio que normal-

mente está cerrado por el *esfínter inferior*. Este anillo, constituido por fibras musculares elípticas, sólo se abre en el momento del paso del bolo alimenticio o durante el vómito. Se caracteriza por ser una zona de elevada presión intraluminal.

**Relaciones (fig. 9-2)**

• **Anteriores:** el esófago se relaciona con la cara inferior del lóbulo izquierdo del hígado, la arteria gastroesofágica anterior (esofagocardiotuberositaria anterior) y el

peritoneo. El nervio vago izquierdo transita sobre la cara anterior.

• **Laterales:** hacia la *derecha* se vincula con el pilar derecho del diafragma, el tronco celiaco y la transcavidad de los epiplones. Por la *izquierda* responde a la tuberosidad mayor del estómago, con la cual forma el ángulo de His.

• **Posteriores:** mantiene contacto con el nervio vago derecho, el pilar derecho del diafragma, la arteria aorta abdominal que lo separa de T<sub>10</sub> y la arteria esofagogastrica posterior, rama de la arteria esplénica.

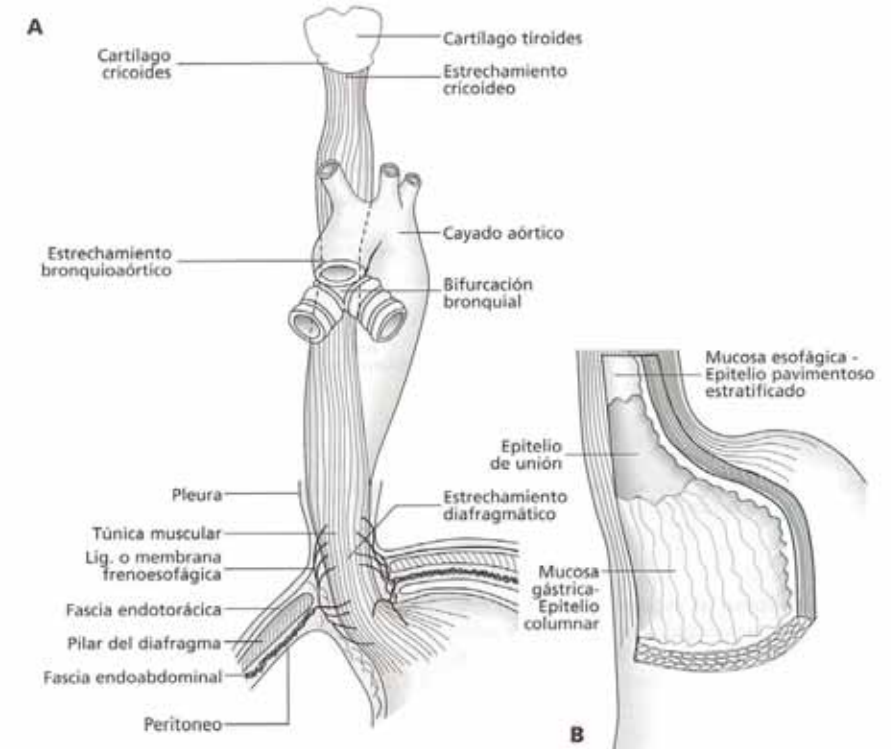


Fig. 9-4. **A.** Estrechamientos del esófago. **B.** Corte esquemático de la unión gastroesofágica.

## CONSTITUCIÓN ANATÓMICA

A diferencia de los demás órganos del aparato digestivo, la pared esofágica está constituida por 3 túnicas: muscular, submucosa y mucosa.

La túnica serosa sólo recubre el segmento abdominal.

### A. Peritoneo

Tapiza la cara anterior del esófago abdominal que es *retroperitoneal*. Este segmento está fijado al diafragma por el *ligamento o membrana freno-esofágica*, formada por fibras colágenas que son prolongaciones de la fascia mediastínica (fascia endotorácica) por arriba y de la fascia transversalis (fascia endoabdominal) por abajo (fig. 9-4). Esta membrana se dispone en abanico alrededor de los últimos 2 o 3 cm.

### B. Muscular

La pared muscular del esófago está compuesta por dos capas: una externa *longitudinal*, relativamente gruesa y una interna *circular*, delgada.

El estrato longitudinal a nivel del *tercio superior* está integrado por fibras voluntarias estriadas, en el *tercio medio* es un área de transición de músculo estriado y liso y en el *tercio inferior* contiene fibras lisas involuntarias.

En la cara posterior de la unión faringoesofágica existen zonas de debilidad por ausencia de la capa muscular longitudinal, donde pueden desarrollarse *divertículos de Zenker* y suelen ocurrir *perforaciones* durante las esofagoscopias.

### C. Submucosa

Es una capa de tejido conectivo que facilita el desplazamiento de la mucosa por debajo de la túnica muscular. Contiene glándulas secretoras de mucus, vasos sanguíneos, nervios del plexo de Meissner y una rica red linfática.

### D. Mucosa

Es una túnica espesa y resistente, formada por epitelio pavimentoso estratificado y numerosas glándulas submucosas.

La mucosa de la unión gastroesofágica deja de ser epitelio estratificado, característico del esófago y se convierte en epitelio columnar, propio de la porción superior del estómago (fig. 9-4). La transición interna no coincide con el límite externo de la unión gastroesofágica, ubicada 1 cm por debajo. Es importante tener presente esta diferencia durante la obtención de biopsias endoscópicas de la mucosa.

## VASCULARIZACIÓN

### A. Arterias (fig. 9-5)

El esófago *cervical* está irrigado por las arterias esofágicas superiores, proporcionadas por las arterias tiroideas inferiores, ramas de la subclavia.

El esófago *torácico* recibe las arterias esofágicas medias, ramas directas de la arteria aorta, de las arterias bronquiales, de las arterias intercostales y del ramo esofagotraqueal de la arteria tiroidea inferior.

El esófago *abdominal* está vascularizado por las arterias esofágicas inferiores, procedentes de las arterias frénicas y de las esofagogástricas.

### B. Venas (fig. 9-6)

El drenaje venoso está constituido por un extenso plexo submucoso, que atraviesa las capas musculares y siguiendo un curso longitudinal termina en las venas periesofágicas, que acompañan a los nervios vagos.

Las venas del esófago *cervical* se dirigen a las venas tiroideas inferiores que desembocan en las venas (troncos venosos) braquiocéfálicas.

El torrente venoso *torácico* drena en las venas diafragmáticas superiores, bronquiales y pericárdicas que llegan al sistema álgico. Este sistema reúne un grupo de pares de troncos

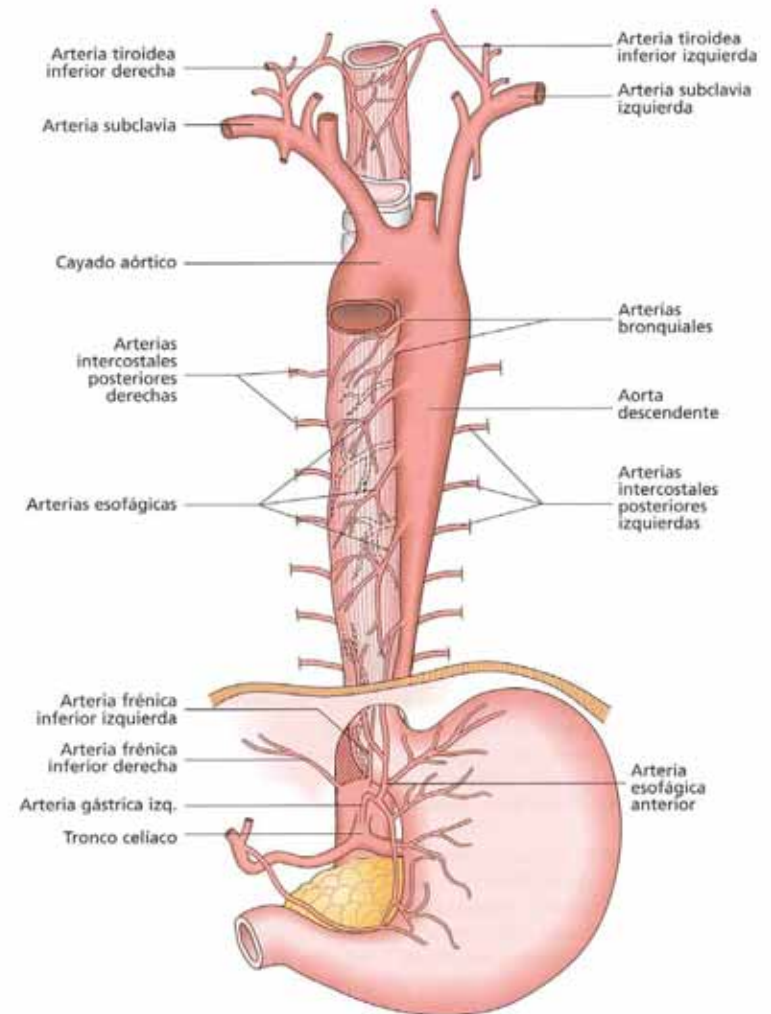


Fig. 9-5. Irrigación arterial del esófago. Vista anterior.



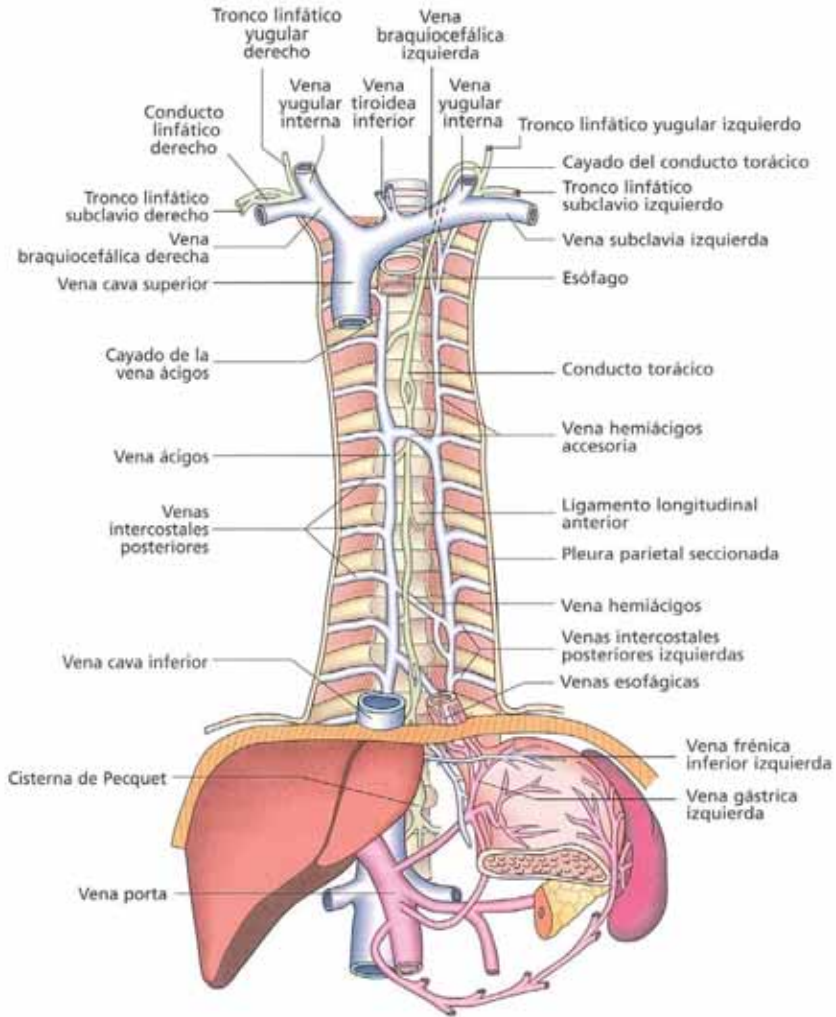


Fig. 9-6. Drenaje venoso del mediastino posterior y del esófago abdominal. Vista esquemática del conducto torácico.

venosos que se originan en el abdomen, a partir de las venas lumbares, drena la pared torácica y por intermedio de la vena ácigos desemboca en la vena cava superior.

El drenaje venoso del segmento inferior se dirige a la vena gástrica izquierda (coronaria estomáquica) por intermedio de las colaterales esofagocardiales y a las venas gástricas cortas, tributarias del sistema porta.

Existe una comunicación entre los plexos venosos submucosos, a nivel del tercio inferior del esófago, denominada *anastomosis portocava*, muy importante en las afecciones que ocasionan hipertensión portal. Estas venas submucosas se dilatan con gran facilidad formando várices, que pueden provocar he-

morragias graves e incluso la muerte del paciente.

**C. Linfáticos**

El esófago tiene una rica red linfática originada en los plexos submucoso e intramuscular, que ordenada en conductos progresa con destino a los ganglios linfáticos más próximos (fig. 9-7).

Los colectores *cervicales* son tributarios de los ganglios yugulares laterales y traqueales superiores.

En la porción *torácica* la corriente sigue hacia los ganglios paratraqueales, traqueobronquiales superiores e inferiores, medias-

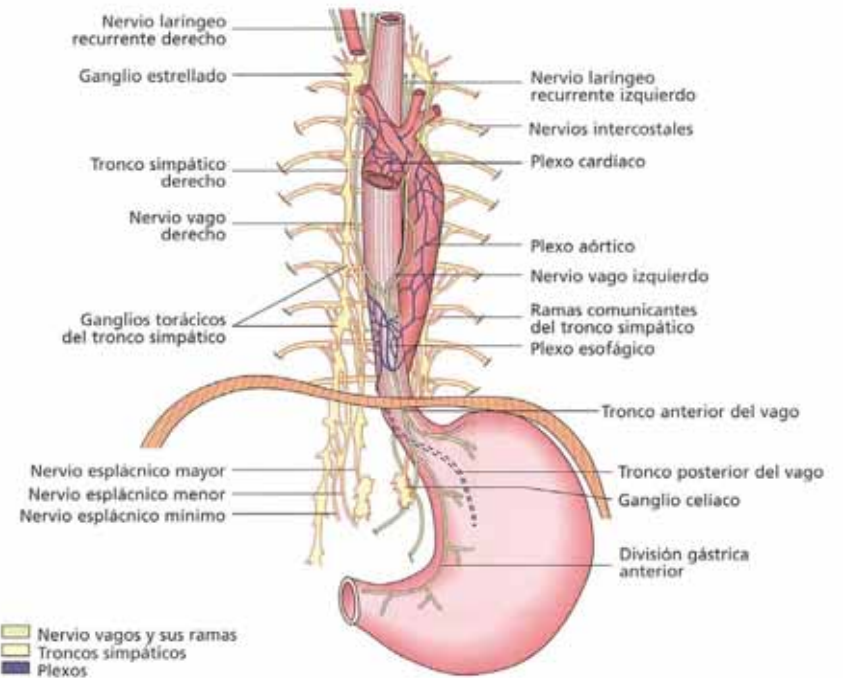


Fig. 9-7. Vista anterior de la innervación del esófago.

tínicos anteriores y posteriores y yuxtaesofágicos.

Los colectores *abdominales* drenan en los ganglios paracardiales, celiacos y gástricos izquierdos.

Esta red linfática tiene conexión con el *conducto torácico* (fig. 9-7), principal vaso colector linfático, que nace en el abdomen, en la cisterna quilosa de Pecquet, asciendo junto al lado derecho de la aorta, pasa por el hiato aórtico hacia el mediastino posterior derecho y desemboca en la vena subclavia o yugular interna del lado izquierdo.

Los carcinomas del esófago provocan metástasis linfáticas. En general, las lesiones de los tercios superior y medio afectan los ganglios cervicales, y los del tercio inferior, los ganglios celiacos o gástricos izquierdos. Sin embargo, pueden ocurrir metástasis a considerable distancia de la lesión primaria.

### INERVIACIÓN

La inervación del esófago tiene escaso desarrollo. Está a cargo de la cadena simpática y parasimpática (fig. 9-8).

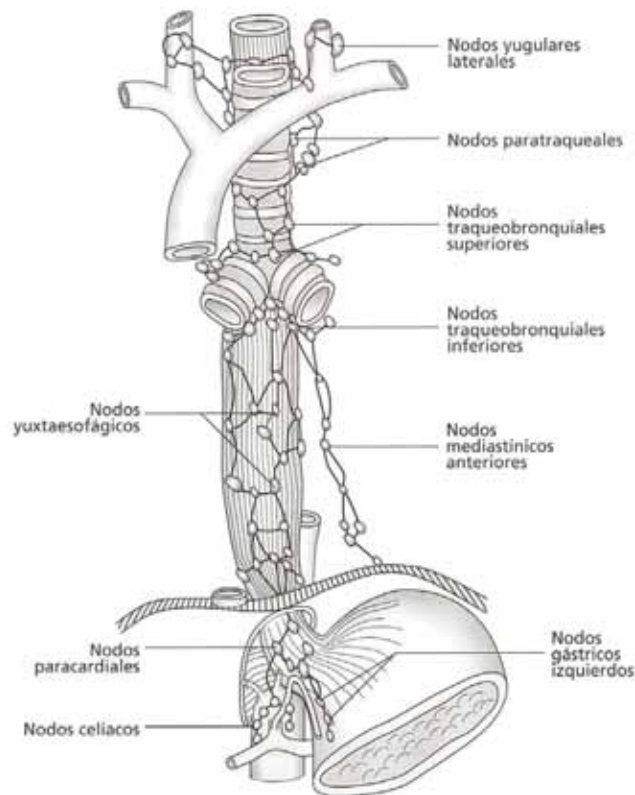


Fig. 9-8. Drenaje linfático del esófago.

Al *segmento superior* llegan fibras de los nervios laríngeos recurrentes derecho e izquierdo, ramas de los vagos.

Los otros *dos tercios esofágicos* reciben inervación directa de los vagos a través de varias ramas. Éstas, en la mayoría de los casos, se reúnen en 2 troncos (derecho e izquierdo), forman el plexo esofágico y luego, a nivel del hiato, cambian su posición: el va-

go izquierdo se ubica en la *cara anterior* y el derecho en la *cara posterior*.

La inervación simpática *cervical* se origina en los ganglios cervicales. Las fibras del segmento *torácico* provienen de los nervios torácicos y espláncnicos y las fibras *intraabdominales* proceden del ganglio celiaco. Las fibras simpáticas acompañan los vasos sanguíneos y regulan el tono muscular.

### FISIOLOGÍA

El esófago cumple dos funciones: *transporta* el alimento ingerido desde la faringe hasta el estómago y en circunstancias normales *evita la regurgitación* del contenido gástrico.

El *transporte del bolo alimenticio* es un proceso activo, inducido por la contracción peristáltica y progresiva del músculo esofágico. Las fibras longitudinales acortan el esófago a medida que el bolo avanza y los haces circulares aportan la fuerza propulsora.

Las relaciones existentes entre el esfínter inferior, la unión gastroesofágica y el meca-

nismo de cierre entre ambos, tienen relevante importancia para evitar el *reflujo* y la *formación de hernias bilatales*. De esta vinculación resulta que:

- El mal funcionamiento del esfínter inferior no puede controlar el reflujo gastroesofágico.
- El desarrollo de la hernia hiatal depende exclusivamente del desplazamiento del estómago al mediastino.
- A pesar de ser dos mecanismos diferentes, en numerosas ocasiones se presentan asociados.

### MÉTODOS DE DIAGNÓSTICO

El diagnóstico de las patologías esofágicas se realiza mediante el examen clínico y el aporte de estudios complementarios: técnicas por imágenes, pruebas funcionales, endoscopia y examen citológico y anatómopatológico.

Como ptialismo, pirosis, vómito esofágico, regurgitación, hemorragia, alteraciones de una o ambas cuerdas vocales, tos durante la ingesta, molestias epigástricas, problemas respiratorios y dolor de tipo cardíaco.

### Disfagia

Es el síntoma dominante; consiste en la dificultad de la progresión del bolo alimenticio, generalmente indolora. Cuando el paciente refiere dolor, sobre todo al tragar sustancias calientes o bebidas alcohólicas, se denomina *odinofagia*.

### EXAMEN CLÍNICO

Habitualmente durante la consulta al médico el paciente manifiesta sus trastornos en el tránsito al ingerir alimentos, llamada *disfagia*, pudiendo presentar otros síntomas y sig-

Se diferencian dos tipos de disfgias. La de origen *orgánico* tiene un comienzo lento y progresivo con los alimentos sólidos (pan, carne) y cada vez más acentuado hasta llegar a ser permanente e irreversible, tanto para los alimentos sólidos, semisólidos (puré) y luego para los líquidos.

La disfgia de origen *funcional* tiene un comienzo brusco, pero alterna con largos períodos de acalmía y, cuando se evidencia, puede ser un día para los sólidos y otro día para los líquidos.

Si el impedimento está en el paso del bolo alimenticio por la faringe, se denomina *disfgia orofaríngea*.

### TÉCNICAS POR IMÁGENES

Se realizan *estudios contrastados* en diferentes posiciones. Son relativamente simples y confortables para el paciente. Pueden mostrar la anatomía y revelar la mayoría de las úlceras pépticas, estenosis, divertículos, carcinomas y hernias de hiato.

La *cinerradiología*, mediante la visualización en video, es útil en el diagnóstico de las patologías del esófago faringoesofágico; permite corroborar las alteraciones de la motilidad y detectar la existencia de un divertículo de Zenker.

La *tomografía axial computarizada* con contraste resulta importante en las patologías malignas, ayuda a evaluar la extensión del proceso tumoral (locorregional) y la presencia de adenopatías, sobre todo en el mediastino.

La *centellografía* se utiliza para detectar el reflujo gastroesofágico. Se instila una sustancia marcada con isótopos en el estómago, tal como el coloide de sulfuro de Te<sup>99</sup> y se observa su progresión retrógrada por cámara gamma.

### ESOFAGOSCOPIA

La esofagoscopia permite examinar el esófago directamente, obtener biopsias para el estudio citológico y anatomopatológico

de las lesiones, extraer cuerpos extraños, efectuar dilataciones transendoscópicas de las estenosis y valorar las consecuencias provocadas por reflujo y la esofagitis sobre la mucosa. Además, en algunos casos se puede colocar un tubo a través de la estenosis, lo que permite la alimentación por vía oral.

La esofagoscopia es un estudio invasivo que se puede realizar en forma ambulatoria, previa administración de un sedante suave. Su práctica está contraindicada en presencia de aneurisma de aorta torácica y divertículos, por el riesgo de perforación.

En la mayoría de los casos se emplean *esofagoscopios flexibles*, sobre todo si se estudian patologías de tipo funcionales como la esofagitis o ante una hemorragia por vrices.

En los pacientes con estenosis o tumores suelen utilizarse *esofagoscopios de tubo rígido y abierto*, que permiten introducir las pinzas de biopsia y las sondas de mayor calibre a mayor profundidad.

### Técnica

El paciente se coloca en posición en decúbito lateral izquierdo, con la cabeza en hiperextensión. El endoscopista, situado frente a él, con sus dedos índice y medio de la mano izquierda baja la lengua, mientras que con la mano derecha ingresa el esofagoscopio solicitando al paciente que efectúe movimientos de deglución. Pasado el cricofaríngeo, insufla aire por medio de una perilla, continúa progresando el endoscopio y observa el esófago en todo su trayecto, hasta pasar el cardias.

Una vez obtenidas las biopsias, se depositan en frascos estériles con la ayuda de una aguja hipodérmica. Al concluir el examen, el esofagoscopio se retira lentamente para no ocasionar daños en los tejidos.

### CITOLOGÍA EXFOLIATIVA

La información que brinda el Servicio de Citología adquiere importancia en el estudio

del cáncer de esófago. Son infrecuentes los adenocarcinomas; en general, corresponden a procesos tumorales de origen gástrico que invaden el esófago.

### ANATOMÍA PATOLÓGICA

La anatomía patológica, como elemento diagnóstico, permite diferenciar el tejido benigno del tejido maligno.

## PATOLOGÍAS ESOFÁGICAS

### DIVERTÍCULOS

Los divertículos esofágicos son dilataciones huecas, en forma de saco o bolsa, que existen en determinados sitios de la pared. Se pueden clasificar según su origen, la localización y el modo de desarrollo y sus características anatómicas (cuadro 9-1).

Los divertículos *congénitos* están constituidos por todas las tunicas del esófago; se conocen como divertículos verdaderos. A

**Cuadro 9-1.** Clasificación de los divertículos esofágicos



### PRUEBAS DE FUNCIÓN ESOFÁGICA

Las pruebas de función esofágica tienen como objetivo demostrar que los síntomas del paciente son debidos a reflujo y no a otra enfermedad. Los cuatro exámenes que se mencionan a continuación, permiten medir el tono del esfínter esofágico, evaluar el peristaltismo y valorar la competencia del cardias.

- Manometría esofágica.
- Determinación intraluminal del pH.
- Eliminación del ácido.
- Perfusión de ácido.

este grupo pertenecen los ubicados en el segmento mediotorácico.

Existen dos tipos de *divertículos adquiridos*: por tracción y por pulsión. Los primeros se forman por la fuerza de adherencias en la porción media del esófago; son también divertículos verdaderos. Los segundos se originan en zonas de hipotonía muscular segmentaria, donde alternan bandas musculares hipertónicas. Son llamados falsos divertículos pues sólo protruyen la mucosa y la submucosa. Estos sacos se desarrollan en zonas de alta presión, en el bajo esófago y en el extremo superior, por encima del esfínter cricofaríngeo.

### Divertículo faringoesofágico

El divertículo faringoesofágico lleva el nombre de *divertículo de Zenker*. Es de tipo adquirido, por pulsión. Se observa generalmente en los ancianos.

### Etiología y patogenia

La pared posterior de la región faringoesofágica está compuesta por fibras musculares que delimitan un triángulo superior y otro inferior, unidos por sus bases (fig. 9-9). Los lados del triángulo superior están inte-

grados por fibras del músculo constrictor de la faringe, los del triángulo inferior por fibras del músculo propio del esófago y ambas bases están compuestas por el músculo cricofaríngeo. Los triángulos representan puntos débiles donde se producen rupturas traumáticas del esófago y se desarrollan bolsas diverticulares, especialmente en el *triángulo superior*, llamado *espacio de Laimer*, debido a la ausencia de fibras longitudinales en la línea media posterior.

#### Manifestación clínica y diagnóstico

El paciente que padece una enfermedad diverticular puede manifestar disfagia, gorgoteo al comer, regurgitación, sensación de plenitud en el cuello y halitosis.

El diagnóstico se efectúa por medio de estudios radiológicos contrastados y pruebas funcionales que indican presión superior a la normal e incoordinación en el mecanismo de la deglución por falta de relajación del esfínter cricofaríngeo, siendo éstos los factores causantes de la formación del saco diverticular.

#### Tratamiento

Los divertículos, de acuerdo con su tamaño, se clasifican en 4 grados. Aquellos de mayor dimensión requieren cirugía por que pueden provocar obstrucción total del esófago o aspiración pulmonar. El tratamiento quirúrgico incluye la *resección del divertículo* asociada, en general, con una *miotomía cricofaríngea*, dado que el hipertonio por falta de relajación puede ser causa de recidiva.

#### Divertículo mediotorácico

El divertículo mediotorácico por tracción es infrecuente. Se ubica en la pared anterolateral derecha. Suele originarse como consecuencia de haber sufrido un proceso inflamatorio o infeccioso a nivel de los ganglios traqueobronquiales superiores e inferiores. En su mayoría, son de pequeño y mediano tamaño, asintomáticos y, rara vez, necesitan tratamiento. En caso de complicarse, apare-

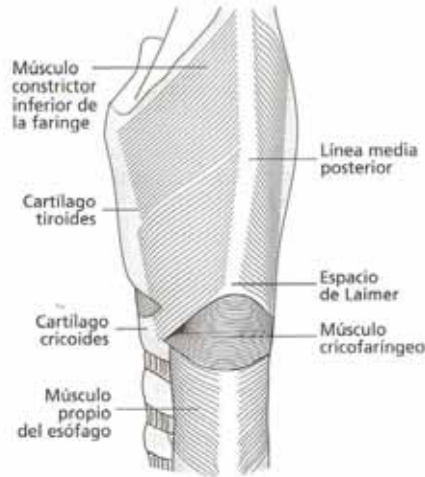


Fig. 9-9. Vista posterolateral de la unión faringoesofágica.

cen fistulas esofagobronquiales que requieren *intervención quirúrgica*.

#### Divertículo epifrénico

El divertículo epifrénico por pulsión se localiza en el esófago inferior, hacia cualquiera de los lados, por encima del diafragma. La sintomatología guarda relación con el tamaño del divertículo; puede mantenerse asintomático o provocar disfagia y regurgitación. Esta patología puede asociarse con acalasia y hernia hiatal por deslizamiento. La confirmación diagnóstica se obtiene mediante estudios radiológicos y pruebas de función esofágica. En caso de sintomatología acentuada y progresiva se realiza la *extirpación del divertículo* y una *miotomía extramucosa larga*.

#### ACALASIA

La acalasia, también llamada *dilatación idiopática del esófago*, es un trastorno motor

debido a una insuficiente relajación del esfínter distal y ausencia de peristaltismo.

#### Etiología

No se conoce con exactitud su causa, pero sí se observa ausencia o déficit de células ganglionares en los plexos de Auerbach o Meissner.

#### Manifestaciones clínicas

Los primeros síntomas son disfagia, en principio intermitente y luego constante, y una sensación de detención de los alimentos en la parte baja del tórax. El aumento de presión en el esfínter esofágico inferior origina una obstrucción con dilatación secundaria del esófago. El dolor es raro y al dilatarse el esófago desaparece.

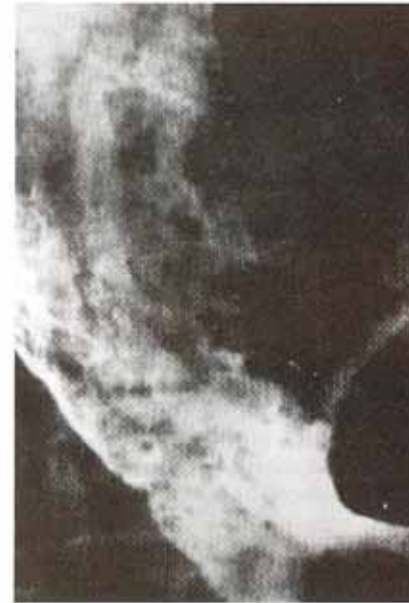

Fig. 9-10. Acalasia - Estudio de doble contraste.

En una etapa avanzada se produce regurgitación nocturna de los alimentos, que puede ocasionar aspiraciones pulmonares y formación de abscesos, bronquiectasias o neumonías. La pérdida de peso puede ser leve o moderada; cuando se acentúa y se acompaña de una disfagia con evolución rápida, debe sospecharse una neoplasia de la unión gastroesofágica.

#### Diagnóstico

El diagnóstico de acalasia se realiza mediante exámenes radiológicos, que muestran el conducto dilatado desde el cayado aórtico hasta la unión gastroesofágica, desembocando en forma cónica y muy estrecha en el estómago (fig. 9-10).

La manometría esofágica revela falta de relajación del esfínter inferior, presión superior a la normal y ausencia de peristaltismo después de la deglución.

En los exámenes diagnósticos debe incluirse una esofagoscopia con obtención de biopsias. La acalasia debe diferenciarse de la estenosis péptica y del carcinoma estenosante distal.

#### Tratamiento

El propósito del tratamiento es disminuir la presión y, en consecuencia, la obstrucción del esfínter esofágico inferior. Hay dos tipos de tratamiento:

- *Dilatación hidrostática, neumática o mecánica*, que puede requerir varias sesiones.
- *Cirugía*. se reserva para aquellos casos que no responden a la dilatación. Se efectúa la *esofagocardiomiectomía extramucosa de Heller*, que implica la sección longitudinal de la capa muscular.

#### HERNIA HIATAL

A nivel del hiato esofágico se pueden desarrollar dos tipos de hernias: hernia hiatal paraesofágica y hernia hiatal por deslizamiento.

### Hernia hiatal paraesofágica

La hernia hiatal paraesofágica es una patología adquirida e infrecuente. Se caracteriza por la conservación en su lugar de la unión gastroesofágica y la suficiencia del esfínter inferior; sólo hay ascenso del estómago al mediastino (fig. 9-11A).

El hiato aumentado de tamaño puede llegar a medir hasta 10 o 12 cm de diámetro. En principio se desplaza el fondo gástrico y a medida que la hernia se agranda, protruye la curvatura mayor del estómago; el cardias y el píloro están muy próximos. Las vísceras están contenidas en un saco, formado por peritoneo diafragmático, que se ubica por delante y en los laterales del esófago.

### Manifestaciones clínicas

La hernia paraesofágica puede ser asintomática, pero un gran número de pacientes refieren síntomas de origen mecánico. La protrusión acentuada puede provocar complicaciones como obstrucción en el esófago distal y vólvulo gástrico con sus posibles consecuencias: estrangulamiento, infarto y

perforación, que dan origen a una mediastinitis.

### Diagnóstico

El diagnóstico se determina por medio de exámenes radiológicos simples y contrastados. La esofagoscopia flexible pone en evidencia la existencia de un orificio adyacente al de la unión gastroesofágica.

### Tratamiento

La hernia hiatal paraesofágica requiere tratamiento quirúrgico debido a las graves complicaciones que puede ocasionar. La cirugía comprende dos tiempos importantes: la reducción de las vísceras en la cavidad abdominal y el cierre de la brecha anatómica.

### Hernia hiatal por deslizamiento

Dentro de las patologías diafragmáticas, la hernia hiatal por deslizamiento es la más frecuente. Las vísceras se desplazan hacia el mediastino, inducidas por las diferentes presiones que manejan el tórax y la cavidad ab-

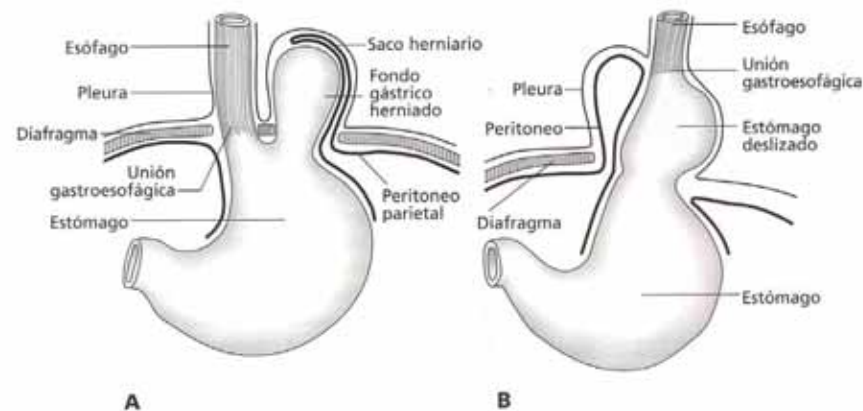


Fig. 9-11. Hernia hiatal. A. Hernia hiatal paraesofágica. B. Hernia hiatal por deslizamiento.

dominal. Además, son favorecidas por la insuficiencia del ligamento o membrana freno-esofágica para mantener la unión gastroesofágica dentro del biato (fig. 9-11B).

La hernia hiatal por deslizamiento puede asociarse con reflujo gastroesofágico si el esfínter inferior no funciona correctamente.

### Manifestaciones clínicas

La sintomatología es muy proteiforme; puede mantenerse asintomática en un gran número de casos. Los síntomas responderán, en general, al grado de reflujo y a la esofagitis consecuente; los más habituales son dolor retroesternal (pirosis), regurgitación amarga, odinofagia y disfagia, con agravación de los síntomas por ingesta de alimentos ácidos. También puede provocar una hemorragia gastrointestinal oculta o masiva.

### Diagnóstico

Las imágenes contrastadas ponen de manifiesto la protrusión del estómago hacia el mediastino y certifican el reflujo gastroesofágico.

La esofagoscopia resulta muy eficaz. Confirma la esofagitis péptica, descarta posibles carcinomas, muestra una mucosa friable que sangra ante cualquier contacto y pequeñas manchas cubiertas por fibrina. También se realizan pruebas de manometría y determinación del pH esofágico.

### Tratamiento

El reflujo gastroesofágico poco sintomático tiene buena respuesta al tratamiento médico. Los pacientes cuyos síntomas de esofagitis por reflujo no responden al tratamiento instaurado, requieren cirugía. En la actualidad existen numerosas técnicas antirreflujo: la funduplicatura de Nissen, la funduplicatura de Belsey Mark IV, la técnica de DeMeester y la técnica de Hill. Ellas proponen:

- Reducir las vísceras en la cavidad abdominal.
- Cerrar los pilares del hiato en forma suficiente y complaciente para dar paso al esófago.
- Crear una válvula o un sustituto del esfínter inferior para corregir la insuficiencia.

### ESOFAGITIS PÉPTICA

La esofagitis péptica es la inflamación crónica de las paredes del esófago. Tiene como causa principal el reflujo gastroesofágico. Sin embargo, en un gran número de pacientes no existe insuficiencia del esfínter esofágico inferior y se produce un desequilibrio entre las fuerzas normales que intentan abrirlo y las que tienden a cerrarlo (por ejemplo: embarazo, ascitis, intubación nasogástrica, etcétera).

La esofagitis péptica se puede diagnosticar endoscópicamente al observar una mucosa inflamada o ulcerada (fig. 9-12). Es común visualizar estenosis tubulares o anulares de hasta 7 u 8 cm, debiéndose extraer muestras a fin de establecer el diagnóstico diferencial con el carcinoma estenosante distal.

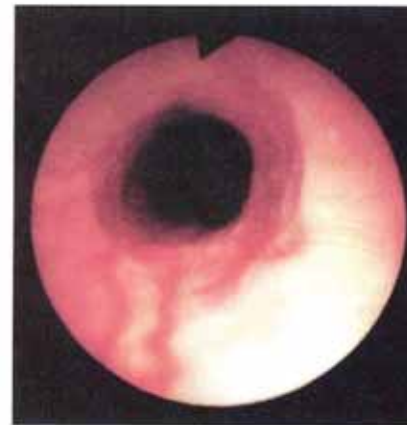

Fig. 9-12. Visión endoscópica de una esofagitis por reflujo. Obsérvese la congestión de la túnica mucosa.

La esofagitis péptica y las estenosis requieren tratamiento médico, dilatación con sondas y posteriormente una *operación antirreflujo*. En el caso de reflujo recurrente por fracaso de intervenciones previas, se debe *resecar la zona afectada y restablecer la continuidad del conducto* ascendiendo el estómago o interponiendo colon o yeyuno para reemplazar el esófago extirpado.

## VÁRICES ESOFÁGICAS

Las várices esofágicas son dilataciones venosas submucosas que se desarrollan en el tercio inferior del esófago. Constituyen un signo de hipertensión portal por una cirrosis hepática o una trombosis de la vena porta o de la vena esplénica.

En general no provocan síntomas pero se manifiestan por sangrado; pueden ser causa de hemorragia masiva. Al ocurrir esta complicación debe efectuarse una endoscopia para observar el estado y el número de las venas varicosas. Los tratamientos destinados a cohibir la hemorragia aguda por várices esofágicas son diversos (cuadro 9-2). Este tema se desarrolla en el capítulo 14 correspondiente a hipertensión portal.

## TUMORES BENIGNOS DEL ESÓFAGO

Los tumores benignos del esófago son menos frecuentes que los malignos. Entre ellos se destacan los *leiomiomas* que asientan entre las tunicas circular y longitudinal, sin afectar la mucosa. Presentan tamaño variable, factor determinante en la manifestación de la sintomatología. Los de gran dimensión pueden llegar a provocar obstrucción y disfagia.

La confirmación de la existencia del leiomioma se logra mediante estudios radiológicos contrastados, complementados con una esofagoscopia a los efectos de descartar otras lesiones. Si no hay un cambio franco en la mucosa esofágica, no se recomienda la biopsia para evitar la forma-

ción de adherencias que compliquen la exéresis. La tomografía computarizada y la ecoendoscopia pueden resultar útiles en el diagnóstico.

El tratamiento adecuado para los tumores benignos es quirúrgico. Los leiomiomas del tercio inferior son abordados por una toracotomía izquierda, los del tercio medio por una toracotomía derecha y los cervicales por una cervicotomía izquierda.

## TUMORES MALIGNOS DEL ESÓFAGO

El *carcinoma epidermoide* predomina con alto porcentaje dentro de las neoplasias del esófago y es la principal causa de estenosis.

En el segmento inferior suele presentarse el *adenocarcinoma primitivo* aunque, en general, es secundario a un cáncer del cardias o del fondo gástrico que invade el esófago.

### Manifestaciones clínicas

Durante meses el cáncer puede permanecer asintomático y, cuando se manifiesta,

**Cuadro 9-2. Tratamientos para la hemorragia aguda por várices esofágicas**

<b>A. Medicación sistémica</b>
Vasopresina
Somatostatina
<b>B. Compresión local</b>
Sonda balón de Sengstaken-Blakemore
Sonda de Linton
<b>C. Tratamientos endoscópicos</b>
Escleroterapia de inyección
Ligadura con bandas elásticas
<b>D. Tratamientos percutáneos</b>
Shunt portosistémico intrahepático transyugular (TIPS)
Embolización percutánea
<b>E. Tratamientos quirúrgicos convencionales</b>
Derivaciones portosistémicas
Desvascularización esofagagástrica

está muy avanzado, ha desarrollado gran tamaño y comprometido ampliamente la luz esofágica. El primer síntoma tardío es una disfagia progresiva.

En el transcurso de su evolución, el paciente puede presentar odinofagia, sialorrea, regurgitación, anorexia y pérdida de peso. La anemia es frecuente y casi siempre se debe a pérdidas crónicas de sangre. La aparición de dolor indica complicaciones como inflamación o invasión de estructuras vecinas. En etapas finales el enfermo refiere tos (signo de sospecha de una fistula esofago-bronquial) y ronquera con voz bitonal, por parálisis del nervio recurrente debido a la invasión del mediastino.

### Diagnóstico

La gran mayoría de los tumores del esófago se pueden detectar por los estudios radiológicos contrastados, que son fundamentales para el diagnóstico oportuno. La esofagoscopia permite obtener muestras para ser enviadas a examen histológico y establecer el diagnóstico definitivo.

Las imágenes de la tomografía computarizada permiten observar la masa tumoral, la diseminación mediastinal y, en ocasiones, las metástasis óseas. La ecoendoscopia es una metodología moderna que informa el grado de infiltración del tumor. Se pueden efectuar estudios complementarios, por ejemplo una broncoscopia que revelaría la presencia de una fistula esofagobronquial.

### Tratamiento

El diagnóstico temprano es fundamental. El tratamiento para el carcinoma del esófago puede tener carácter *curativo*, como en el caso de la resección radical, o carácter *paliativo*, incluidos aquí aquellos que brindan una supervivencia más confortable al restablecer la capacidad de deglución y mejorar el estado nutricional.

En la actualidad, las metodologías terapéuticas más utilizadas para el carcinoma esofágico son la *radiación* y la *resección*

*quirúrgica*, que se pueden aplicar en forma aislada o combinada. No obstante, siempre que sea factible, la extirpación del tumor brinda un mejor pronóstico. El esófago, desde el punto de vista quirúrgico, se divide en 3 porciones:

- *Tercio superior*: por arriba del cayado aórtico.
- *Tercio medio*: detrás del hilio del pulmón, desde el cayado aórtico hasta la vena pulmonar inferior.
- *Tercio inferior*: desde la vena pulmonar inferior hasta la unión gastroesofágica.

Esta división es importante para registrar la frecuencia con que se presenta el carcinoma y definir la estrategia quirúrgica.

La ubicación preferencial del carcinoma esofágico es el tercio medio, luego en el tercio inferior y es poco habitual en el tercio superior. Los tumores del tercio inferior generalmente son resecables. Los del tercio medio son extirpables en menor proporción, debido a que invaden tempranamente estructuras vecinas importantes como la tráquea, la aorta y los bronquios.

*El ideal del tratamiento quirúrgico es la resección radical del esófago con el tejido celuloganglionar que lo rodea, es decir, incluidos los territorios linfáticos que le competen.* Uno de los fracasos de la cirugía es la existencia de metástasis a lo largo del órgano, aun a distancia del asiento microscópico del tumor primario por propagación linfática submucosa, dando lugar a las metástasis surgentes.

### Tratamiento por radioterapia y quimioterapia

La radioterapia se considera el tratamiento de elección para el carcinoma del tercio superior del esófago. Puede tener 3 objetivos:

- Curar la lesión.
- Obtener resultados paliativos.
- Auxiliar a la quimioterapia o a la resección quirúrgica.

La radioterapia puede tener carácter curativo, por ejemplo, en el carcinoma escamoso

que es muy radiosensible. La aplicación se instaura en forma externa, extremando el cuidado de los órganos críticos como la médula espinal, los pulmones y el corazón.

También se utiliza sola o combinada con quimioterapia previa a la cirugía, con el objeto de disminuir la masa neoplásica y facilitar la resección. Aplicada en forma posoperatoria, se emplea para tratar los residuos microscópicos de la lesión.

El tratamiento por radioterapia puede causar complicaciones como, por ejemplo, perforación debido a la destrucción del tumor.

#### Tratamientos paliativos

En caso de carcinoma esofágico irresecable y ante la necesidad de mantener el estado nutricional y brindar un mejor confort al paciente, pueden resultar efectivos diversos procedimientos paliativos. La *colocación de prótesis tubulares, el bypass, la gastrostomía o la yeyunostomía* pueden combinarse con la radiación para disminuir el progreso de la neoplasia. Es importante tener presente que tanto la gastrostomía como la yeyunostomía tienen como único objetivo mantener el estado nutricional del paciente.

### PERFORACIÓN DEL ESÓFAGO

La perforación y la rotura del esófago es grave debido al grado de morbimortalidad, ya que el contenido esofágico, contaminado especialmente por anaerobios, puede provocar infección mediastinal.

#### Fisiopatogenia

Sus paredes frágiles, carentes de serosa y pobremente irrigadas, junto con un gradiente de presión debido a los valores negativos intratorácicos, lo predisponen a la rotura. La consecuente infección determina graves complicaciones, que varían de acuerdo al tamaño y el sitio de la perforación y al tiempo transcurrido entre la lesión y su trata-

miento. La perforación del esófago distal casi siempre se extiende hacia la cavidad torácica izquierda y la del esófago medio hacia la cavidad torácica derecha.

#### Clasificación

Las perforaciones del esófago se clasifican según su etiología; se distinguen básicamente 4 grupos (cuadro 9-3). Su localización (cervical, torácica y abdominal) más frecuente es en las zonas de estrecheces (región cricofaríngea, broncoarítica y por arriba del cardias).

La *perforación espontánea* sucede durante el vómito y las arcadas. La lesión lineal es inducida por el aumento de presión existente.

La *perforación instrumental* suele ocurrir durante la práctica de una endoscopia, una dilatación esofágica o el pasaje de sondas para alimentación.

La *rotura traumática* puede originarse por una herida penetrante de arma blanca o de bala, o por un traumatismo externo no penetrante debido a un golpe en el cuello, tórax o abdomen. También puede obedecer a la ingestión y extracción de un cuerpo extraño, a la ingestión de sustancias cáusticas o por una

**Cuadro 9-3. Causas de perforación del esófago**

A. <i>Espontánea o por distensión</i>
B. <i>Instrumental</i> Esofagoscopia Dilataciones Intubación
C. <i>Traumática</i> Proyectil penetrante Deglución de cuerpo extraño Compresión torácica o lesión abdominal Diseción quirúrgica Ingestión de agentes cáusticos
D. <i>Enfermedad esofágica intrínseca</i> Carcinoma Úlcera acidopéptica Otros

excesiva disección del esófago durante el transcurso de una intervención quirúrgica, como por ejemplo, en las hernias hiatales.

La rotura puede suceder como consecuencia de una *enfermedad primaria del esófago*, como un carcinoma o una úlcera benigna que invade toda la pared.

#### Manifestaciones clínicas

El síntoma predominante es el dolor y con posterioridad fiebre y disfagia. De no tratarse la lesión, el shock puede ser temprano y la muerte sobreviene dentro de las 24 horas.

En la rotura del esófago cervical es característica la crepitación, aunque también puede evidenciarse en la rotura torácica, siendo en éste último caso muy frecuente la disnea por compromiso del espacio pleural.

Los síntomas dominantes en la lesión del esófago abdominal suelen ser omalgia y lumbalgia izquierda, que preceden a los síntomas de abdomen agudo perforativo (defensa a la palpación, contractura muscular, reacción peritoneal y neumoperitoneo).

#### Diagnóstico

La sospecha clínica se confirma a través de estudios radiológicos. En la región cervical, la Rx simple puede evidenciar desviación de la tráquea, ensanchamiento del espacio retrofaríngeo y enfisema subcutáneo. La radiografía de tórax puede poner de manifiesto un enfisema mediastínico y/o derrame pleural, acompañado o no de neumotórax, si la perforación es torácica o subdiafrágica. En la rotura del esófago abdominal se constatará neumoperitoneo. No obstante, siempre se debe realizar el estudio contrastado con sustancia hidrosoluble a fin de detectar el sitio y la extensión de la perforación.

#### Tratamiento

La terapéutica de la perforación esofágica se basa en tres principios fundamentales:

- Tratamiento de la lesión para evitar una mayor contaminación local/regional.

- Drenaje adecuado de los compartimientos afectados.
- Terapia de sostén, basada en antibiótico-terapia, hidratación parenteral, hiperalimentación y drenaje nasogástrico.

#### Perforación cervical

La mortalidad de las perforaciones del esófago cervical es baja. En caso de lesión pequeña, sin compromiso torácico, puede ser suficiente el tratamiento antibiótico intensivo, la supresión de la ingesta y la alimentación parenteral.

Cuando es mayor el volumen de la extravasación y además existe supuración, es necesario efectuar el drenaje quirúrgico a través de una incisión oblicua izquierda paralela al borde anterior del músculo esternocleidomastoideo. De ser posible se realiza el cierre de la brecha. En algunos casos resulta útil la colocación de una sonda o un tubo de Kehr para dirigir la fistula. Se colocan drenajes de látex en la zona del foco, en el espacio retrofaríngeo y el mediastino superior.

#### Perforación torácica y abdominal

La mortalidad varía de acuerdo al tiempo transcurrido, es del 10% en los casos tratados antes de las 24 horas y alcanza el 50% o más cuando la terapéutica se retrasa.

Si la evolución es menor a 6 horas puede realizarse el cierre de la brecha, en lo posible reforzada con un parche de pleura o diafragma, drenaje del foco y colocación de sonda nasogástrica.

Cuando la evolución es mayor a 6 horas, generalmente no se puede efectuar el cierre primario del defecto por la friabilidad de los tejidos y la extensa contaminación mediastínica. En estos casos, además del drenaje amplio del foco, se proponen diversas tácticas terapéuticas:

- a) Sutura de la perforación sobre tubo en T más gastrostomía descompresiva y esofagostomía cervical.
- b) Esofagectomía total con cierre del cardias y esofagostomía cervical.

c) Cierre de la brecha con parche de fondo gástrico (técnica de Thal) o parche gástrico con funduplicatura (técnica de Woodward), en ruptura del esófago inferior.

En todos los casos se agregará una yeyunostomía o gastrostomía para alimentación.

## ESTENOSIS CORROSIVAS DEL ESÓFAGO

Las estenosis del esófago son frecuentes en los niños por la ingesta de sustancias cáusticas sólidas o líquidas. En los adultos se ven en los intentos de suicidio.

Las sustancias químicas más comunes son cáusticos alcalinos que contienen hidróxido de sodio, carbonato de sodio, metasilato de sodio (detergente) y agua de amoníaco. Las quemaduras pueden afectar la orofaringe, la laringe, el esófago y el estómago.

### Clasificación de las quemaduras

Según su aspecto y evolución, las quemaduras pueden ser *superficiales* o *profundas*. Las primeras sólo toman la pared esofágica, provocan edema y formación de vesículas. Las segundas son más graves, sobrepasan los límites de la pared e invaden los tejidos vecinos mediastínicos, pleurales y peritoneales. Los dos tipos de quemaduras pasan por 3 fases: aguda, subaguda y crónica o cicatrizal.

### Diagnóstico

La confirmación de la quemadura se establece durante el examen endoscópico, que

pone en evidencia la extensión y la gravedad de la misma.

### Tratamiento

El tratamiento inicial es médico, se deben administrar antibióticos y esteroides. Es beneficioso para el paciente ingerir alimentos lo antes posible, de acuerdo a un régimen estricto, para evitar el reflujo de ácido gástrico. Otros casos requieren una *gastrostomía* o *yeyunostomía* como vía de alimentación.

Posteriormente, si aparece disfagia se debe sospechar una estenosis, que debe tratarse mediante *dilatación con bujías*. En caso de estenosis extensa y ante intolerancia a las dilataciones, es necesario un *reemplazo del esófago con estómago, yeyuno o colon* para restablecer la continuidad del tránsito.

## MEGAESÓFAGO

Se define megaesófago a la dilatación difusa del conducto, secundaria a la enfermedad de Chagas producida por el *Trypanosoma cruzi*. En su etapa aguda ocasiona fiebre, adenopatías generalizadas y hepatoesplenomegalia. Las manifestaciones tardías más frecuentes son: insuficiencia cardíaca congestiva y existencia de megacolon y megaesófago. La patogenia del megaesófago es muy similar a la acalasia; se debe a la lesión del plexo mientérico. Requiere tratamiento quirúrgico, que incluye una *miotomía extramucosa*.

## TRATAMIENTOS QUIRÚRGICOS

### NOMENCLATURA ESPECÍFICA

**Arteria gástrica izquierda:** denominación de la Nomenclatura Anatómica correspondiente a la arteria coronaria estomacal.

**Arterias gástricas cortas:** denominación de la Nomenclatura Anatómica correspondiente a los vasos cortos.

**Arteria gástrica derecha:** denominación de la Nomenclatura Anatómica correspondiente a la arteria pilórica.

## DIVERTÍCULO FARINGOESOFÁGICO

Teniendo en cuenta la anatomía topográfica de la región cervical y el desplazamiento frecuente de la bolsa diverticular hacia la izquierda, generalmente se prefiere el abordaje por este lado.

### Instrumental y materiales

El instrumentador debe preparar la mesa con instrumental delicado y los materiales necesarios para una cirugía de cuello.

- 1 Pote para antiséptico.
- 1 Pote para adhesivo antiséptico (Adhesol®).
- 2 Pinzas portahisopo.
- 4 Pinzas Backhaus.
- 4 Pinzas Doyen de 2º campo.
- 1 Mango de bisturí Nº 4.
- 1 Mango de bisturí Nº 3.
- 1 Tijera Metzenbaum delicada.
- 1 Tijera Mayo curva y 1 recta.
- 1 Pinza dientecillos.
- 1 Pinza disección.
- 1 Pinza diente de ratón.
- 2 Separadores Farabeuf angostos.
- 2 Separadores Farabeuf anchos.
- 2 Separadores oblicuos.
- 2 Separadores Volkman.
- 12 Pinzas Halsted curvas.
- 6 Pinzas Halsted rectas.
- 6 Pinzas Crile rectas.
- 6 Pinzas Crile curvas.
- 6 Pinzas Kocher cortas rectas.
- 6 Pinzas Kocher cortas curvas.
- 4 Pinzas Bertolas delicadas cortas.
- 4 Pinzas Allis o Doyen tejido.
- 1 Pinza pasahilos de 20 cm.
- 1 Pinza Yoel.
- 1 Pinza Gregoire.
- 2 Pinzas Babcock.
- 2 Portaagujas cortos delicados.

### Materiales

- Hojas de bisturí 24 y 15.
- Bol mediano con solución fisiológica.
- 1 Jeringa de 20 mL con aguja.
- Electrocauterio monopolar.
- Pinza de electrocoagulación bipolar.

Aspiración con cánula delicada.  
Garbancitos.

Lazada de silicona.

Gasas piramidales.

Tubo de látex o K-30.

### Suturas

Catgut simple 3-0.

Ácido poliglicólico, poliglactina 910 o catgut

crómico 3-0 y 4-0.

Linos 100, 70 y 50.

Nylon monofilamento 4-0.

Engrapadora para piel.

### Agujas

Redondas 1/2 círculo medianas de 15 a 20 mm.

Triangulares 1/3 de círculo de 20 mm.

### Curación

Drenaje cerrado aspirativo.

## Técnica quirúrgica

**Anestesia:** el paciente recibe anestesia general. En caso de edad avanzada y alto riesgo, se puede emplear anestesia local: clorhidrato de lidocaína al 1% sin epinefrina.

**Posición del paciente:** se ubica en decúbito dorsal con la cabeza lateralizada hacia la derecha.

**Preparación del campo operatorio:** se realiza un lavado previo con yodopovidona jabonosa y se seca con una compresa estéril.

**Antisepsia:** el embrocado con yodopovidona solución se extiende desde el mentón hasta la línea bimamilar, incluidas las zonas laterales. Con un segundo hisopo se aplica adhesivo antiséptico en los límites del campo.

**Colocación de campos:** en ambos lados del cuello se colocan compresas de gasa y campos chicos. Luego se despliega un campo grande podálico y un campo grande cubriendo la cara. En las cirugías cervicales los campos se fijan con puntos de lino 70 con aguja triangular 1/4 de círculo de 20 mm y pinzas Backhaus.

### Desarrollo

1. **Incisión:** habitualmente se utiliza una *incisión oblicua* de unos 10 cm, trazada en



el borde anterior del músculo esternocleidomastoideo (fig. 9-13A). También se puede emplear una *incisión transversa*, extendida a una distancia equidistante entre el cartilago cricoides y la clavícula.

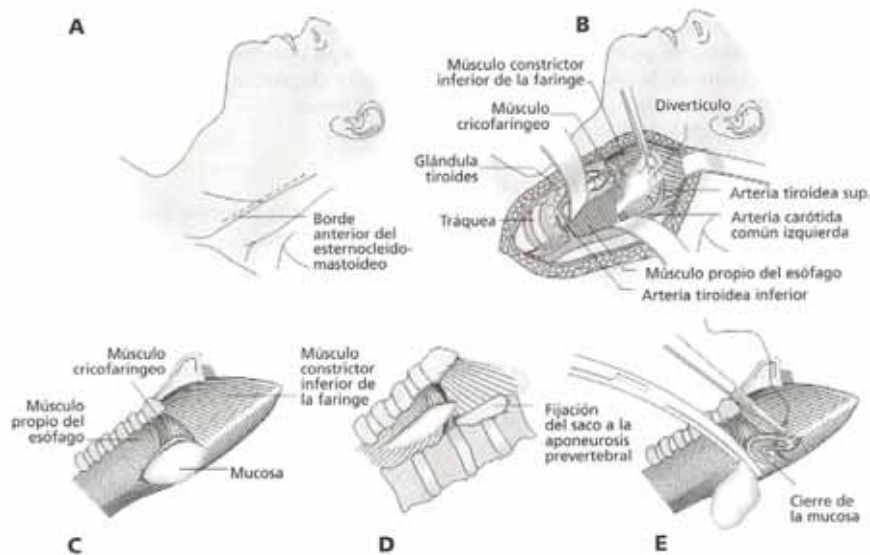
2. *Apertura de los planos y exploración del esófago*: incidida la piel, con electrocauterio se controla la hemostasia y se seccionan el tejido celular, el músculo cutáneo del cuello y la aponeurosis cervical superficial.

Al quedar expuesto el músculo esternocleidomastoideo, con tijera Metzenbaum y pinza dientecillos se inicia la disección siguiendo su borde anterior. El músculo y el paquete vasculonervioso se desplazan hacia la izquierda y la glándula tiroidea y la tráquea se reclinan hacia la derecha

por medio de separadores Farabeuf angostos y separadores oblicuos (fig. 9-13B). Se identifica la vena tiroidea media y se liga empleando pinza pasahilos Yoel y ligaduras de lino 70 montadas en Bertolas delicadas o pinzas Halsted.

Luego se explora el surco traqueoesofágico, con cuidado de *no dañar el nervio laríngeo recurrente*. Se penetra en el espacio prevertebral y se observa el esófago.

3. *Disección del divertículo*: los divertículos de Zenker habitualmente se localizan en la pared posterior del esófago, por encima del músculo cricofaríngeo (fig. 9-13B). De acuerdo con su tamaño pueden ser tratados de diferente forma. Cuando la bolsa es muy pequeña se realiza una *miotomía cricofaríngea*; ésta es



**Fig. 9-13.** Tratamiento del divertículo faringoesofágico. **A.** Incisión oblicua izquierda sobre el borde anterior del músculo esternocleidomastoideo. **B.** Exposición del divertículo ubicado en la línea media posterior de la unión faringoesofágica. **C.** Miotomía cricofaríngea longitudinal. Las fibras se inciden desde el músculo constrictor de la faringe hasta el músculo propio del esófago, lo que permite la protrusión de la mucosa. **D.** Diverticulopexia y miotomía cricofaríngea. **E.** Diverticulectomía. En forma simultánea se reseca el divertículo y se cierra la túnica mucosa. Esta técnica se completa con el cierre del músculo constrictor de la faringe.

suficiente para su resolución (fig. 9-13C). En los de mayor tamaño se puede efectuar una *diverticulopexia*, para lo cual se fija el saco a la aponeurosis prevertebral, asociada a una *miotomía cricofaríngea* (fig. 9-13D). Otros cirujanos prefieren practicar una *diverticulectomía* (fig. 9-13E). En este caso se toma la bolsa diverticular con una ligadura de tracción de material absorbible 3-0 o de lino 70 con aguja redonda  $\frac{1}{2}$  círculo mediana de 15 mm, o bien con pinzas Gregoire o Babcock. A continuación, con hisopos montados y tijera Metzenbaum se disecciona la misma hasta exponer su cuello. Las maniobras quirúrgicas deben ser delicadas para evitar la hemorragia de los pequeños vasos; es primordial contar con múltiples ligaduras montadas de lino 100 y 70 y una cánula delicada para aspiración.

Una vez liberado el saco, en la base se aplica una pinza Crile o Bertola. En forma simultánea, se procede a la extirpación y el cierre de la mucosa con puntos separados o una sutura continua de ácido poliglicólico, poliglactina 910 o catgut crómico 4-0 (fig. 9-13E). Luego, se afrontan las fibras del músculo constrictor inferior con puntos separados de material absorbible 4-0 para reforzar el cierre.

4. *Miotomía cricofaríngea*: es un procedimiento eficaz y práctico (fig. 9-13C). Se efectúa la sección de las fibras longitudinales y circulares del esófago superior con bisturí o electrocauterio, varios centímetros por debajo del cricofaríngeo. Identificado el plano, se prolonga la incisión en dirección cefálica hasta alcanzar el músculo constrictor inferior y en dirección caudal hasta sobrepasar unos 3 a 5 cm el límite inferior del divertículo, lo que permite la protrusión de la mucosa.

5. *Cierre*: tras culminar el tratamiento del divertículo se irriga la herida y se verifica minuciosamente la hemostasia, evitando la formación de hematomas. En ocasiones, se puede dejar como drenaje una sonda tipo K-30 o un tubo de látex fino, exteriorizado por contraabertura.

Las aponeurosis cervicales y el tejido celular subcutáneo se aproximan con puntos separados de material absorbible 4-0. La piel se cierra con una sutura intradérmica o con puntos separados de nailon 4-0; otra opción consiste en realizar el cierre cutáneo con grapas. El instrumentador tiene a su cargo la curación plana de la herida.

### Instrumental y materiales para las cirugías del esófago abdominal y torácico

En las operaciones del esófago abordadas por vía abdominal es imprescindible la preparación de la mesa con instrumental largo, especialmente valvas, tijeras, pinzas de prensión, portaagujas, Bertolas y pasahilos. Se emplea una caja de laparotomía (véase cap. 1), adicionando el instrumental y los materiales aquí mencionados.

Separador de parilla costal tipo Rochard. Valvas Deaver.

Costotómo.

Gubia.

*Materiales*

Bol mediano con solución fisiológica tibía.

Jeringa de Bonneau.

Electrocauterio.

Aspiración con cánula.

2 Lazadas de silicona o sondas tipo K-30.

Hisopitos.

Sonda para alimentación nasogástrica K-9 o K-108.

Tubo de látex o silicona.

*Suturas*

Linós 100, 70, 50, 40 y 20.

Ligaclips.

Poliglactina 910 o ácido poliglicólico 2-0 y 1.

Polipropileno 1, 2-0 o 3-0.

Nailon monofilamento 3-0.

Las suturas mecánicas se describirán en su respectiva técnica.

*Agujas*

Redondas  $\frac{1}{2}$  círculo delicadas de 20 mm.

Redondas  $\frac{1}{2}$  círculo medianas de 20, 25 o 30 mm.

Recta lanceolada.

*Elementos para sondaje vesical y nasogástrico*

Sonda de Foley Nº 16 o 18.

Bolsa colectora de orina.

2 Jeringas de 20 mL.

Clorhidrato de lidocaína jalea.

Sonda para alimentación nasogástrica K-9, K-10 o K-108.

Bolsa colectora simple.

*Sondeo esofágico*

Sonda de calibre 60 Fr.

*Curación*

Drenaje cerrado aspirativo.

En caso de abordaje torácico, el instrumentador prepara la mesa con una caja de tórax, el clásico separador intercostal de Finochietto, el aproximador de Bailey, legras, costótomo y gubia. Son necesarios tubos de drenajes de tórax y frascos de Buleau.

## DIVERTÍCULO EPIFRÉNICO

El tratamiento quirúrgico del divertículo epifrénico incluye la *extirpación* del divertículo, una *miotomía* del músculo alterado y una *técnica antirreflujo* para prevenir el reflujo gastroesofágico en el período posoperatorio.

### Técnica quirúrgica

1. *Anestesia:* general.
2. *Posición del paciente:* se ubica en decúbito lateral opuesto al lado a operar, con el miembro inferior que contacta con la camilla flexionado y el otro extendido. Se mantiene en posición gracias al ajuste de dos bretes, uno anterior y otro posterior, y dos gruesas telas adhesivas sujetas a nivel de la cintura escapular y el trocánter mayor. Previamente se coloca un rodillo por debajo de la axila, en forma perpendicular, para ampliar el espacio intercostal a incidir. El brazo inferior, apoyado en una tablilla, es empleado por el anestesista

para las venoclisis y la vía arterial; el otro almohadillado se fija al arco de la mesa. Es muy importante la protección de los brazos para evitar lesiones del nervio cubital y del plexo braquial, así como la interposición de una almohada entre ambas piernas para que no mantengan contacto.

3. *Incisión y apertura de la cavidad:* se efectúa una *toracotomía izquierda posterolateral* por el 6º, 7º u 8º espacio intercostal debido a la posición anatómica del esófago a la izquierda de la línea media y por delante de la aorta. La técnica sigue los siguientes pasos:

- *Incisión cutánea:* se inicia en un punto equidistante entre la mitad del omóplato y la columna; luego se incurva y pasa a 4 centímetros de la punta de la escápula y sigue hacia delante hasta la línea axilar anterior, pasando a 5 centímetros por debajo de la tetilla o del pliegue submamario.
- *Sección del tejido celular subcutáneo y los planos musculares:* se inciden el tejido graso y el músculo dorsal ancho con electrocauterio, habiéndolo separado mediante disección roma del músculo serrato. Éste se secciona a la altura del espacio intercostal elegido. En este plano, sobre el extremo posterior, se secciona parcialmente el músculo trapecio y se deja a la vista el romboides mayor, que se reclina.
- *Sección del periostio con electrocauterio.*
- *Legrado del borde superior de la costilla inferior o apertura del lecho costal.*
- *Apertura de la pleura con tijera Metzenbaum,* previa toma y tracción con pinzas Allis.
- *Colocación de segundos campos de tela y el separador intercostal de Finochietto.*
- 4. *Preparación del campo:* abierto el tórax, con compresas húmedas en solución fisiológica tibia y valvas Deaver se reclina el pulmón y se divide el ligamento pulmonar inferior, quedando expuesto el mediastino.
- 5. *Disección del esófago:* con pinza diente-cillos y tijera Metzenbaum se incide la pleu-

ra mediastínica izquierda. La disección del esófago se inicia a nivel del hilo pulmonar, por encima del divertículo (fig. 9-14). Tras liberar una pequeña porción se coloca una lazada de silicona proximal: resulta útil en esta maniobra un clamp Satinsky por su mayor ángulo o la clásica pinza pasahilos de 30 cm. La lazada se tracciona con una pinza Aro.

Se prosigue la disección en sentido caudal y teniendo presentes los nervios vagos se ligan y seccionan una o dos ramas de la arteria aorta. Se aísla el divertículo de la pleura derecha y del mediastino posterior y, por debajo, se coloca una segunda lazada de reparo en el esófago. La liberación se continúa hasta llegar al hiato (fig. 9-14).

Para verificar que no quede una obstrucción distal se libera el cardias de sus adherencias al ligamento frenoesofágico. La porción superior del estómago se aproxima a la herida a través del hiato.

6. *Tratamiento del divertículo:* se seccionan las fibras de la túnica muscular del esófago inferior, con extremo cuidado de no lesionar los nervios vagos. La incisión se inicia con bisturí largo Nº 3 y se amplía con tijera. Expuesta la bolsa diverticular, se toma con una pinza Foerster o Babcock y se disecciona con tijera hasta observar su cuello (fig. 9-14). De acuerdo con su tamaño, se aplica en la base una pinza Bertola o un clamp Satinsky y se reseca dejando un margen de 1 cm de mucosa esofágica que se cierra en forma simultánea con una sutura continua o interrumpida de polipropileno 3-0. Luego se cierra la túnica muscular con una sutura continua.
7. *Miotomía extramucosa y funduplicatura:* al finalizar el tratamiento del divertículo epifrénico se rota el esófago y se realiza una miotomía extramucosa larga, desde el arco aórtico hasta unos 3 cm sobre el estómago; se disecciona la mucosa en un 50% de la circunferencia. Con posterioridad se efectúa una funduplicatura a los efectos de evitar el reflujo en el período posoperatorio (véase más adelante).

8. *Cierre:* una vez retiradas las lazadas de sostén del esófago, se realiza un exhaustivo lavado de la cavidad con solución fisiológica tibia y un minucioso control de la hemostasia. Se deja 1 tubo de drenaje fenestrado bajo agua, que debe fijarse en el momento de su colocación con 2 puntos de lino 20.

La síntesis de la toracotomía se inicia con la confección de 4 o 5 puntos pericostales de sutura absorbible 1, que se dejan reparados y se anudan después de haber retirado el rodillo, colocado el aproximador de Bailey y aproximado los arcos costales.

En el cierre muscular, plano por plano, se emplean suturas continuas de material absorbible 1 y en el afrontamiento del tejido celular subcutáneo, material 2-0. La piel se cierra con una sutura continua o interrumpida de nailon monofilamento 3-0.

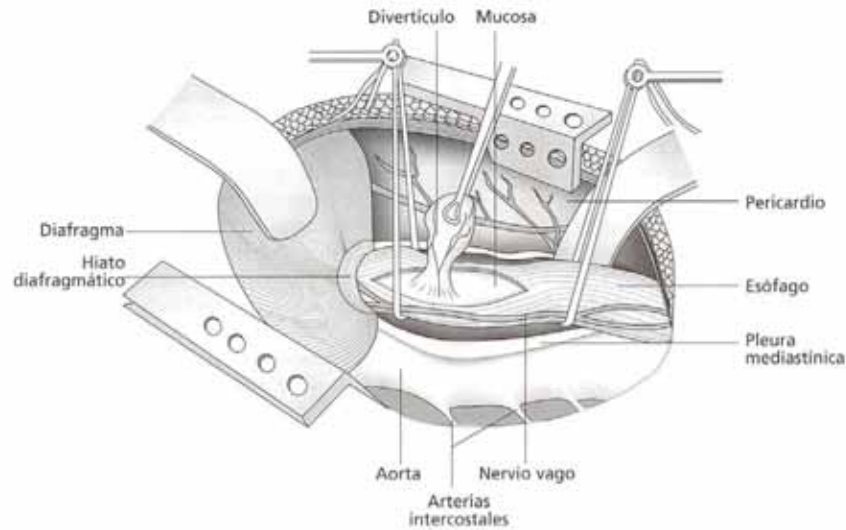
Al concluir la síntesis, comenzará a funcionar el drenaje conectado a un frasco de Buleau con 250 mL de solución fisiológica. El instrumentador circulante debe preparar 2 clamps de tubos que serán utilizados en el traslado del paciente.

## ESOFAGOCARDIOMIOTOMÍA EXTRAMUCOSA LARGA

La esofagocardiomiotomía u operación de Heller se realiza desde el año 1913. Con algunas modificaciones, es el procedimiento de elección para el tratamiento de la acalasia.

### Técnica quirúrgica

1. *Incisión y preparación del campo operatorio:* habitualmente se efectúa un abordaje abdominal a través de una *incisión mediana supraumbilical*, extendida desde el apéndice xifoides (véase cap. 3). También se puede realizar un abordaje torácico mediante una toracotomía posterolateral izquierda por el 6º, 7º u 8º espacio intercostal. Esta vía se recomienda en aque-



**Fig. 9-14.** Tratamiento quirúrgico del divertículo epifrénico. Luego de efectuar una toracotomía posterolateral izquierda y liberar el esófago, se realiza una miotomía para disecar y extirpar la bolsa diverticular. La cirugía se completa con la confección de una esofagocardiomiomía extramucosa larga.

los casos que demandan una miotomía extensa del esófago, para corregir en forma completa la obstrucción distal.

Abierta la cavidad, en las cirugías del abdomen superior resulta útil la resección del cartilago xifoides, pues amplía el campo operatorio en 3 o 4 cm en sentido cefálico. El xifoides se toma con una pinza Kocher recta larga, se diseca con electrocauterio y se secciona con un costótomo; los bordes se regularizan con una gubia.

Luego se realiza el examen concéntrico del abdomen y se colocan segundos campos de tela y el separador de Parrilla costal tipo Rochard. Con compresas húmedas en solución fisiológica tibia y valvas largas de Finochietto o Deaver se reclina el lóbulo izquierdo del hígado y el bazo.

2. **Disecación del hiato y del esófago inferior:** antes de comenzar la disecación del hiato

esofágico, el anestésista introduce por vía bucal una sonda francesa, calibre 60 Fr, para definir la ubicación y el diámetro del esófago, lo que permitirá trabajar con mayor seguridad y comodidad en la profundidad del campo operatorio.

A continuación, el cirujano desplaza suavemente el estómago hacia abajo con su mano para seccionar, con tijera Metzenbaum larga, el peritoneo y la membrana frenoesofágica que cubren la unión gastroesofágica (fig. 9-15). En ciertas ocasiones, y de acuerdo con la visión obtenida, puede ser necesario incidir previamente el ligamento triangular izquierdo.

Expuesto el hiato e identificados los nervios vagos anterior y posterior se diseca y libera el esófago en sentido circular. Cuando el conducto se ha aislado en una extensión suficiente, se repara con una lazada de silicona o una sonda K-30 em-

pleando un clamp Satinsky o una pinza pasahilos (fig. 9-15).

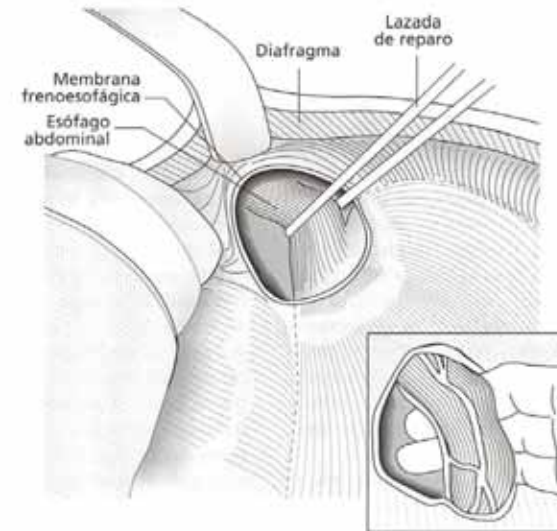
3. **Miotomía extramucosa larga:** es el tiempo fundamental de la cirugía. La técnica original de Heller proponía efectuar dos incisiones, una en la pared anterior y otra en la pared posterior, en lugar de una incisión central en la pared anterior como se utiliza hoy en día. La sección de las fibras musculares longitudinales y circulares del esófago se comienza con bisturí Nº 3 largo y se continúa con tijera Metzenbaum larga hasta disecar la mucosa en un 50% de la circunferencia total, de modo que la misma pueda protruir a través de la miotomía. Durante esta acción se observan y respetan los nervios vagos (fig. 9-16A). En sentido cefálico, la sección llega 2 cm por encima de la porción estenosada y en

sentido caudal prosigue por el esófago abdominal y la unión gastroesofágica hasta 3-6 cm sobre el estómago; además, se inciden las fibras oblicuas para asegurar la eliminación completa de la estenosis muscular (fig. 9-16B).

En caso de apertura accidental de la mucosa, se cierra con puntos separados de lino 100 con aguja redonda  $\frac{1}{2}$  círculo delicada de 20 mm o de material absorbible 3-0.

4. **Técnica antirreflujo - Cierre:** debido a la extensa miotomía realizada, es muy probable que exista reflujo gastroesofágico en el período posoperatorio, motivo por el cual debe asociarse un procedimiento antirreflujo; el más frecuentemente empleado es el de Nissen.

Al finalizar la funduplicatura se retira la sonda de 60 Fr y se reemplaza por una



**Fig. 9-15.** Esofagocardiomiomía extramucosa larga por vía abdominal. Efectuada una incisión mediana supraumbilical se inciden el peritoneo que cubre el cardias y la membrana frenoesofágica. Se diseca el esófago inferior y se pasa una lazada de reparación. Obsérvese en el recuadro la división del esófago y los nervios vagos.

sonda nasogástrica más fina, tipo K-10, que guía el cirujano hasta la posición correcta. Se efectúa el lavado de la cavidad abdominal y el control de la hemostasia y se procede al cierre de la laparotomía con una sutura continua de polipropileno 1, en general, sin dejar drenaje.

### HERNIA HIATAL PARAESOFÁGICA

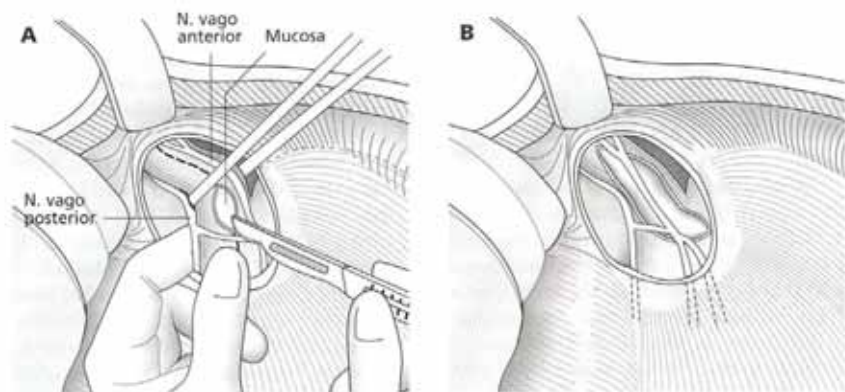
La hernia hiatal paraesofágica puede ser tratada por vía torácica o abdominal. El propósito de la técnica quirúrgica consiste en la reducción de las vísceras desplazadas en el mediastino y el cierre eficaz del hiato esofágico, junto con una gastropexia para prevenir recidivas.

#### Técnica quirúrgica

1. *Incisión:* se realiza una *incisión mediana supraumbilical*. Otros cirujanos recomiendan un abordaje torácico a través de

una torcotomía posterolateral izquierda por el 7º espacio intercostal.

2. *Exploración y preparación del campo operatorio:* abierta la cavidad abdominal, se colocan segundos campos de tela y el separador de parrilla costal. Luego se efectúa la exploración concéntrica y, con compresas de gasa húmedas en solución fisiológica tibia y valvas Deaver o Finochietto, se reclinan el lóbulo izquierdo del hígado y el bazo. De acuerdo con la visión lograda, se divide el ligamento triangular izquierdo del hígado para ampliar el campo operatorio.
3. *Reducción del saco:* con pinzas Foerster se toman las curvaturas mayor y menor del estómago y se desciende desde el mediastino hacia la cavidad abdominal, acción favorecida, en ciertos casos, por el diámetro del hiato agrandado. El saco desplazado, además del estómago, puede contener otros órganos como duodeno, intestino o epiplón mayor, motivo por el cual se debe explorar el saco herniario.



**Fig. 9-16.** Esófagocardiomiectomía extramucosa larga. **A.** Obsérvese la incisión central en línea de puntos. Para asegurar la eliminación total de la estenosis muscular, la misma se extiende desde el esófago distal hasta los primeros centímetros del estómago. La sección de las fibras musculares se inicia con bisturí N° 3 y se continúa con tijera, respetando los nervios vagos. **B.** Miotomía completada. Obsérvese la protrusión de la mucosa y los nervios vagos conservados.

4. *Exposición y cierre del hiato:* con pinza diente de tijera Metzenbaum larga se disecciona el peritoneo del hiato para exponer los pilares del diafragma. Teniendo como referencia la sonda de calibre 60 Fr, introducida por vía bucal, se colocan 3 o 4 puntos de polipropileno 3-0 en los pilares y se realiza el cierre del hiato.
5. *Peritonización y gastropexia:* la región del hiato se peritoniza con una sutura continua de polipropileno 3-0. A continuación, se efectúa una gastropexia fijando el fondo gástrico en una extensión de 6 u 8 cm al diafragma y la curvatura menor al peritoneo parietal mediante puntos separados de lino 70 con aguja redonda 1/2 círculo delicada de 20 mm montados en portaaguja largo. En el caso de que coexistiera reflujo gastroesofágico por incompetencia del esfínter inferior, se asocia una plástica, prefiriéndose una *funduplicatura de Nissen* (véase más adelante).
6. *Cierre:* antes de iniciar el cierre parietal, se retira la sonda de 60 Fr y se coloca una sonda nasogástrica tipo K-10. Se irriga la cavidad con solución fisiológica tibia y se controla la hemostasia. La laparotomía se cierra con una sutura continua de polipropileno 1.

### OPERACIONES ANTIRREFLUJO

Los tratamientos quirúrgicos antirreflujo tienen como objetivo restaurar la competencia del esfínter inferior esofágico, mediante la creación de una *válvula mecánica unidireccional* o un *sustituto del esfínter inferior*.

Las técnicas vigentes son la funduplicatura de Nissen, la técnica de DeMeester, la funduplicatura de Belsey Mark IV y la reparación de Hill con la fijación del ligamento arqueado mediano.

#### Funduplicatura de Nissen

La funduplicatura de Nissen es uno de los métodos empleados con mayor frecuencia

por su gran eficacia. Consiste en la *creación de un manguito gástrico en 360º que envuelve el esófago*.

#### Técnica quirúrgica

1. *Posición del paciente:* se ubica en decúbito dorsal con un rodillo en la región toracolumbar. La mesa de operaciones se inclina en posición de Trendelenburg invertida.
2. *Incisión:* la mayoría de los cirujanos acceden a la cavidad abdominal a través de una *incisión mediana supraumbilical*, la cual permite resolver en el mismo acto quirúrgico alguna patología asociada (p. ej., litiasis vesicular). En caso de pacientes muy obesos se puede trazar una *incisión subcostal*.
3. *Preparación y exposición del campo operatorio:* abierto el peritoneo se realiza el examen concéntrico del abdomen. Se colocan segundos campos de tela y un separador de parrilla costal tipo Rochard. Debido a la ubicación profunda del esófago, es fundamental la exposición del campo operatorio. Con compresas de gasa húmedas en solución fisiológica tibia y valvas Deaver o Finochietto números 5 o 6 se reclinan el lóbulo izquierdo del hígado y el bazo. Si el caso lo requiere se divide el ligamento triangular izquierdo del hígado. A continuación, se desciende el estómago y se seccionan el peritoneo y la membrana frenoesofágica que cubre la unión gastroesofágica (fig. 9-17). La incisión se prolonga hacia la izquierda a través del ligamento gastrofrénico hasta alcanzar el esplenogástrico, y hacia la derecha, hasta el ligamento gastrohepático. Es importante respetar la *arteria frénica inferior izquierda*, las ramas esofágicas que envía la *arteria gástrica izquierda* y los *nervios vagos*.
4. *Diseción del esófago:* se efectúa teniendo como guía la sonda de 60 Fr colocada por el anestesiólogo. Una vez liberado el conducto en una longitud de unos 6 cm, se repara con una lazada de silicona o

sonda tipo K-30 con una pinza pasahilos de 30 cm o un clamp Satinsky (fig. 9-17).

5. **Técnica antirreflujo:** de ser necesario para movilizar el fondo gástrico, se ligan algunos vasos gástricos cortos con lino 50. La funduplicatura de Nissen ha sufrido una variante importante.

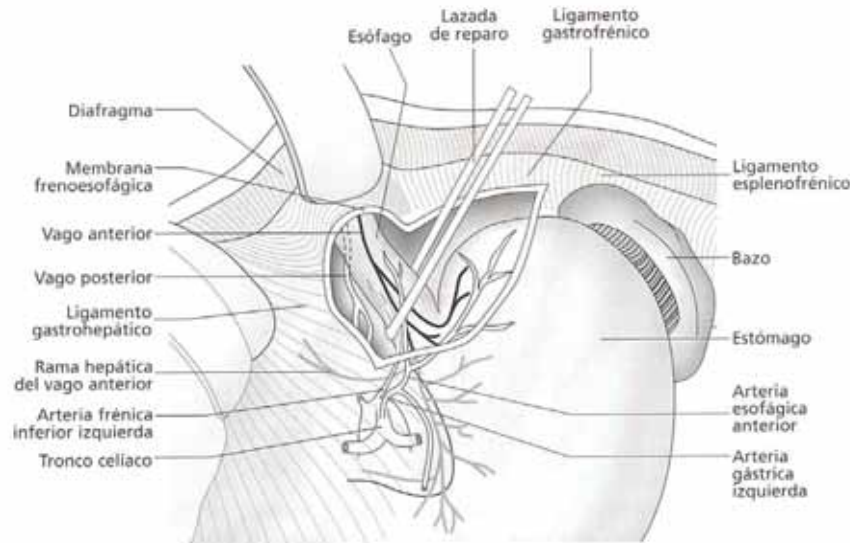
a) *La técnica original proponía crear una válvula unidireccional mediante la sutura, por delante del esófago, de las paredes posterior y anterior del estómago, incluida la pared esofágica.* Para ello se debía incidir el ligamento gastrohepático en forma parcial. Esta acción implicaba la división de la rama hepática del nervio vago anterior, que aumentaba las probabilidades de sufrir litiasis vesicular, y la división de varias ramas pilóricas con la consecuente ectasia gástrica.

El fondo gástrico se trasladaba por detrás del esófago, se plegaba a su alrededor y se mantenía en posición con pinzas Allis.

La funduplicatura se confeccionaba mediante la aplicación de 4 puntos de lino 70 con aguja redonda  $\frac{1}{2}$  círculo mediana de 20 mm o de polipropileno 3-0 montados en portaagujas largo. Los puntos incluían la pared gástrica posterior, el esófago y la pared gástrica anterior.

b) *Hoy en día, se realiza una funduplicatura de la pared anterior del fondo gástrico.* Se toma un pliegue del fondo gástrico anterior, se moviliza por detrás del esófago y se sostiene con pinzas Allis (fig. 9-18A). Luego, se toma un segundo pliegue, más distal, y ambos colgajos se fijan con 4 puntos seromusculares, excluyendo el esófago (fig. 9-18B). Además, se pasan dos puntos desde *el borde inferior del manguito al estómago* para otorgar mayor seguridad (fig. 9-18C).

El manguito creado no debe quedar muy complaciente ni muy tenso, de modo que permita el reflujo normal, no cause este-



**Fig. 9-17.** Funduplicatura de Nissen modificada. Exposición del campo operatorio. Disección del esófago distal y la unión gastroesofágica.

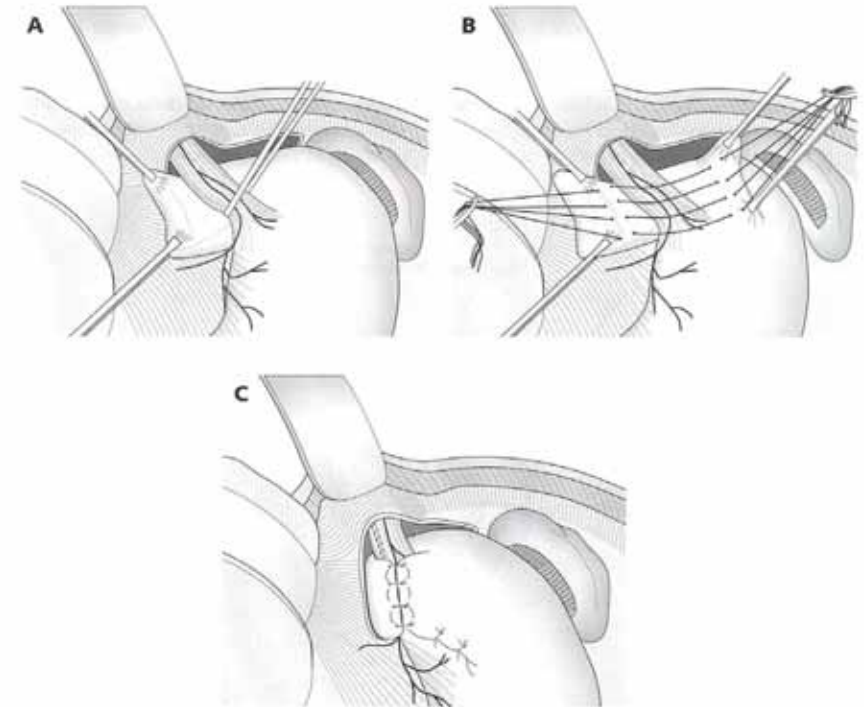
nosis del esófago y no impida el eructo o el vómito. El cirujano comprobará el procedimiento introduciendo los dedos índice y pulgar entre el esófago y el estómago plegado.

6. **Cierre:** debido a las maniobras de tracción siempre se debe inspeccionar el estado del bazo. Se retira la sonda de calibre 60 Fr y se coloca una sonda nasogástrica tipo K-10, controlando su posición. Se efectúa el lavado de la cavidad con solución fisiológica tibia, un exhaustivo con-

trol de la hemostasia y luego se realiza el cierre de la laparotomía con una sutura continua de polipropileno 1, en general, sin dejar drenaje.

### Funduplicatura de DeMeester

Tom DeMeester introdujo una variante en la técnica original de Nissen; confecciona la funduplicatura mediante *un solo punto en U de polipropileno 2-0*, interponiendo *4 planchas o tacos de Teflón® de 1,5 x 0,5 cm* (fig. 9-19).



**Fig. 9-18.** Principales tiempos de la funduplicatura de Nissen modificada. **A.** Luego de movilizar el estómago, se traslada un pliegue del fondo gástrico anterior por detrás del esófago y se forma otro pliegue más distal. **B.** Los colgajos traccionados con pinzas Allis se aproximan con 4 puntos en U excluyendo el esófago. **C.** Funduplicatura completada. El manguito gástrico envuelve las paredes del esófago, formando un arco de 360°. Para asegurar su posición se sujeta con dos puntos al estómago.

En el abordaje abdominal el fondo gástrico cubre las paredes laterales y posterior del esófago, de modo que la sutura del manguito queda por delante de él. La sutura de polipropileno se pasa en el siguiente orden: primer taco, labio lateral derecho del estómago; segundo taco, túnica seromuscular de la unión gastroesofágica tercer taco, labio lateral izquierdo de la envoltura fúndica y, finalmente, cuarto taco. Para completar el punto en U se retorna la sutura por los mismos planos en orden invertido (fig. 9-19).

El aporte de material sintético en la realización de la funduplicatura tiene por objeto crear mayor fibrosis tisular, aumentar la resistencia de la funduplicatura y ofrecer

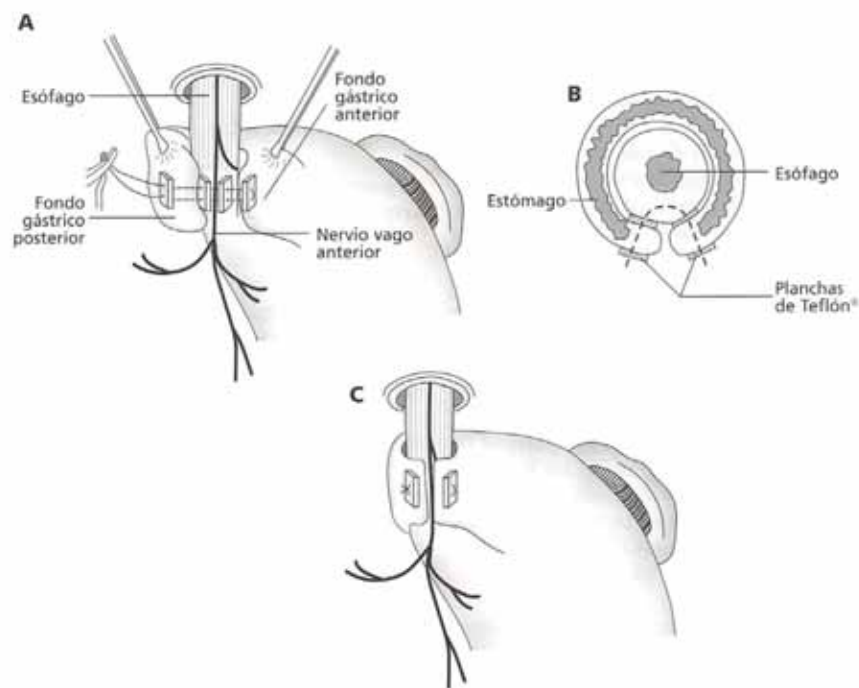
menores posibilidades de aparición de la sintomatología de reflujo.

#### Funduplicatura de Belsey Mark IV

La técnica antirreflujo de Belsey Mark IV es una funduplicatura parcial. El fondo del estómago envuelve los dos tercios anteriores de los 3 o 4 cm del esófago inferior.

#### Técnica quirúrgica

1. **Incisión:** el abordaje se realiza a través de una *toracotomía posterolateral* por el 6º o 7º espacio intercostal (véase antes).



**Fig. 9-19.** Funduplicatura de Nissen-DeMeester por vía abdominal. **A.** El manguito gástrico de 360°, formado con las paredes anterior y posterior, se fija por delante del esófago con un punto en U de polipropileno 2-0, interponiendo 4 planchas de Teflón®. **B.** Corte esquemático sagital. **C.** Funduplicatura completada.

2. **Preparación del campo operatorio:** abierta la cavidad, se divide el ligamento pulmonar izquierdo desde el diafragma hasta la vena pulmonar inferior. Con compresas de gas y valvas Deaver se separa el pulmón hacia delante.
3. **Movilización del esófago:** se incide la pleura mediastínica desde el diafragma hasta el cayado aórtico con pinza diente-cillos y tijera Metzenbaum. Luego, se inicia la disección y la movilización del esófago respetando siempre los nervios vagos. Se ligan y seccionan las arterias bronquiales superior e inferior izquierdas y 2 o 3 ramas directas de la aorta torácica descendente que irrigan el segmento distal. En las proximidades del hiato se repara el esófago con una lazada de silicona (fig. 9-20A).
4. **Disección del cardias - Ascenso gástrico:** para ingresar a la cavidad abdominal se incide la membrana frenoesofágica. A través de ella y mediante disección roma y/o digital se libera el cardias. El fondo gástrico se toma con una pinza Foerster o Babcock y se asciende al mediastino, teniendo cuidado con las ramas de la arteria gástrica izquierda que pueden desgarrarse (fig. 9-20A). Con tijera se separa el tejido graso que recubre la unión gastroesofágica y el estómago superior. Los pequeños vasos contenidos en su espesor se electrocauterizan y/o ligan con lino 70. En este momento resulta práctico identificar y reparar los pilares derecho e izquierdo del diafragma. Se los tracciona con pinzas Allis y se pasan 6 puntos de lino 40 (fig. 9-20A). La colocación temprana de los mismos facilita el posterior cierre del hiato al concluir la reconstrucción del cardias.
5. **Técnica antirreflujo:** en la funduplicatura de Belsey Mark IV se crea un arco de 240° con el fondo gástrico, que envuelve los 3 o 4 cm inferiores del esófago. El manguito se sujeta mediante dos hileras de puntos en U de lino 50 con agujas redondas montados en portaagujas lar-

go. La primera fila, de 3 puntos, se aplica a 1,5 cm por encima del cardias. Los puntos toman el estómago y el esófago y excluyen la mucosa; es conveniente repararlos y anudarlos después de pasar el último (fig. 9-20A). La segunda fila se coloca a 1,5 o 2 cm por arriba de la anterior; también incluye la pared del estómago y el esófago. Una vez anudados, los cabos se vuelven a enhebrar y se pasan por el diafragma, dejándose reparados (fig. 9-20B).

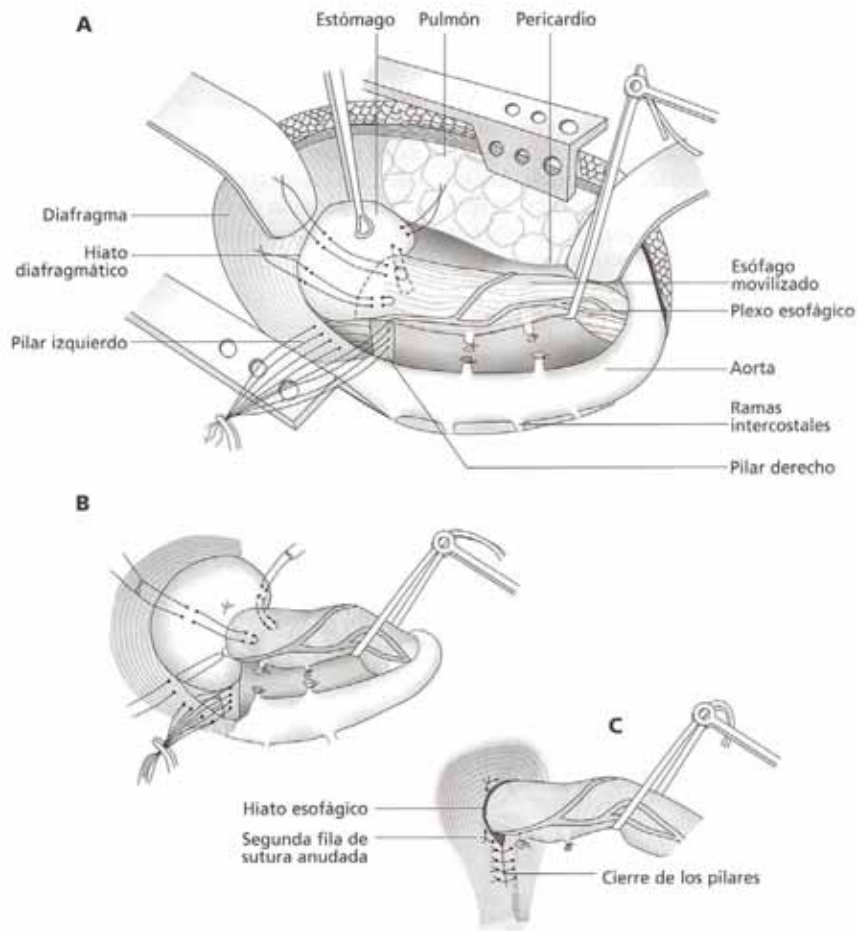
A continuación, se desciende el cardias al abdomen a través del hiato, se anudan los puntos de reparo de los pilares y por último se anudan los cabos de los puntos pasados por el diafragma para fijar la segunda fila (fig. 9-20C).

6. **Cierre:** retirada la lazada de sostén del esófago se efectúa el lavado de la cavidad con solución fisiológica tibia, se controla la hemostasia y se coloca un drenaje pleural bajo agua. La toracotomía se cierra de manera habitual.

#### Reparación de Hill del ligamento arqueado mediano

Se realiza a través de un abordaje abdominal y propone la fijación de la unión gastroesofágica al ligamento arqueado mediano. Este fuerte ligamento pasa por delante de la arteria aorta, a nivel de L<sub>1</sub>, por encima del origen del tronco celiaco, conectando los pilares derecho e izquierdo del diafragma por detrás del esófago.

En primer término se desciende el estómago y se seccionan el peritoneo y la membrana frenoesofágica en su origen diafragmático. La incisión se amplía hacia la derecha, hasta el ligamento gastrohepático y hacia la izquierda a través del ligamento gastrofrénico hasta alcanzar el esplenogástrico, con la división de algunos vasos gástricos cortos según necesidad (fig. 9-21). De este modo quedan a la vista el hiato esofágico y los pilares del diafragma. El esófago inferior se disecciona en sentido circunferencial y se repara con una lazada de silicona.



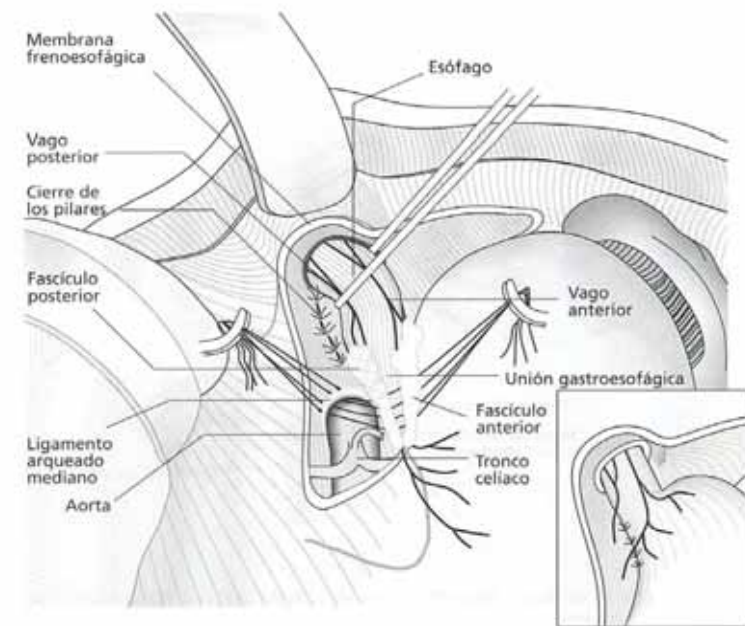
**Fig. 9-20.** Funduplicatura de Belsey Mark IV. Se crea un arco de  $240^\circ$  con el fondo gástrico, que rodea los dos tercios anteriores de los últimos centímetros del esófago inferior. **A.** Después de realizar una toracotomía posterolateral izquierda se moviliza el esófago torácico y se libera la unión gastroesofágica para ascenderla al mediastino. En los pilares se colocan puntos para el cierre diferido. La funduplicatura se confecciona mediante dos filas de 3 puntos que incluyen el esófago y el estómago. La primera fila se aplica a 1,5 o 2 cm de la unión gastroesofágica y se ciñe. **B.** La segunda fila se coloca por arriba de la anterior y también se anuda. Los cabos de esta última se pasan por el diafragma y se anudan después de haber afrontado los pilares. **C.** Funduplicatura completada. Obsérvese el cierre de los pilares.

Luego, se desplaza el estómago hacia la izquierda del paciente y se abre la fascia preaórtica. Mediante maniobras digitales se palpan la aorta y el tronco celiaco y, por arriba de éste, se identifica y disea el ligamento arqueado mediano utilizando un dilatador. Las maniobras deben ser delicadas, debido a la importancia de las estructuras vasculares.

Una vez completada la liberación, se aproximan los pilares del hiato por detrás del esófago con puntos de lino #0 (fig. 9-21). A continuación, se rota el estómago y se exponen los fascículos freno esofágicos anterior y pos-

terior para iniciar la reparación propiamente dicha. Respetando los nervios vagos se coloca el primer punto imbricante a nivel de la unión gastroesofágica. Este punto incluye, de izquierda a derecha, el fascículo anterior, la túnica seromuscular del estómago en profundidad, el fascículo posterior y el ligamento arqueado mediano. Dejando reparado el punto, se pasan otros 4 de la misma manera en dirección caudal (fig. 9-21).

La reparación de Hill presenta la desventaja de poder estenotar la unión gastroesofágica.



**Fig. 9-21.** Reparación de Hill a través de un abordaje abdominal. Expuesto el campo operatorio se cierran los pilares del diafragma. La reparación de Hill se efectúa mediante la colocación de 4 puntos tomando el fascículo anterior, la túnica seromuscular del estómago, el fascículo posterior y el ligamento arqueado mediano. Obsérvese en el recuadro la técnica completada.

## ESOFAGECTOMÍA TOTAL

La esofagectomía total está indicada en pacientes portadores de cáncer del tercio medio del esófago, con enfermedad localizada y con poco deterioro del estado general. Está contraindicada en caso de:

- Mal estado general.
- Existencia de adenopatías alejadas, especialmente en cuello y abdomen, más allá de la cadena de la arteria gástrica izquierda.
- Compromiso de la columna vertebral.
- Invasión de la tráquea o bronquios primarios.
- Metástasis hepáticas o viscerales.
- Parálisis recurrencial.
- Ascitis.
- Derrame pleural.

Los factores mencionados determinan que sólo el 50 al 60% de los casos puedan recibir un tratamiento quirúrgico. Siempre que sea posible es ideal efectuar la resección del tumor con un margen de seguridad no menor de 10 cm.

Debido a la frecuente propagación linfática y las metástasis a lo largo del órgano, la tendencia actual indica realizar la esofagectomía total incluidos el tejido celoganglionar periesofágico, los ganglios traqueobronquiales, mediastínicos, paracardiales, celíacos y gástricos izquierdos.

En los carcinomas del tercio medio el planteo táctico puede ser variado. La mejor técnica es la que permite solucionar el problema en una misma cirugía. Una de las propuestas es la **operación en tres tiempos** que implica: laparotomía, toracotomía y cervicotomía (fig. 9-22A), consiguiéndose una resección completa y un buen restablecimiento de la vía digestiva utilizando el estómago que, esqueletizado y trasladado al cuello, se anastomosa con el esófago cervical remanente. Esta cirugía también es posible realizarla con dos equipos quirúrgicos trabajando simultáneamente.

Otra posibilidad para el carcinoma del tercio medio y las enfermedades benignas es

una **operación en dos tiempos**. La extirpación del esófago se practica por una laparotomía y la confección de un túnel sin toracotomía, por el cual se asciende el estómago para completar la anastomosis a través de una cervicotomía.

## ESOFAGECTOMÍA EN TRES TIEMPOS

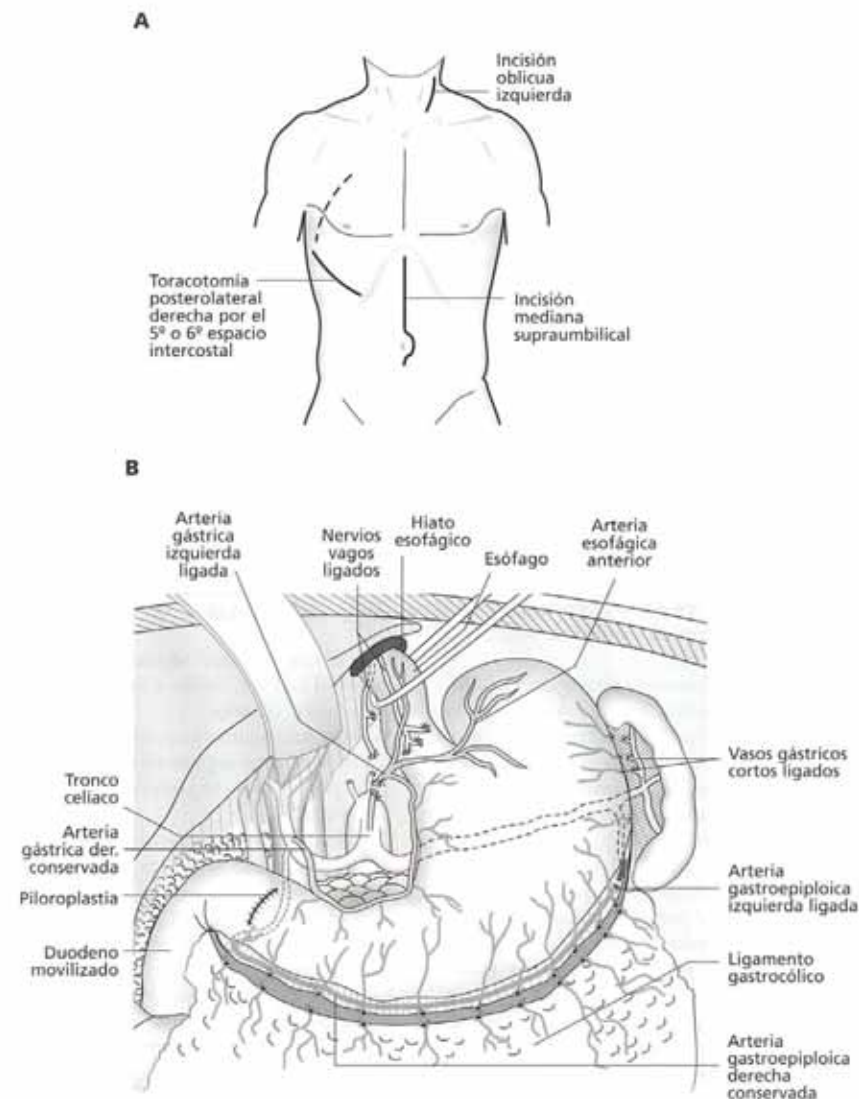
### Instrumental y materiales

La técnica en tres tiempos requiere preparar dos mesas principales: una para los tiempos abdominal y torácico y otra para el tiempo cervical, con sus respectivos instrumentadores. El instrumental y los materiales requeridos han sido descritos en el inicio del capítulo.

### Tiempo abdominal

1. **Posición del paciente:** se ubica en decúbito dorsal con un rodillo a nivel de los últimos arcos costales.
2. **Incisión:** habitualmente se emplea una *incisión mediana supraumbilical*, prolongada por el lado izquierdo del ombligo (fig. 9-22A).
3. **Exploración y preparación del campo:** abierta la cavidad se realiza una minuciosa exploración concéntrica del abdomen para observar si existen metástasis hepáticas, peritoneales o retroperitoneales que impidan llevar a cabo la cirugía. Luego, se colocan segundos campos y el separador autoestático Balfour. Con compresas de gasa húmedas en solución fisiológica tibia y valvas Doyen, Finochietto o Deaver se desplazan el hígado y el bazo.
4. **Movilización del estómago:** es un paso importante de la cirugía, pues el estómago debe conservar parte de su vascularización (fig. 9-22B).

El antro gástrico se tracciona hacia abajo y en forma escalonada se ligan los vasos



**Fig. 9-22.** Esophagectomía en 3 tiempos para el tratamiento del carcinoma del tercio medio. **A.** Vías de abordaje. **B.** Tiempo abdominal. Se efectúa la movilización del estómago conservando las arterias gastroepiploica derecha y gástrica derecha, una maniobra de Vautrin-Kocher para movilizar el duodeno-páncreas, la disección del hiato esofágico y el esófago distal, una vagotomía troncular más piloro-plastia y una yeyunostomía para alimentación.



*gástricos cortos* con lino 50 y se seccionan. En el fondo del estómago suele encontrarse una rama de la arteria frénica inferior izquierda que es necesario dividir. Prosiguiendo la disección por la curvatura mayor se ligan los *vasos gastroepiploicos izquierdos* y se separa el ligamento gastrocólico del epiplón mayor. Los vasos epiploicos, uno a uno, se ligan con lino 70 y se transecan por debajo de la *arteria gastroepiploica derecha*, la cual se respeta asegurando la irrigación.

Luego, se separa el estómago hacia arriba y el páncreas hacia abajo y se expone la cara posterior y la curvatura menor. Se incide el *ligamento gastrobepático del epiplón menor* y se localizan e identifican los *vasos gástricos izquierdos*. Primero se divide la vena con doble ligadura proximal y una distal de lino 40. Después se liga la arteria en su origen en el tronco celiaco para preservar la vascularización colateral del fondo gástrico a cargo de la rama gastroesofágica anterior y las ramas esofágicas inferiores. El antro gástrico mantiene el aporte sanguíneo de la *arteria gástrica derecha* conservada.

5. *Movilización del duodeno*: es necesario realizar una *maniobra de Vautrin-Kocher*, a lo largo de la porción descendente del duodeno, hasta observar unos 7 cm de la vena cava inferior y la arteria aorta (fig. 9-22B). Al movilizar el duodenopáncreas se consigue una amplia liberación del estómago. El píloro puede llegar a nivel de los pilares del diafragma sin tensión.

6. *Disección a nivel del hiato*: tras dirigir la atención hacia la profundidad, se inciden el *peritoneo* y el *ligamento freno-esofágico* con tijera Metzenbaum larga (fig. 9-22B). Se diseña el hiato esofágico, el cual no debe quedar muy complaciente ni estrecho, de modo que el antropíloro, una vez ascendido el estómago, pueda ubicarse en una posición cómoda. De acuerdo con su diámetro, puede ser necesario seccionar algunas fibras musculares del pilar derecho.

7. *Piloro-plastia y yeyunostomía*: la esofagectomía total incluye una *vagotomía troncular* (fig. 9-22B). Para evitar la consecuente ectasia gástrica y obtener un óptimo drenaje, se efectúa una *piloro-plastia* empleando la técnica de Mickulicz (fig. 9-22B). El tiempo abdominal concluye con la realización de una yeyunostomía para alimentación, utilizando una sonda K-9 o K-108.

8. *Cierre*: previo lavado de la cavidad, minucioso control de la hemostasia y exacto recuento de gasas y compresas, se cierra la laparotomía con una sutura continua de polipropileno 1. En general, no se deja drenaje en la cavidad.

### Tiempo torácico

1. *Posición del paciente*: se ubica en decúbito lateral izquierdo.

2. *Incisión*: se realiza una *toracotomía postero-lateral derecha* a través del 5º o 6º espacio intercostal (véase antes).

3. *Preparación del campo*: abierto el tórax se colocan segundos campos de tela y el separador intercostal de Finochietto. Una vez reducida la presión intrapulmonar, se secciona el ligamento pulmonar izquierdo y se desplaza el pulmón con compresas de gasa y valvas Deaver, quedando expuesto el mediastino y la pared derecha del esófago.

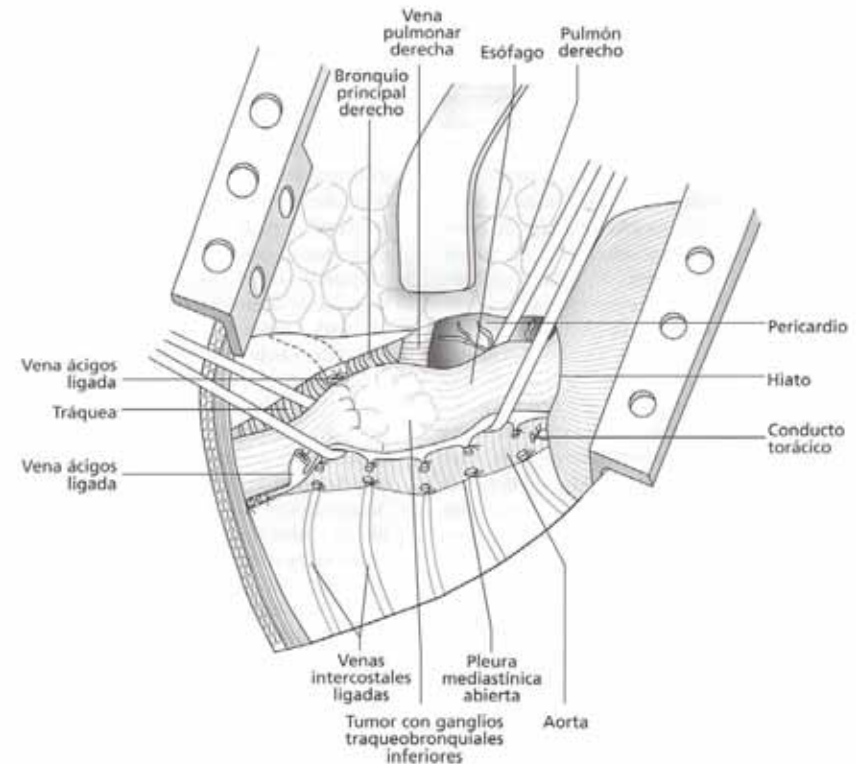
4. *Movilización del esófago*: se incide la pleura mediastínica sobre los cuerpos vertebrales con tijera y pinza diente-cillos, a lo largo del mediastino posterior, desde el hiato hasta alcanzar la cúpula pleural. Se identifica la vena ácigos, se liga en su desembocadura en la vena cava superior empleando ligaduras de lino 40 por transfixión y/o montadas en Bertolas y se secciona (fig. 9-23).

La movilización del esófago comienza a la altura del tumor. En sentido proximal y distal se colocan lazadas de silicona para ejercer tracción. Durante la liberación se ligan las ramas esofágicas de la aorta, de los vasos intercostales y de la arteria bronquial

utilizando sucesivas ligaduras de lino 40-50 o ligaclips. La cara posterior se separa de la aorta y los cuerpos vertebrales, que quedan denudados a nivel del tumor y varios centímetros más en cada dirección. Por la parte anterior se separan los ganglios traqueobronquiales inferiores del pulmón, que junto con una ventana del pericardio se dejan adheridos al espécimen (fig. 9-23).

El nervio vago derecho se divide después de haber emitido el nervio laríngeo recurrente y el izquierdo por debajo del cayado aórtico. Hacia abajo se liga la vena ácigos. Si es necesario disminuir la acumulación de linfa en el tórax se liga el conducto torácico por encima de su entrada a través del hiato aórtico.

La disección proximal se prolonga hasta el nivel del músculo constrictor inferior.



**Fig. 9-23.** Tiempo torácico. Luego de abrir la pleura mediastínica desde el hiato hasta la cúpula pleural, se liga la vena ácigos y se inicia la liberación y movilización del esófago torácico, dejando junto al tumor los ganglios linfáticos adyacentes.

Con maniobras romas se separa el esófago de la columna, por atrás, y de la tráquea, por delante, teniendo presente el nervio laríngeo recurrente izquierdo para no lesionarlo.

5. **Ascenso gástrico:** finalizada la movilización del esófago torácico, se asciende el estómago a través del hiato, verificando que no se rote y llegue sin tensión al cuello. Ahora el píloro queda ubicado a nivel de los pilares.

A continuación se realiza un lavado profuso de la cavidad con solución fisiológica tibia y un minucioso control de la hemostasia. Se deja colocado un tubo de drenaje bajo agua, exteriorizado por contraabertura y fijado de inmediato con dos puntos de lino 20 con aguja recta lanceolada.

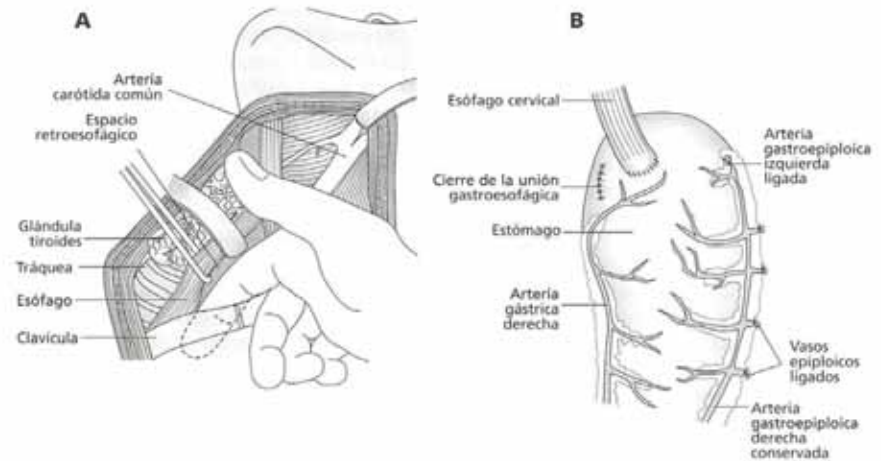
6. **Cierre:** tras haber retirado el separador intercostal se inicia la síntesis de la toracotomía de modo habitual.

### Tiempo cervical

1. **Posición del paciente:** nuevamente se ubica en posición en decúbito dorsal con la cabeza lateralizada hacia la derecha e hiperextendida por la colocación de un rodillo debajo de los hombros.
2. **Incisión:** se traza una *incisión oblicua* en el lado izquierdo, paralela al borde anterior del músculo esternocleidomastoideo (fig. 9-22A).
3. **Apertura de los planos superficiales:** se controla la hemostasia con electrocauterio y se inciden el tejido celular subcutáneo, el músculo cutáneo del cuello y la aponeurosis cervical superficial. Pequeñas ramas de la vena yugular anterior se ligan con catgut simple 3-0 utilizando pinza Yoel y se seccionan. Se desplaza el músculo esternocleidomastoideo hacia la izquierda, se diseña el paquete carotídeo y se reclina en igual sentido con separadores Farabeuf oblicuos. El lóbulo derecho de la glándula tiroidea, la tráquea y la laringe se separan hacia la derecha (fig. 9-24A). Luego, se diseña el plano entre la vaina carotídea y

la tiroidea; se encuentra la vena tiroidea media, que también se liga y secciona.

4. **Diseción del esófago:** localizado el esófago cervical se comienzan a separar las caras laterales mediante disección roma y/o cortante con tijera Metzenbaum delicada. Cuando el conducto se ha aislado en una extensión suficiente, se lo repara con una lazada de silicona (fig. 9-24A). Se respeta siempre el nervio laríngeo recurrente y se completa la liberación de las adherencias y la ligadura de los vasos circundantes con lino 100 y pinza pasajillos Yoel. El esófago junto con la unión gastroesofágica y el fondo gástrico se exteriorizan por la herida.
5. **Sección del esófago cervical:** protegido el campo con compresas de gasa, se colocan clamps fuertes en los límites de sección (proximal y distal) y un clamp elástico en la unión gastroesofágica. Se escinde la pieza con bisturí o tijera y, una vez retirada, se realiza antisepsia con hisopos embebidos en yodopovidona solución. El extremo esofágico remanente se deja cubierto con una compresa sin clamp.
6. **Cierre de la unión gastroesofágica:** se puede efectuar con una engrapadora lineal cortante, que secciona y cierra el cardias en un solo tiempo. La línea engrapada se refuerza con una sutura invertida continua de polipropileno 3-0. Si se prefiere la técnica convencional, el cierre se realiza en dos planos: el plano mucomucoso con una sutura continua de poligactina 910 o ácido poliglicólico 3-0 y el plano seromuscular con puntos separados de lino 100 con aguja redonda 1/2 círculo delicada de 20 mm o una sutura continua de polipropileno 3-0 (fig. 9-24B).
7. **Anastomosis:** el esófago cervical se implantará en la cara anterior del fondo gástrico. Para ello se traza una pequeña incisión y mediante electrocauterio y/o ligaduras por transfijión se controla la hemostasia. Luego se colocan puntos de reparo y se inicia la anastomosis terminolateral, en forma monoplano, con puntos



**Fig. 9-24.** Tiempo cervical. **A.** Después de disecar y reparar el esófago, se realiza una división en el espacio retroesofágico para crear el túnel transmediastinal. **B.** Anastomosis esofagogástrica completada. Obsérvese el cierre de la unión gastroesofágica.

separados de material absorbible 3-0, que incluyen todas las capas del esófago y la capa seromuscular del estómago (fig. 9-24B). Antes de finalizar la sutura de la cara anterior se recoloca la sonda nasogástrica bajo visión directa.

El fondo gástrico se fija con 2 o 3 puntos a la aponeurosis prevertebral y se desciende al mediastino.

8. **Cierre:** en los accesos cervicales es fundamental el control exhaustivo de la hemostasia para evitar la formación de hematomas. Se identifican los vasos sangrantes mediante lavados de la herida con jeringa y aguja y se electrocauterizan con pinza bipolar. Próximo a la anastomosis se deja colocado un tubo de látex fino, exteriorizado por contraabertura. La síntesis de la herida se inicia con el cierre de las aponeurosis cervicales utili-

zando puntos separados de sutura absorbible 4-0. Del mismo modo se aproxima el tejido celular. El cierre cutáneo se puede realizar con una sutura interrumpida o continua intradérmica de nailon monofilamento 4-0 o con grapas. El tubo de látex se conecta a un drenaje cerrado aspirativo.

### ESOFAGECTOMÍA POR DOS ACCESOS SIMULTÁNEOS

La esofagectomía total se puede llevar a cabo con dos equipos que trabajan en forma simultánea. Esta modalidad acorta los tiempos quirúrgicos y favorece el posoperatorio del paciente.

Técnicamente sacrifica comodidad para ambos equipos, pues el enfermo debe ubi-

carse en forma oblicua, es decir, con un discreto desvío de las posiciones ideales. El desarrollo en paralelo exige efectuar al comienzo de la cirugía, la antisepsia y colocación de campos para los 3 tiempos quirúrgicos.

En primera instancia el equipo torácico evalúa las posibilidades de resección; al ser viable la extirpación del tumor, permite la actividad conjunta del segundo equipo que, por vía abdominal, esquelétiza el estómago, lo asciende por vía retroesternal o transmediastinal y, finalmente, por un acceso cervical, realiza la anastomosis esofagogástrica.

### ESOFAGECTOMÍA TOTAL Y REEMPLAZO ESOFÁGICO CON ESTÓMAGO

La esofagectomía total y el reemplazo esofágico con estómago es el tratamiento curativo para las enfermedades benignas del tercio medio. También tiene indicación, como cirugía paliativa, en aquellas neoplasias malignas limitadas al esófago, que no comprometen los ganglios celiacos. La técnica incluye la resección del tumor por vía abdominal sin toracotomía, el ascenso del estómago por un túnel transmediastinal y la realización de una cervicotomía para extraer el tumor y efectuar la anastomosis. De este modo, el paciente tiene menor probabilidad de complicaciones posoperatorias, ya que se emplean dos vías de abordaje: abdominal y cervical. Además, presenta las siguientes ventajas:

- No requiere múltiples anastomosis, necesarias cuando se utiliza el colon.
- Existen menos riesgos de contaminación bacteriana.
- Evita los malos resultados de la anastomosis esofágica intratorácica.
- Se elimina prácticamente el reflujo gastroesofágico.

#### Técnica quirúrgica

1. *Posición del paciente:* se ubica en decúbito dorsal con la cabeza lateralizada hacia

la derecha e hiperextendida mediante la colocación de un rodillo debajo de los hombros.

2. *Abordaje abdominal:* se efectúa una incisión mediana supraumbilical y se reseca el apéndice xifoides para ampliar el campo operatorio.
3. *Exploración y preparación del campo operatorio:* al ingresar en la cavidad, se colocan segundos campos de tela y el separador autoestático. En forma minuciosa se realiza la exploración concéntrica. Si la cirugía se lleva a cabo por un carcinoma, es necesario evaluar la existencia de metástasis y la movilidad del tumor. En ocasiones, la neoplasia puede estar fija por los ganglios celiacos invadidos no siendo posible el traslado del estómago a través del mediastino. Al culminar el examen se delimita el campo operatorio con compresas de gasa y valvas Deaver o Finochietto.
4. *Movilización del estómago:* comienza con la liberación de la curvatura mayor. El ligamento gastrocólico se separa del epiplón mayor respetando la *arteria gastroepiploica derecha* en todo su recorrido, desde el área piloroduodenal hasta la mitad de la curvatura mayor. Los vasos epiploicos se ligan a unos 2 cm por debajo de la arcada. Se continúa en dirección cefálica, se ligan y seccionan los *vasos gastroepiploicos izquierdos* y los *vasos gástricos cortos* y se incide el ligamento gastrofrénico. En la curvatura menor se secciona el ligamento gastrohepático y se dividen los *vasos gástricos izquierdos* en su nacimiento, preservando la *arteria gástrica derecha* que asegura la irrigación del órgano.
5. *Dissección del hiato:* la apertura del epiplón menor se prolonga hacia arriba. Se inciden el peritoneo que cubre la unión gastroesofágica y la membrana frenoesofágica. Se disecan el hiato y el esófago inferior con tijera Metzenbaum larga y pinza diente de dientes y tras liberar los últimos 6 cm se repara con una lazada de silicona o una sonda K-30. A este nivel se ligan y seccionan los nervios vagos.

6. *Creación del túnel transmediastinal:* mediante división digital se dilata lenta y progresivamente el hiato diafragmático, hasta poder introducir la mano y el antebrazo dentro del mediastino posterior. En ocasiones, es necesario seccionar las fibras del pilar derecho. De este modo, se consigue movilizar el esófago desde el extremo inferior hasta la altura de la bifurcación bronquial, ligando los vasos que se encuentran (fig. 9-25). En el transcurso de este tiempo quirúrgico el equipo cervical comienza el abordaje.
7. *Sección y cierre de la unión gastroesofágica:* se puede efectuar con una engrapadora lineal cortante que aporta comodidad y rapidez. Con la aplicación de una doble fila de grapas, en un solo tiempo se transecan y cierran el esófago y la unión gastroesofágica. La línea de broches que cierra el cardias se refuerza con una sutura invertida continua de polipropileno 3-0. Si se emplea la técnica convencional, se deben alinear dos clamps Satinsky, seccionar el cardias con tijera Sims y realizar antisepsia de inmediato. La unión gastroesofágica se cierra en dos planos: el plano mucocoso con una sutura continua de material absorbible 2-0 y el plano seromuscular con puntos separados de lino 100 o una sutura continua de polipropileno 3-0. En ambos casos, se anuda una cinta hilera en el esófago inferior, que se utilizará como elemento de tracción para completar la confección del túnel transmediastinal.
8. *Culminación de la preparación gástrica:* es fundamental llevar a cabo una amplia maniobra de Vautrin-Kocher. La movilización del duodenopáncreas permite que el estómago llegue con comodidad al cuello. Luego se efectúa una piloroplastia para asegurar el drenaje gastroduodenal por la vagotomía practicada. Finalizada la preparación del estómago, se lo exterioriza por la herida y se lo apoya sobre el tórax verificando si ha sido suficiente la liberación; después se lo reingresa a la cavidad.
9. *Abordaje cervical y disección del esófago:* se traza una incisión cutánea oblicua izquierda siguiendo el borde anterior del músculo esternocleidomastoideo hasta la altura de la horquilla esternal. Se inciden el tejido celular, el músculo cutáneo del cuello y la aponeurosis cervical superficial con electrocauterio y se controla minuciosamente la hemostasia. La vena yugular anterior se liga con pinza Yoel y ligaduras de catgut simple 3-0 y se secciona. Mediante separadores oblicuos se desplazan el músculo esternocleidomastoideo y el paquete vasculonervioso hacia afuera y la tráquea, la laringe y la glándula tiroidea hacia adentro. La vena tiroidea media se liga con lino 70 y se transeca. Se prosigue la disección con pinza diente de dientes y tijera Metzenbaum y se llega al espacio prevertebral. Localizado el esófago se comienza su liberación, respetando el nervio laringeo recurrente y ligando los pequeños vasos con lino 100. Las caras laterales y anterior se aíslan mediante disección cortante y roma; en el plano posterior se emplean maniobras digitales. Una vez reparado el esófago con una lazada de silicona, se realiza una división en el mediastino posterior (fig. 9-25). El túnel transmediastinal es el recorrido más corto para trasladar el estómago desde la región abdominal a la región cervical. Con la ayuda de hisopos montados en pinzas Peain se llega hasta la bifurcación bronquial, de modo que las manos de ambos cirujanos, cervical y abdominal, establecen contacto. A través del túnel creado se progresa un drenaje o una cinta y se fija al fondo del estómago para su ascenso al cuello.
10. *Resección del esófago cervical:* el conducto se rodea con compresas de gasa y se transeca en forma oblicua con una engrapadora lineal cortante o con tijera Metzenbaum previa colocación de clamps. El espécimen se exterioriza por arriba o por abajo, según conveniencia, y se retira del campo.

A continuación, se constata si resulta adecuado el diámetro del túnel y se irriga con solución fisiológica.

11. *Ascenso gástrico:* con cuidado y en forma conjunta, se tracciona la cinta desde el extremo cervical y se empuja el estómago a través del hiato, comenzando el ascenso. Es fundamental evitar toda rotación y el desgarro de los vasos. Al llegar al cuello, el fondo gástrico, ubicado por encima de las clavículas, se fija a la apo-

neurosis prevertebral con 2 o 3 puntos separados de lino 100 para prevenir tensión en la anastomosis. El píloro queda situado a la altura del hiato esofágico (fig. 9-26).

12. *Cierre de la laparotomía:* el equipo abdominal, después de verificar una vez más la posición del estómago, realiza una yeyunostomía para la alimentación y el cierre de la laparotomía de manera habitual.

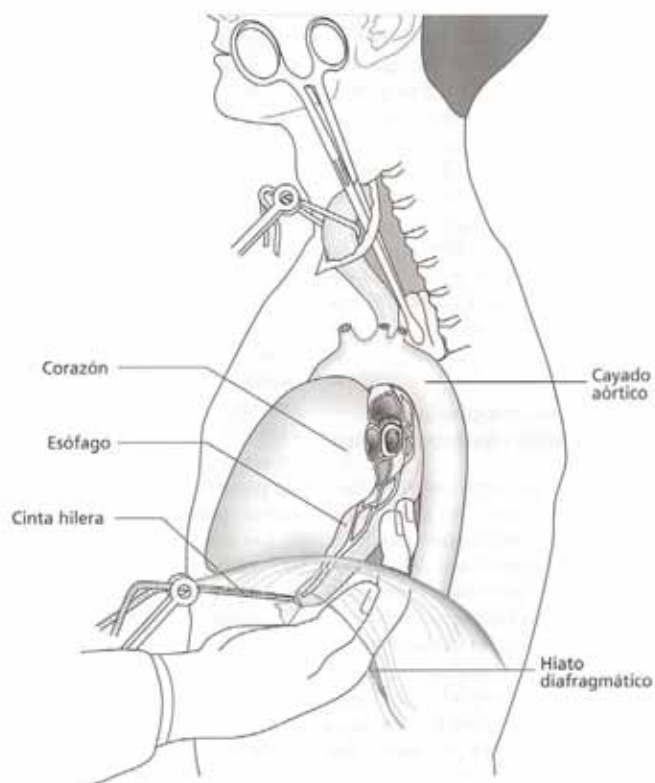


Fig. 9-25. En la esofagectomía total sin toracotomía, el esófago se libera y moviliza mediante división digital y la ayuda de hisopos montados en pinzas Pean. De este modo se prepara el túnel transmediastinal, a través del cual se ascenderá el estómago hacia el cuello.

13. *Anastomosis esofagogástrica:* el cirujano cervical, luego de proteger el campo operatorio con compresas de gasa, efectúa una incisión longitudinal de 2 cm en la cara anterior del fondo gástrico, a unos 4 cm de su límite superior. Si el esófago fue seccionado con sutura mecánica, se reseca la línea de grapas, se realiza antisepsia y se colocan puntos directores de lino 100 con aguja redonda  $\frac{1}{2}$  círculo delicada de 20 mm tomando los ángulos de ambos órganos.

La anastomosis esofagogástrica, terminolateral, se confecciona en forma monopiano con puntos separados de poliglicatina 910 o ácido poliglicólico 4-0, que incluyen todas las capas del esófago y la seromuscular del estómago. Antes de finalizar la sutura de la cara anterior, se relocaliza la sonda nasogástrica.

14. *Cierre cervical:* se lava la herida, se corrobora la hemostasia, se coloca un drenaje de látex fino con función aspirativa y se procede al cierre de las aponeurosis y el tejido celular con sutura absorbible 4-0. La piel se afronta con grapas o con puntos de nailon monofilamento 4-0.

#### Tratamiento de las neoplasias ubicadas en la unión gastroesofágica

El reemplazo esofágico con estómago también se emplea para extirpar los *adenocarcinomas ubicados en la unión gastroesofágica*, debiéndose evaluar la movilidad del tumor y su extensión a fin de determinar su resecabilidad. La esofagectomía total se acompaña de una *pequeña gastrectomía*, es fundamental lograr un margen de seguridad distal de unos 6 cm y conservar en su totalidad la curvatura mayor, para asegurar la extirpación completa de la neoplasia y el posterior ascenso del estómago al cuello, libre de tensión.

#### Bypass gástrico retroesternal

Es un tratamiento paliativo para solucionar el problema de la disfagia en los pacien-

tes que presentan un carcinoma esofágico inextirpable debido a:

- Existencia de metástasis hepáticas o cervicales importantes.
- Invasión de estructuras vecinas como tráquea, bronquios, pericardio o aorta.
- Formación de una fistula traqueoesofágica maligna.

En estos casos, la estrategia quirúrgica consiste en excluir el esófago torácico mediante la utilización de una engrapadora lineal cortante y el posterior refuerzo de la línea de grapas con puntos invertidos continuos de polipropileno 3-0. El estómago, preparado en la forma descrita, se asciende a la región cervical a través de un túnel retroesternal (fig. 9-27). No es conveniente un ascenso transmediastinal, puesto que el posible aumento de tamaño del tumor irreseccable podría causar compresión y obstrucción gástrica.

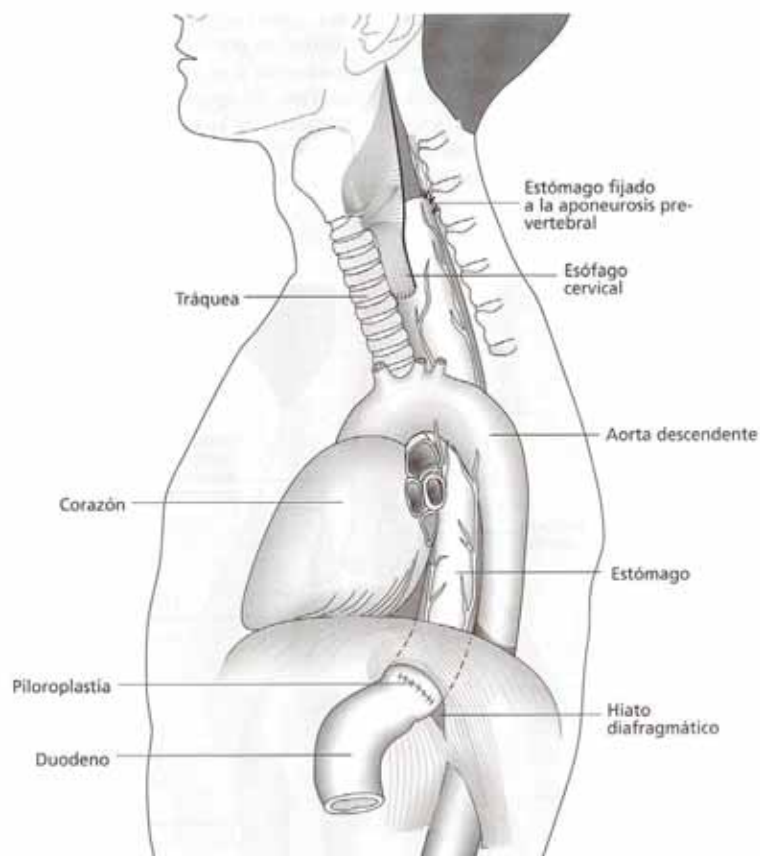
#### REEMPLAZO O BYPASS ESOFÁGICO CON COLON

Cuando no se puede llevar a cabo el reemplazo o bypass esofágico con estómago debido a una operación gástrica previa o por otras razones, destacándose la infiltración del estómago por el tumor esofágico, se emplea el colon preferentemente izquierdo por su adecuada longitud, irrigación y su calibre similar al esófago.

Las desventajas que presenta la utilización del colon con respecto al estómago son:

- Mayor cantidad de anastomosis con el consecuente riesgo de filtración.
- Probable necrosis del segmento trasladado que obligaría a su extracción.
- Resultados antiestéticos para el paciente, teniendo en cuenta que el colon se puede ascender por un túnel retroesternal o subcutáneo, cuya presencia es notoria.

Una condición fundamental para realizar la cirugía es la preparación previa del intestino para limpiarlo y dejarlo en óptimo estado y evitar la contaminación del campo operatorio.



**Fig. 9-26.** Esofagectomía total y reemplazo del esófago con estómago completado. El ascenso gástrico se ha realizado por vía transmediastinal. El fondo queda situado a nivel de las clavículas; para asegurar su posición y evitar tensión en la anastomosis esofagogástrica se lo fija a la aponeurosis prevertebral. Obsérvese la píloroplastia a nivel del hiato esofágico.

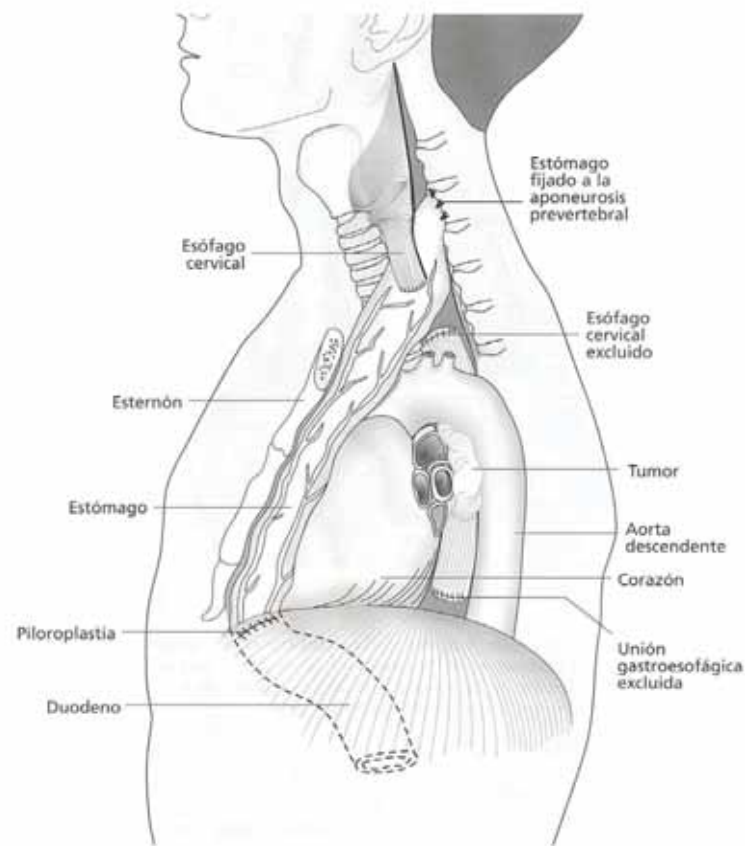
### Técnica quirúrgica

1. *Abordaje abdominal:* se efectúa una incisión mediana supraumbilical.
2. *Exploración y preparación del campo operatoria:* abierta la cavidad, se colocan se-

gundos campos de tela y el separador autoestático Balfour. El examen concéntrico del abdomen debe ser minucioso, se inspecciona la existencia de metástasis y el compromiso ganglionar. Se observa el colon izquierdo y los vasos que circulan en

el mesocolon, en especial, las arterias cólica media, cólica izquierda, las sigmoideas, la arcada marginal de Drummond y sus respectivas venas. Si la cirugía es posible, se amplía la incisión en dirección caudal y, con compresas húmedas en solución fisiológica tibia y valvas Finochietto o Doyen, se delimita el campo operatorio.

3. *Movilización del colon:* siguiendo el plano avascular, con electrocauterio se separa el *ligamento gastrocólico* que une el colon transverso y el estómago y se extirpa la porción del epiplón mayor extendida a la izquierda de la arteria cólica media. A continuación, se tracciona el colon izquierdo hacia la línea media y se seccio-



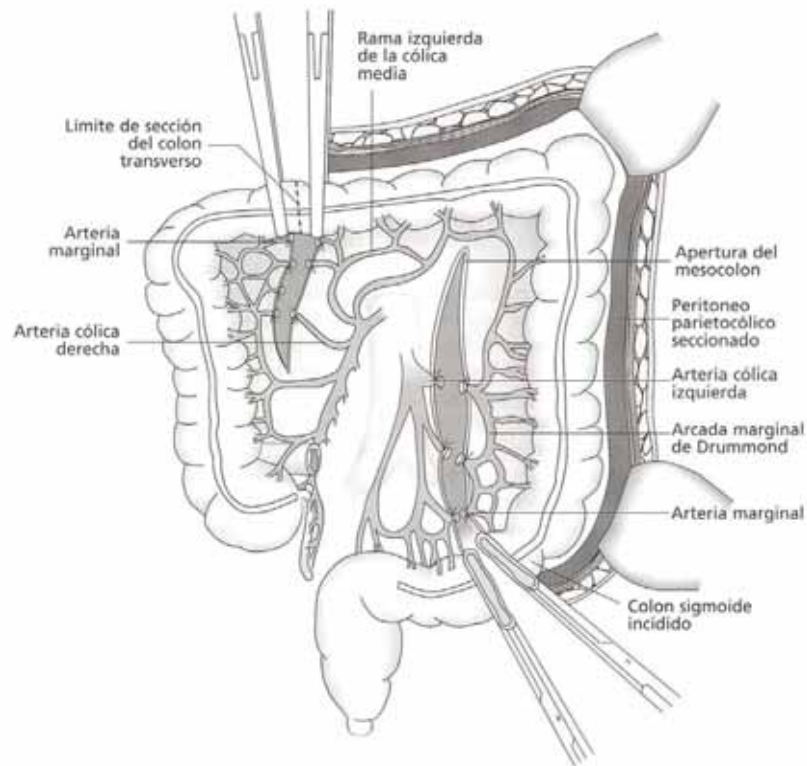
**Fig. 9-27.** Los carcinomas del tercio medio irrecesables se tratan mediante un bypass gástrico retroesofageal. En estos casos, se efectúa la exclusión del esófago cervical.

na el *peritoneo parietocólico izquierdo*, desde la flexura esplénica hasta el colon sigmoide. El ángulo se desprende de sus inserciones peritoneales con cuidado de no ocasionar desgarras capsulares del bazo (fig. 9-28).

La serosa del mesocolon descendente se abre lejos del borde mesentérico y por transluminación se observa la *arteria có-*

*lica izquierda* que se liga y secciona cerca de su origen para mantener la arcada marginal de Drummond (fig. 9-28). A continuación se divide la vena respectiva. *Es importante identificar y respetar el uréter izquierdo.*

Luego se incide la serosa del mesocolon derecho, se divide la *arteria cólica derecha* y siguiendo la arcada de la *arteria*



**Fig. 9-28.** Reemplazo esofágico con colon izquierdo. Es importante conservar la arcada vascular de Drummond para asegurar la irrigación del segmento a trasladar. Se ligan la arteria cólica derecha, la rama derecha de la cólica media y la cólica izquierda. El colon sigmoide ha sido seccionado y con línea de puntos se indica la línea de corte del colon transversal, a la derecha de la arteria cólica media.

*cólica media*, se liga su rama derecha. Es necesario incluir esta arcada como parte de la vascularización sanguínea del segmento a trasladar.

Después de completar la movilización del intestino, se ocluye el sigmoide y su meso con dos clamps elásticos Doyen, se transeca con tijera y se efectúa antisepsia de los cabos. La arteria marginal se liga y se secciona. Las maniobras se reiteran en el colon transversal y se lo escinde a la derecha de la arteria cólica media (fig. 9-28).

El cabo sigmoideo, en forma antiperistáltica, se pasa a través de una incisión en el ligamento gastrohepático, con lo que se evita la tensión que podría ocasionar un estómago distendido. Es fundamental controlar el pedículo vascular para prevenir la rotación y el desgarrado de los vasos (fig. 9-29).

4. *Abordaje cervical:* se traza una *incisión oblicua* en el lado izquierdo, paralela al borde anterior del músculo esternocleidomastoideo (fig. 9-29).

Se seccionan los planos superficiales con electrocauterio, asegurando la hemostasia. Se inciden la porción esternal del músculo esternocleidomastoideo y los músculos infrahioides. La vena yugular anterior se liga y se transeca. Mediante disección roma se aísla el paquete carotídeo y se reclina hacia afuera; la tráquea y la tiroides se desplazan hacia adentro. La vena tiroidea media se divide entre ligaduras de lino 70.

Después de haber abordado el espacio prevertebral, se localiza el esófago cervical y comienza a liberarse mediante disección roma y/o cortante y aplicación de ligaduras de lino 100 o 70 en los vasos. Movilizado unos centímetros, se lo repara con una lazada de silicona y, respetando el nervio laríngeo recurrente, se completa la liberación de las adherencias.

En los extremos del esófago se colocan 2 puntos delicados y, luego de proteger el campo con compresas de gasa, se transeca en dirección oblicua con una engrapadora lineal. La línea de grapas se refuerza

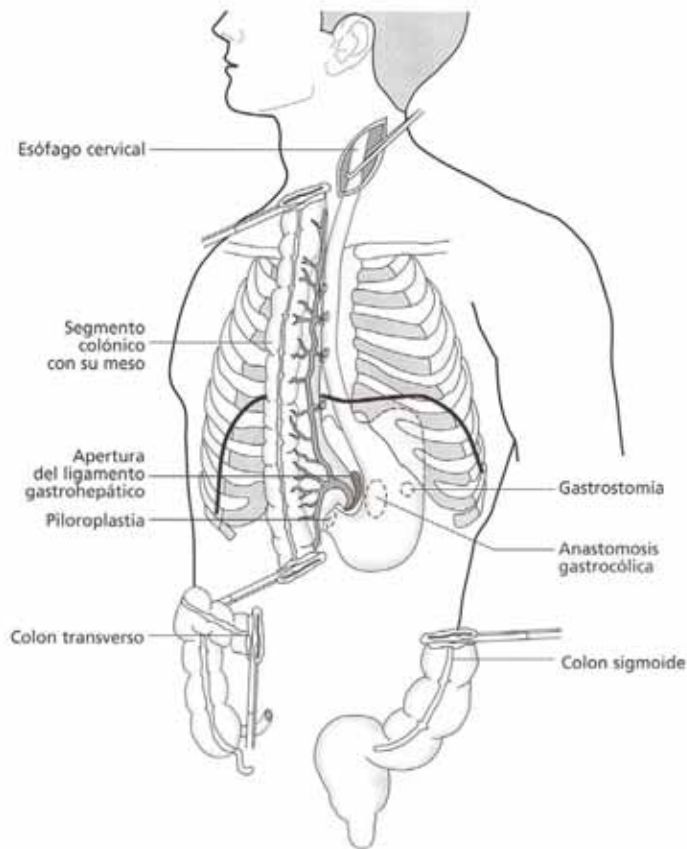
con una sutura invertida continua de polipropileno 3-0. En caso de aplicar la técnica convencional se coloca un clamp elástico, el esófago se secciona con bisturí o tijera y se excluye empleando la misma sutura; el extremo remanente se deja cubierto con compresa de gasa.

5. *Confección del túnel y exteriorización del colon:* ambos cirujanos, cervical y abdominal, inician la preparación de un túnel retroesternal mediante divulsión digital y el uso de hisopos grandes montados en pinzas Pean, previa sección del tendón central del diafragma por detrás del xifoides. El túnel debe ser lo suficientemente amplio para alojar el colon sin causar compresión. Si no se logra un diámetro adecuado, es conveniente un traslado subcutáneo. Al completar la disección las manos de ambos cirujanos deben estar en contacto.

Desde la herida cervical se progresa una cinta hilera a través del túnel y se anuda al colon sigmoide. Éste se introduce en el espacio retroesternal y, con cautela, se tracciona desde arriba y se empuja desde abajo, ayudando al traslado. Una vez exteriorizado se secciona el intestino redundante.

6. *Anastomosis y cierre cervical:* la anastomosis *colo-esofágica* se confecciona en forma terminoterminal. Previa colocación de puntos de reparo en los ángulos, se inicia la sutura monoplano con puntos separados de poliglicatina 910 o ácido poliglicólico 4-0. Los puntos se pasan por la pared seromuscular del colon y todas las tónicas del esófago.

Luego de verificar la anastomosis se prepara la mesa para el tiempo limpio. El colon se fija a la aponeurosis vecina con 2 o 3 puntos, evitando la tensión de la sutura. La herida se irriga con solución fisiológica y se controla la hemostasia. En el lecho esofágico se deja colocado un drenaje de látex con función aspirativa. La síntesis cervical incluye el cierre de las aponeurosis y el tejido celular con puntos separados de sutura ab-



**Fig. 9-29.** El segmento intestinal, en forma antiperistáltica, se pasa a través de una abertura en el ligamento gastrohepático y se asciende al cuello para su anastomosis con el esófago. Con línea de puntos se han marcado las incisiones para la gastrostomía, la piloroplastia y la anastomosis cologástrica. La continuidad intestinal se restablece con una sutura colocólica entre el transverso y el sigmoide.

sorbible 4-0. En el afrontamiento cutáneo se puede utilizar nailon monofilamento 4-0 o grapas.

7. **Anastomosis abdominales y cierre:** en forma simultánea, el cirujano abdominal comienza las anastomosis, monoplano, con

puntos separados de material absorbible 3-0 o de lino 100 con aguja redonda  $1/2$  círculo delicada de 20 mm.

La sutura *cologástrica*, terminolateral, se confecciona con la parte media del antro a los efectos de mantener un segmento

intraabdominal de colon (fig. 9-29). La interposición de colon se fija al hiato o al diafragma con 3 o 4 puntos separados para evitar tensión. Luego se restablece la continuidad intestinal mediante una sutura *colocólica*, terminoterminal, entre el colon transverso y el sigmoide.

Con la mesa para el tiempo limpio preparada al inicio de la cirugía (véase cap. 7), se cierra la brecha mesocólica con puntos separados de lino 100 o material absorbible 2-0, y se realiza una piloroplastia y una yeyunostomía o gastrostomía para alimentación (fig. 9-29).

Es importante efectuar un profuso lavado de la cavidad con solución fisiológica tibia y un exhaustivo control de las anastomosis y la hemostasia. La laparotomía se cierra de modo habitual con una sutura continua de polipropileno 1.

### Interposición de yeyuno

La interposición de yeyuno en el reemplazo esofágico es infrecuente. El intestino delgado, a pesar de su gran longitud, presenta un mesenterio corto que, en muchas ocasiones, no permite movilizarlo.

Para realizar el reemplazo esofágico es fundamental la irrigación adecuada del órgano a transportar. En el caso del yeyuno no se observa una distribución de los vasos tan regular como en el estómago o el colon; es posible encontrar una arteria mesentérica superior dividida en pocas ramas principales, situación óptima para el futuro reemplazo, o dividida en numerosas ramas pequeñas que no permitirían su empleo.

Debido a estas particularidades y las complicaciones que podrían suscitarse en el posoperatorio, el reemplazo yeyunal no se emplea en forma habitual.

### ESOFAGOGASTRECTOMÍA

Los *carcinomas del tercio inferior del esófago* suelen ser resecables en mayor proporción que los carcinomas del tercio medio.

Estos tumores tienden a propagarse por vía linfática a los ganglios paracardiales, gástricos izquierdos y celiacos; por lo tanto, es conveniente realizar una *esofagogastrectomía* con una anastomosis esofagogástrica terminolateral, acompañada en algunos casos de *esplenectomía*.

Cuando la neoplasia asienta en el *fondo gástrico* se puede llevar a cabo una *esofagogastrectomía* con anastomosis esofagogástrica o una *gastrectomía total* con una esofagoyeyunostomía en Y de Roux.

### Técnica quirúrgica

1. **Posición del paciente:** se ubica en decúbito lateral (véase cap. 3).
2. **Incisión y exploración:** los tumores del tercio inferior del esófago que invaden el estómago proximal pueden ser abordados por una *toracolaparotomía derecha* o una *toracolaparotomía izquierda* (véase cap. 3).

En primer término se efectúa la laparotomía a través de una incisión mediana xifoumbilical. Abierta la cavidad, se colocan segundos campos y un separador Balfour. Se realiza un exhaustivo examen concéntrico; se palpa, en especial, el hígado en búsqueda de metástasis. Luego se evalúan el estómago, el tronco celiaco y la aorta que pueden estar comprometidos por el carcinoma.

Si la neoplasia se considera resecable, se comienza la *toracotomía izquierda* prolongando la incisión por el reborde costal del 6° espacio intercostal, hasta el ángulo inferior de la escápula. Se colocan segundos campos y se inserta un separador intercostal de Finochietto. El músculo diafragma se incide en forma circunferencial, preservando el nervio frénico con sus ramas. Expuestos el tórax y el abdomen superior, se secciona el ligamento pulmonar izquierdo y se reclinan el pulmón izquierdo, el hígado y el bazo con compresas húmedas y valvas Deaver o Finochietto.

3. **Movilización del esófago:** se abre la pleura mediastínica izquierda desde el cayado

aórtico hasta el diafragma con tijera Metzenbaum y pinza dientecillos. En sentido proximal y distal al tumor se pasan lazadas de reparo de silicona, para ser utilizadas como elementos de tracción. Seguidamente, se inicia la liberación del esófago. Se dividen todas las ramas que irrigan el conducto y las ramas bronquiales y de este modo se alcanza la columna vertebral. Se separan el bronquio principal y la vena pulmonar izquierda y se dejan los ganglios linfáticos traqueobronquiales adheridos junto al esófago. La disección se continúa en sentido caudal hasta aislar el pericardio y se practica una ventana en la zona próxima al tumor. Se prosigue por detrás hasta separar el conducto torácico y el tejido linfático adyacente de la columna vertebral. Se secciona la vena ácigos por arriba de la masa tumoral y se deja junto al espécimen, al igual que el conducto torácico. Se ligan e inciden las ramas de las ácigos y se continúa la disección hasta el nivel del hiato. A esta altura se dividen la vena ácigos distal y el conducto torácico. Los nervios vagos se transecan por arriba del tumor. Si éste ha invadido la pleura parietal derecha se debe reseca junto con la lesión.

4. **Movilización del estómago:** comienza con la sección del peritoneo que cubre al cardias y la membrana freno-esofágica. A este nivel, los nervios vagos distales se transecan entre ligaduras o clips. La incisión se amplía hacia la izquierda sobre el ligamento gastrofrénico, hasta alcanzar el esplenofrénico. Se ligan e inciden los *vasos gástricos cortos*, con cuidado de no desgarrar el bazo, y los *vasos gastroepiploicos izquierdos*. Según el grado de diseminación linfática, la esofagogastrectomía puede acompañarse de una *splenectomía*, debiendo aislar las inserciones peritoneales y efectuar la ligadura del pedículo. Una vez liberado el fondo gástrico, se prolonga la incisión del peritoneo hacia la derecha, a través del ligamento gastroepiploico, hasta la vecindad del antro gástrico. La *arteria gástrica derecha* se man-

tiene indemne, ya que asegura la irrigación de la zona antropilórica.

En la curvatura mayor se preserva la *arteria gastroepiploica derecha*; por lo tanto, las ligaduras de los vasos epiploicos se aplican a unos 2 o 3 cm por debajo de la arcada.

Por la cara posterior del estómago y en el borde superior del páncreas se exploran los *vasos gástricos izquierdos*; la arteria circula por arriba de la vena. Con doble ligadura proximal y una distal de lino 40 se liga la vena y se secciona. Se reiteran las maniobras y se liga la arteria en su nacimiento en el tronco celiaco. Los ganglios linfáticos y el tejido areolar circundante se disecan y se dejan adheridos al tumor.

Para lograr un cómodo ascenso del estómago al hiato se moviliza el duodeno-páncreas mediante una extensa maniobra de *Vautrin-Kocher*.

La preparación del estómago se completa con una *piloroplastia de Mickulicz*, para evitar la bolsa atónica o estómago pobre, debido a la vagotomía practicada.

5. **Apertura del hiato esofágico:** el hiato debe tener un diámetro suficiente para que no dificulte el pasaje del estómago y la arcada gastroepiploica. En general, se agranda incidiendo las fibras del pilar izquierdo.
6. **Resección del espécimen:** es importante extirpar la masa tumoral con amplios márgenes de seguridad. El límite esofágico debe estar a unos 10 cm del tumor y el límite gástrico a no menos de 6 cm. La sección de la pieza difiere según el tipo de anastomosis elegida: convencional o con sutura mecánica.
7. **Anastomosis convencional:** el esófago distal se ocluye con un clamp Satinsky y, después de rodearlo con compresas de gasa, se transeca con tijera Sims. En el cabo remanente se realiza antisepsia y se deja cubierto con una gasa sin clamp. A nivel del fondo del estómago se alinean 1 o 2 clamps fuertes tipo Kocher y clamps elásticos rectos Doyen. La pared

gástrica se escinde con electrocauterio asegurando la hemostasia de los vasos submucosos. Retirada la pieza del campo, se colocan puntos de reparo en los ángulos del estómago y se cierra con una sutura continua monopiano de material absorbible 3-0 o con puntos separados de lino 100.

A continuación, se efectúa una pequeña gastrotomía anterior a unos 6 a 8 cm de su borde superior. El estoma se aproxima al esófago y se aplican puntos de reparo de lino 100, de manera que incluyan los ángulos de ambos órganos. La anastomosis esofagogástrica convencional es terminolateral; se confecciona en forma monopiano, con puntos separados de sutura absorbible o polipropileno 3-0 o con lino 100 tomando todas las capas del esófago y la seromuscular del estómago.

8. **Anastomosis con sutura mecánica:** en este caso, el fondo gástrico se cierra con un TA\*90 (fig. 9-30). Se colocan dos filas de grapas distantes entre sí a unos 0,5 cm y sin retirar el dispositivo se secciona al ras con bisturí. La hemorragia de los vasos submucosos se controla con electrocauterio.

La anastomosis esofagogástrica con sutura mecánica es terminolateral. Con un GIA\*60 se realiza una gastrotomía en la cara anterior del cuerpo gástrico. Luego, a unos 3 o 4 cm del extremo engrapado se confecciona una jareta con la pinza jareteadora y polipropileno 2-0. A través del estoma se progresa un EEA\* o PCEEA\* sin el yunque y después de incidir la pared se exterioriza el eje y se sujeta la sutura (fig. 9-30).

A continuación, se tracciona el extremo gástrico proximal con pinzas Allis o Babcock y se efectúa una jareta en el esófago (fig. 9-31). Se abre la cara anterior con tijera Metzenbaum, se introduce el yunque y una vez ceñida la jareta se completa la transección del esófago (fig. 9-31). Retirado el espécimen del campo operatorio, se cierra la engrapadora y se acciona mediante un único disparo de grapas (fig.

9-32). En forma lenta y con movimientos circulares se retira el dispositivo y se inspecciona si los anillos resultaron completos. La gastrotomía se oblitera con un TA\*60 (fig. 9-32). Finalizada la anastomosis se introduce una sonda nasogástrica y se realiza una prueba hidráulica con azul de metileno diluido para comprobar el cierre hermético de los broches. Algunos cirujanos para evitar el reflujo gastroesofágico en el período posoperatorio asocian una *funduplicatura de Nissen* (fig. 9-33).

9. **Cierre:** previo al mismo se confecciona una *jejunostomía* para alimentación con una sonda K-9 o K-108.

Luego, con la mesa para el tiempo limpio (véase cap. 7) se fija la bolsa gástrica, alojada en el mediastino, a la pleura y al hiato mediante 4 o 5 puntos de lino 70, con lo cual se previene que se deslice y ocasione tensión en la anastomosis.

Después se efectúa un profuso lavado de las cavidades con solución fisiológica tibia y un minucioso control de la anastomosis y de la hemostasia. El diafragma se cierra con puntos separados de poliglactina 910 o ácido poliglicólico 1. Se coloca un drenaje bajo agua, que se exterioriza por contraabertura por el 8º espacio intercostal y se inicia la síntesis del tórax y el abdomen de manera habitual.

## INTUBACIÓN ESOFÁGICA POR CÁNCER IRRESECCABLE

La intubación esofágica es otra solución paliativa para los *tumores irresecables* y el tratamiento de la *fístula traqueoesofágica*, complicación frecuente del carcinoma del tercio medio. Con este procedimiento se trata de evitar la introducción de saliva y alimentos deglutidos en los pulmones.

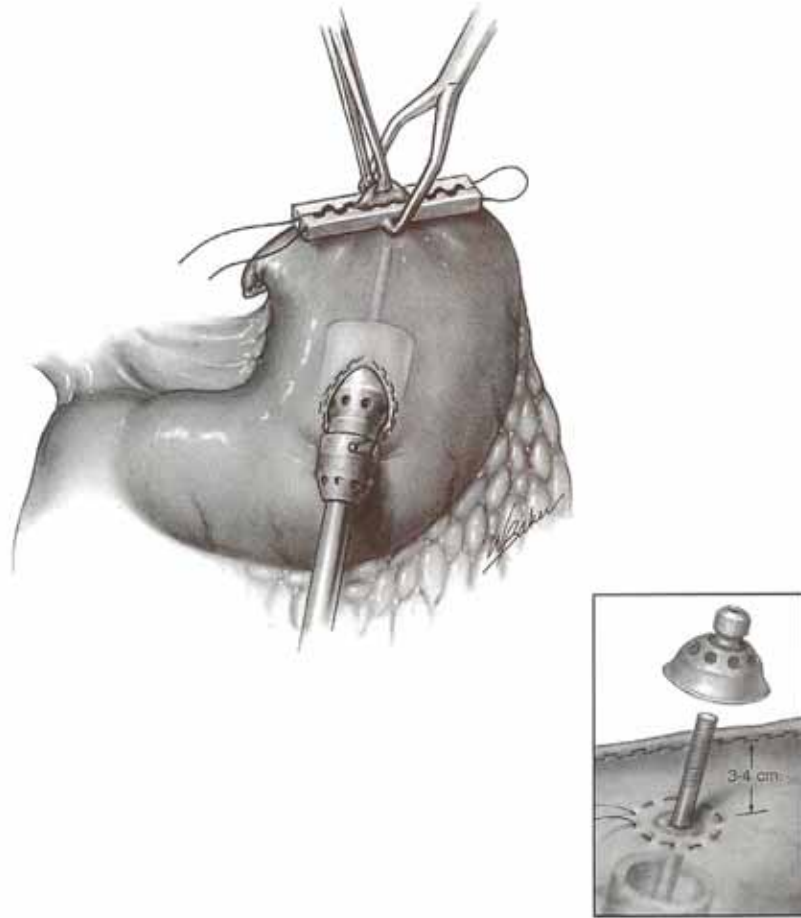
Se conocen diversos tubos rígidos: Iván Goñi Moreno, Souttar, Mousseau-Barbin, Cestlin y Fell. Los utilizados en el tercio medio se colocan *desde arriba* con la ayuda de un esofagoscopio y una bujía como guía. Los utilizados en el tercio inferior se ingresan *des-*



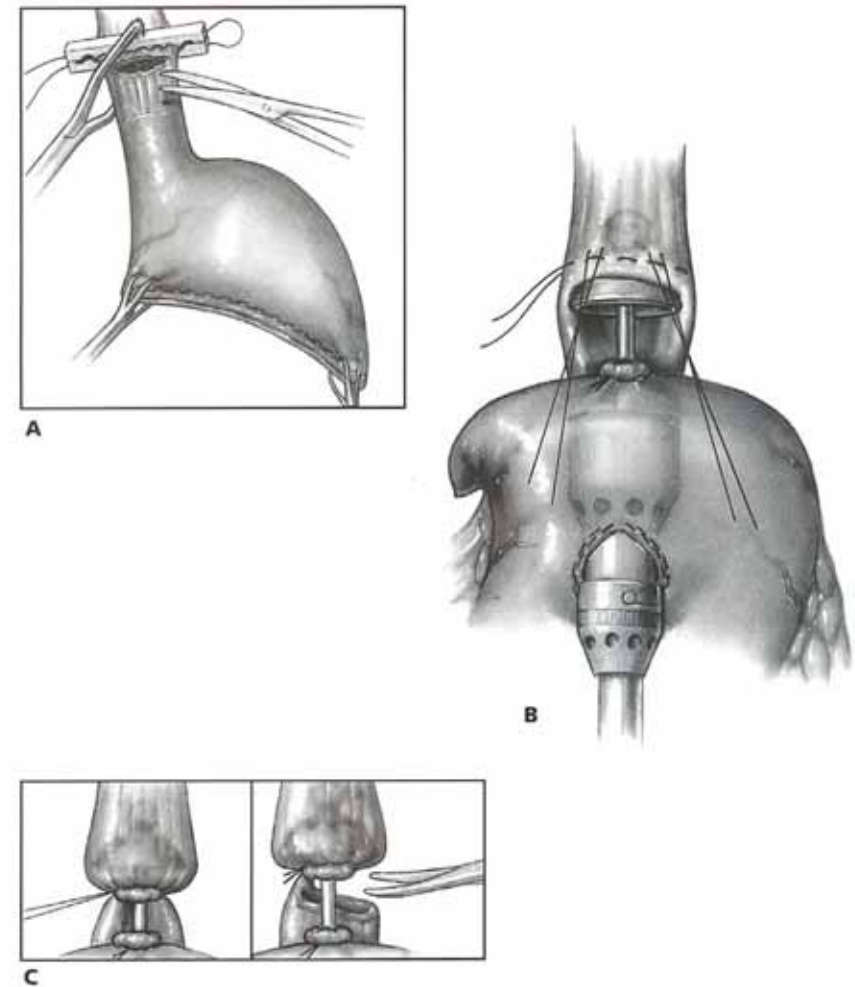
de abajo, debiendo ejecutar una gastrostomía y el pasaje de una guía. La mayoría de los tubos tienen una lengüeta que permite fijarlos en la parte inferior del estómago.

Debido a la necesidad de dilatar previamente la lesión esofágica con bujías para

poder ingresar el tubo, los riesgos de complicaciones que pueden presentarse son elevados, por ejemplo: perforación del esófago, mediastinitis, hemorragia o neumonía por aspiración.



**Fig. 9-30.** Esofagogastrectomía con sutura mecánica. Efectuado el cierre del fondo gástrico con un TA®90 se realiza una gastrostomía anterior con un GIA®60 y se confecciona una jareta de polipropileno 2-0 a unos 3 o 4 cm del extremo. Luego se ingresa el EEA® sin el yunque, se incide la pared para exteriorizar el eje, se ciñe la jareta y se aplica el yunque.



**Fig. 9-31.** A. Se tracciona el estómago, se practica una jareta de polipropileno 2-0 en el esófago y se incide la cara anterior. B. Se introduce el yunque dentro del esófago. C. Una vez ajustada la jareta se completa la sección y se extrae el espécimen.

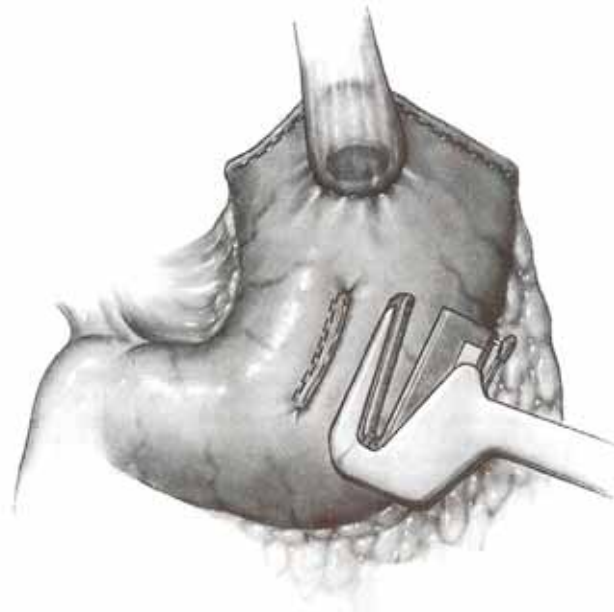


Fig. 9-32. Esofagogastrrectomía completada mediante un único disparo de grapas. La gastrostomía se cierra con un TA#60.

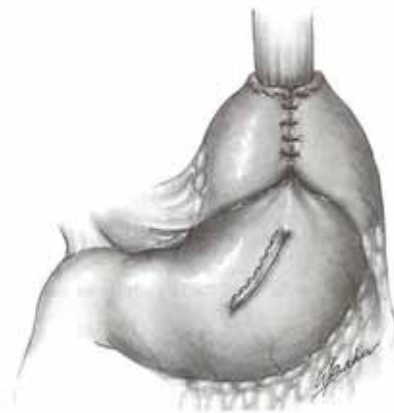


Fig. 9-33. En este caso la esofagogastrrectomía se acompaña de una funduplicatura para evitar el reflujo gastroesofágico.

**BIBLIOGRAFÍA**

Agar A. Grant Atlas de Anatomía. 9ª Edición. Buenos Aires: Editorial Médica Panamericana, 1994.  
 Bennett J. En Reflujo y Problemas Esofágicos. 2ª Edición. Buenos Aires, 1996.  
 Berkow R, Fletcher A. El Manual Merck. 9ª Edición. España: Océano/Centrum, 1994.  
 Carey Ch, Lee H y Wolje. Manual de Terapéutica Médica. 10ª Edición. Washington, Masson-Little, Brown S.A., 1998.  
 Economou S y Economou T. Atlas de Técnicas en Cirugía. México: Mc Graw-Hill-Interamericana, 1997.  
 Ferreras P, Valenti C y Rozman C. Medicina Interna. 13ª Edición. Mosby/Dayma Libros, 1995.  
 Gayarre M. Manual de Radiología Clínica. España: Editorial Mosby/Dayma Libros, 1994.  
 Hurtado Hoyo E, y Spizzamiglio C. Toracotomías y sus Complicaciones. En Perera S, y García H, Cirugía de Urgencia. Buenos Aires: Editorial Médica Panamericana, 1997, pp. 175-182.  
 Kamina P y Di Marino V. En Abdomen, Anatomie. París: Maloine, 1993.  
 Latarjet M y Ruiz Llard A. Anatomía Humana. 3ª Edición. Buenos Aires: Editorial Médica Panamericana, 1995.  
 Michans. Patología Quirúrgica. 4ª Edición. Buenos Aires: Librería "El Ateneo" Editorial, 1994.

Molinetti Wells N. Traumatismos de las Visceras Huecas de la Cavidad Abdominal. En Perera S, y García H, Cirugía de Urgencia. Buenos Aires: Editorial Médica Panamericana, 1997, pp. 410-421.  
 Nora P. En Cirugía general (dir). 2ª Edición. Buenos Aires: Salvat Editores S.A., 1985.  
 Nyhus LL y Condon R. Hernia. 3ª Edición. Buenos Aires: Editorial Médica Panamericana, 1991.  
 Nyhus LL y Baker R. El Dominio de la Cirugía. 1ª Edición, 6ª reimpresión. Buenos Aires: Editorial Médica Panamericana, 1994.  
 Oringer M. En Sabiston D.C. Tratado de Patología Quirúrgica. 14ª Edición. México: Mc Graw-Hill-Interamericana, 1995.  
 Sobotta, Putz R y Palst R. Atlas de Anatomía Humana. 20ª Edición. Buenos Aires: Editorial Médica Panamericana, 1994.  
 Stapling Techniques General Surgery with Auto Suture® Instruments. 3ª Edición, 1998.  
 Zinner M, Schwartz S, Ellis H. Maingot. Operaciones Abdominales. 10ª Edición. México: Editorial Médica Panamericana, 1998.

**AUTOEVALUACIÓN**

1. *Relacione la columna de la izquierda con la columna de la derecha. Coloque al lado de cada letra el número correspondiente. Cada número puede ser utilizado una vez varias o ninguna.*

- |  |                         |
|--|-------------------------|
| A. Nervios vagos .....                 | 1. Esófago cervical.    |
| B. Ángulo de His .....                 | 2. Esófago torácico.    |
| C. Sistema álgicos .....               | 3. Esófago abdominal.   |
| D. Estrechamiento broncooártico .....  | 4. Hiato diafragmático. |
| E. Arterias tiroideas inferiores ..... |                         |
| F. Conducto torácico .....             |                         |
| G. Mediastino anterior .....           |                         |
| H. Pilares diafragmáticos .....        |                         |

*Conteste verdadero o falso según corresponda.*

2. El esófago cervical y torácico carecen totalmente de peritoneo.  
 V [ ]      F [ ]
3. Se define disfagia a la dificultad en la progresión de alimentos y líquidos a través del esófago.  
 V [ ]      F [ ]
4. En las hernias hiatales por deslizamiento se mantiene en posición la unión gastroesofágica.  
 V [ ]      F [ ]
5. La miotomía extramucosa larga consiste en seccionar la túnica muscular del esófago y del estómago, incluyendo los nervios vagos.  
 V [ ]      F [ ]

6. El esófago cervical, en general, se aborda por una incisión oblicua izquierda sobre el borde anterior del músculo esternocleidomastoideo.  
V [] F []
7. En la disección del esófago cervical es fundamental respetar el nervio laríngeo recurrente.  
V [] F []

**Marque con una cruz la respuesta correcta.**

8. En el tiempo cervical de una esofagectomía se necesitan:
- A. Puntos de material absorbible 1.
  - B. Ligaduras de lino 40 y 20.
  - C. Ligaduras de lino 100 o 70 y pinza Yoel.
  - D. Puntos de polipropileno 0.
9. Para movilizar y ascender el estómago al mediastino, deben respetarse:
- A. La arteria gástrica izquierda y su vena.
  - B. Las arterias gastroepiploicas derecha e izquierda.
  - C. Las arterias gástricas cortas.
  - D. Las arterias gastroepiploica derecha y gástrica derecha.

**Preguntas orientadoras para el estudio.**

10. Defina ¿cuál es el objetivo de la funduplicatura de Nissen?
11. Detalle brevemente la técnica modificada de Nissen, mencionando los materiales que se emplean.
12. Describa cómo se fijan los campos en las cervicotomías?
13. Mencione ¿qué materiales se pueden utilizar para reparar el esófago?
14. Nombre los materiales de sutura utilizados en el cierre de los planos superficiales en una cervicotomía.
15. Los tubos de drenaje torácico ¿cómo se fijan y a qué se conectan?
16. Detalle el instrumental específico empleado en la miotomía extramucosa.
17. Mencione ¿cuál es el clamp imprescindible en una esofagectomía?
18. Describa las 3 vías de abordaje empleadas en la esofagectomía total.
19. Enumere diferentes tipos de suturas convencionales y mecánicas que se utilizan en la confección de la anastomosis esofagagástrica en la esofagogastrectomía.

**Complete con una palabra.**

20. La esofagectomía total incluye una vagotomía troncular. ¿Qué procedimiento debe asociarse?  
.....
21. Al realizar una esofagectomía total es necesario crear una vía de alimentación. ¿Cuál corresponde?  
.....
22. Cuando no es posible el reemplazo esofágico con estómago se utiliza preferentemente el colon.  
.....

# Estómago y Duodeno

Mónica G. Broto y Stella M. Delor

# 10

**E**n este capítulo se desarrolla el estudio en conjunto del estómago y del duode-

no. Comparten su fisiología y determinadas patologías; por ejemplo, la úlcera péptica.

## ANATOMÍA QUIRÚRGICA DEL ESTÓMAGO

El estómago es el segmento del aparato digestivo ubicado entre el esófago y el duodeno. En él se acumulan los alimentos ingeridos, destinados a sufrir la acción de las enzimas y el ácido clorhídrico del jugo gástrico.

Topográficamente, ocupa casi todo el hipocóndrio izquierdo y parte del epigastrio. Está situado en el compartimiento supramesocolónico, una parte de él corresponde a la región celiaca y la otra parte a la celda subfrénica izquierda (fig. 10-1).

Su forma y orientación cambian con frecuencia según los tiempos de la digestión, los cambios posturales y los movimientos respiratorios. Es un órgano móvil y extensible. Sus puntos de fijación son los dos ostium, el cardias se fija al diafragma y el píloro al hígado por intermedio del ligamento hepatoduodenal.

### DESCRIPCIÓN EXTERNA

Macroscópicamente se divide en tres porciones: fundus (fondo), cuerpo y antro. Pre-

senta dos bordes: curvaturas mayor y curvatura menor y dos ostium: cardias y píloro (fig. 10-2).

### A. Fundus o fondo

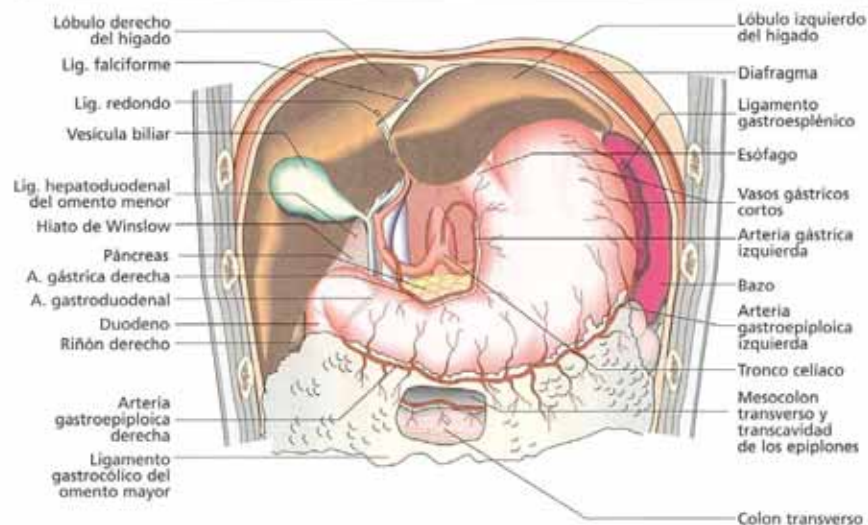
Es la cúpula del estómago. Está situada debajo del diafragma, a unos 3 o 5 cm por encima del orificio del cardias. Habitualmente contiene aire.

### B. Cuerpo

Tiene forma cilíndrica. Ocupa la parte central. No existe un límite anatómico claro entre el cuerpo y el antro gástrico, correspondería a una línea trazada desde la *escotadura angular* en la curvatura menor hasta la curvatura mayor.

### C. Antro

Es el vestíbulo del estómago. Tiene forma de embudo estrechado a nivel del píloro, donde se continúa con el duodeno.



**Fig. 10-1.** Ubicación topográfica del estómago. Obsérvense las relaciones anatómicas, los omentos, ligamentos y la vascularización.

### D. Curvatura menor

Es el borde superior, cóncavo; se extiende desde el cardias hasta el píloro. Mide aproximadamente 12 a 14 cm. Es más gruesa que la curvatura mayor y constituye la verdadera cara derecha del estómago. A unos 5 o 6 cm por arriba del píloro presenta la *escotadura angular*.

### E. Curvatura mayor

Es el borde lateral, convexo; se dirige desde el cardias hasta el píloro. Su longitud es 2 a 3 veces mayor que la curvatura menor. En su origen, forma el *ángulo de His* junto con el borde izquierdo del esófago abdominal.

### F. Cardias

Representa la unión gastroesofágica. Se ubica a unos 3 cm por debajo del hiato y a

la izquierda de T<sub>10</sub>. El ostium cardial tiene forma oval.

### G. Píloro

Corresponde a la unión gastroduodenal. Se localiza a la derecha de la línea media y a la altura de L<sub>1</sub>. El *canal pilórico* mide aproximadamente 25 mm de longitud, está rodeado por el *esfínter del píloro*, anillo de músculo liso que abre o cierra el ostium, permite la evacuación gástrica en el duodeno e impide el reflujo duodenogástrico.

## CONSTITUCIÓN ANATÓMICA

La pared del estómago está organizada en 4 capas: serosa, muscular, submucosa y mucosa.

### A. Serosa

Es el peritoneo visceral constituido por

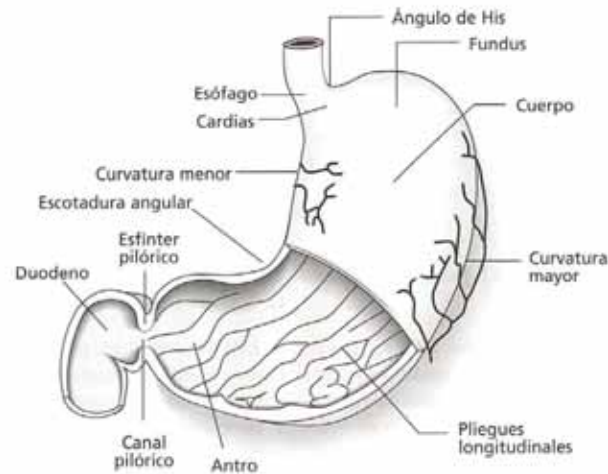


Fig. 10-2. Descripción externa del estómago. Corte frontal de la región antropilórica.

tejido conectivo laxo. Sus dos hojas o láminas sin discontinuidad cubren las caras anterior y posterior, exceptuando la pared posterior del fondo gástrico.

La serosa está separada del plano muscular por una capa delgada de tejido celular, denominada *subserosa*, por donde circulan vasos y nervios.

### 1. Lámina anterior

Tapiza la cara anterior del estómago. Ascendiendo hacia la cara anterior del cardias, del fondo gástrico y del esófago inferior, antes de reflejarse sobre la cara abdominal del diafragma.

Por el lado derecho se prolonga desde la curvatura menor a la cara inferior del hígado e integra la hoja anterior del *omento menor* o *ligamento gastrohepático*.

Por el lado izquierdo se extiende desde la curvatura mayor hacia el hilio del bazo y participa en la constitución del *ligamento gastroesplénico* y, hacia el colon transverso,

contribuye en la estructura del *ligamento gastrocólico del omento mayor*.

### 2. Lámina posterior

Arriba no llega a cubrir el fondo gástrico, se refleja hacia la pared abdominal posterior y participa en la formación del *ligamento gastrofrénico*.

Por el lado derecho (curvatura menor) se prolonga y compone la lámina posterior del *omento menor*.

Por el lado izquierdo (curvatura mayor) constituye la lámina posterior de los *ligamentos gastroesplénico* y *gastrocólico del omento mayor*.

### 3. Ligamento gastrohepático del omento menor

Se extiende desde la curvatura menor del estómago al hilio hepático y la cara visceral del hígado. Integra la pared anterior de la *bolsa omental* (transcavidad de los

epiplones), que separa el estómago del páncreas.

En su borde libre contiene la arteria coronaria estomáquica y la arteria pilórica, acompañadas de sus venas, nervios y ganglios linfáticos. Su parte media o pars condensada envuelve los elementos del *pedículo hepático* (arteria hepática, conducto colédoco y vena porta).

### 4. Ligamento (epiplón) gastroesplénico (fig. 10-1)

Las dos hojas peritoneales que recubren el estómago se adosan y se prolongan desde la mitad superior de la curvatura mayor gástrica al hilio del bazo, formando el *ligamento gastroesplénico*. En su espesor contiene la arteria gastroepiploica izquierda, los vasos gástricos cortos (vasos cortos) y sus respectivas venas. El ligamento gastroesplénico se continúa hacia arriba con el *ligamento gastrofrénico*.

### 5. Ligamento gastrocólico del omento mayor (fig. 10-1)

El *omento (epiplón) mayor* es una formación embriológica que se origina en el borde inferior de la curvatura mayor y la porción ascendente (primera) del duodeno. Las dos láminas adosadas descienden hacia el pubis, luego se inflexionan y se dirigen hacia arriba y atrás para adosarse a la cara superior del mesocolon transverso.

El segmento ubicado entre el estómago y el colon transverso recibe el nombre de *ligamento gastrocólico del omento mayor*, alberga la arteria gastroepiploica derecha y su vena. La parte que llega libre hacia el pubis y cubre las asas intestinales, se denomina *delantal de los epiplones*.

### B. Capa muscular

Está formada por 3 estratos de fibras musculares lisas:

- *Externo o longitudinal*: compuesto por la continuidad de las fibras longitudinales

que recubren el esófago y luego se dispersan, desde el cardias al píloro, en forma de abanico.

- *Medio o circular*: es la capa más organizada, sus fibras se dirigen en sentido perpendicular al eje mayor del estómago. A nivel del píloro origina su *esfínter* circular, fibroso y grueso.
- *Interno u oblicuo*: las fibras se expanden por ambas caras en dirección parabólica.

### C. Capa submucosa

Está constituida por tejido conjuntivo denso. Contiene numerosos vasos que corren paralelos a la pared gástrica y se dirigen a las capas más profundas. También tiene anastomosis arteriovenosas, vasos linfáticos y plexos ganglionares de Meissner que provienen del nervio vago.

### D. Capa mucosa

Entre las tunicas submucosa y mucosa se halla una delgada capa, llamada *muscularis mucosae*, cuya contracción determina la formación de los pliegues longitudinales (fig. 10-2).

La mucosa gástrica es una túnica de color rosado, espesa y brillante. Presenta una gran variedad de células, entre las cuales se distinguen las siguientes:

- *Parietales*: elaboran y secretan ácido clorhídrico.
- *Principales*: producen y secretan pepsinógeno.
- *Calciformes*: segregan moco.
- *Epiteliales*: secretan moco y bicarbonato.
- *Mastocitos*: acumulan heparina e histamina.
- *Argentafines*: sintetizan y almacenan hormonas péptidas.
- *Células G*: almacenan y secretan gastrina.

## RELACIONES

### A. Anterior

La cara anterior del estómago se halla cu-

bierta totalmente por peritoneo. El **fondo** y la **parte superior del cuerpo** gástrico se relacionan con el **diafragma** y llegan hasta el 5º espacio intercostal durante la espiración forzada. En la **cavidad torácica**, responden al receso (fondo de saco) costodiafragmático del 5º a 9º espacios intercostales y por su intermedio al pulmón, al pericardio y al corazón. En la **cavidad abdominal**, mantienen contacto con el lóbulo izquierdo del hígado (fig. 10-1).

La **parte inferior del cuerpo y el antro** se vinculan directamente con la pared anterior del abdomen.

## B. Posterior

El **fondo gástrico**, desprovisto de peritoneo, se aplica directamente en la pared abdominal posterior. Se solidariza con el diafragma, el pilar izquierdo, el ligamento gastrofrénico, la glándula suprarrenal izquierda y la extremidad superior del riñón homónimo.

El **cuerpo y el antro**, cubiertos por peritoneo, están separados de la pared abdominal posterior por la transcavidad de los epiplones; por su intermedio el estómago se relaciona con el páncreas, el mesocolon transversal y el ángulo duodenoyeyunal.

## C. Relaciones de la curvatura mayor

En su extensa trayectoria desde el cardias hasta el piloro presenta diferentes relaciones (fig. 10-1). El **segmento superior**, correspondiente al fondo gástrico, responde al borde izquierdo del esófago distal; bajo el diafragma se relaciona con la cavidad torácica izquierda, y luego, recubierto por peritoneo, se vincula con la cara gástrica del bazo. El **segmento medio** está recorrido por los vasos cortos y la arteria gastroepiploica izquierda, contenidos en el ligamento gastroesplénico; mantiene contacto con el bazo. Más abajo, está rodeado por la arteria gastroepiploica derecha, alojada en el ligamento gastrocólico del omento mayor. El **segmento inferior** se solidariza con el colon transversal.

## D. Relaciones de la curvatura menor

El ligamento gastrohepático se extiende desde la curvatura menor al hilio hepático y presenta en su trayectoria los vasos gástricos izquierdos y los vasos gástricos derechos, acompañados de nervios y vasos linfáticos. Su parte media rodea el hilio hepático (arteria hepática, conducto colédoco y vena porta).

Por **adelante**, la porción superior de la curvatura menor está oculta por el lóbulo izquierdo del hígado (fig. 10-1). A partir de la escotadura angular se vincula con la pared abdominal anterior.

Por **atrás**, forma el borde superior de la pared anterior de la transcavidad de los epiplones y, por su intermedio, responde al cuerpo del páncreas, a la arteria hepática común y a la arteria esplénica.

La curvatura menor y la primera porción del duodeno delimitan la **región celiaca** (*de Luschka*), cuyo plano **profundo** se proyecta sobre las tres últimas vértebras torácicas y la primer vértebra lumbar, cubiertas por los pilares del diafragma. A este nivel, la vena cava inferior a la derecha, la aorta abdominal con el tronco celiaco, los ganglios celiacos y la red nerviosa en la línea media, se encuentran aplicados sobre el peritoneo parietal posterior que los separa del vestíbulo de la transcavidad de los epiplones.

El plano **superficial** de esta región está integrado por el epiplón menor y detrás de él, se ubica el lóbulo caudado del hígado.

## E. Relaciones del cardias

El cardias recubierto por peritoneo adelante y desprovisto de él por detrás, responde:

- **Adelante:** al nervio vago izquierdo y al lóbulo izquierdo del hígado.
- **Atrás:** al pilar izquierdo del diafragma, al nervio vago derecho y al hiato aórtico del diafragma.
- **Arriba:** al esófago abdominal.
- **Abajo y a la derecha:** a la transcavidad de los epiplones, la región celiaca y la ar-

- **tería gástrica izquierda** (coronaria estomáquica).
- **Por la derecha:** al lóbulo caudado del hígado.
- **Por la izquierda:** al fondo gástrico, con el cual forma el ángulo de His.

- **Arriba:** a la cara inferior del hígado y, en ocasiones, a la vesícula biliar.
- **Abajo:** al páncreas y al mesocolon transversal.

## VASCULARIZACIÓN

### F. Relaciones del piloro

Cubierto por peritoneo por sus dos caras responde:

- **Adelante:** a la pared abdominal anterior.
- **Atrás:** a la transcavidad de los epiplones.

### A. Arterias

El estómago tiene un rico sistema arterial, ubicado a lo largo de las 2 curvaturas. Está compuesto por la anastomosis de las arterias

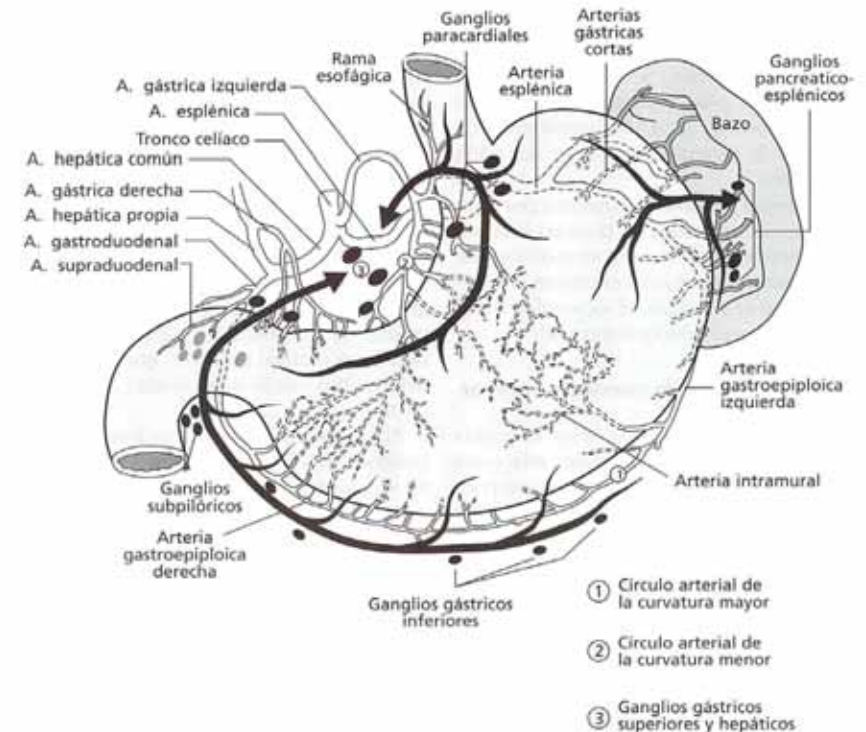


Fig. 10-3. Vascularización arterial del estómago. Distribución del tronco celiaco y de los colectores linfáticos.

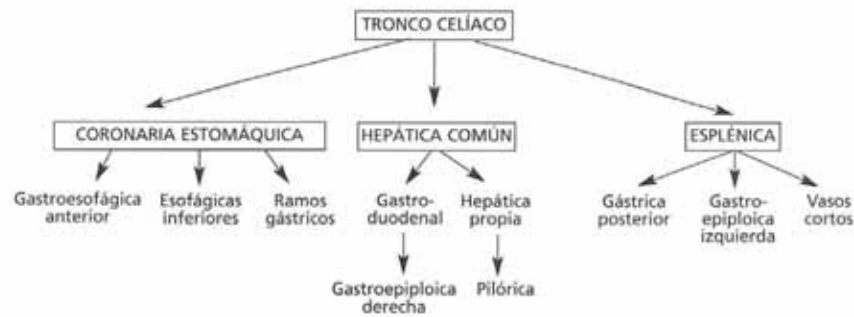


Fig. 10-4. Algoritmo sobre la distribución del tronco celíaco.

provenientes del tronco celíaco o de sus ramas (figs. 10-3 y 10-4).

### 1. Tronco celíaco

Nace en la cara anterior de la aorta abdominal, por debajo del hiato aórtico del diafragma, en la región celiaca de Luschka. Es un tronco voluminoso de 6 mm aproximadamente, que desciende hacia la derecha y luego de recorrer unos 10 a 15 mm se divide en 3 ramas terminales:

- La arteria gástrica izquierda.
- La arteria hepática común.
- La arteria esplénica.

### 2. Arteria gástrica izquierda (coronaria estomáquica)

Se dirige hacia arriba y penetra en el borde libre del epiplón menor, acompañada de su vena homónima, colectores linfáticos y nervios provenientes del vago y del plexo celíaco. La arteria tiene un calibre promedio de 4 a 5 mm. En su recorrido emite numerosas ramas colaterales (fig. 10-3):

- Una rama hepática: que vasculariza el lóbulo izquierdo del hígado.
- Gastroesofágica anterior: irriga ambas caras del cardias y el fondo gástrico. Se anastomosa con ramas de los vasos cortos.
- Esofágicas inferiores: destinadas al esófa-

go abdominal, se anastomosan con las arterias esofágicas medias.

- Ramos gástricos: son arterias de pequeño calibre que se dirigen directamente al estómago.

La arteria gástrica izquierda al llegar a la curvatura menor del estómago se divide en 2 ramas terminales: una anterior y otra posterior; esta última se anastomosa con la rama homónima de la arteria gástrica derecha (pilórica) y forman el círculo arterial de la curvatura menor.

### 3. Ramas de la arteria hepática común (véase cap. 13)

La arteria hepática común proporciona al estómago la arteria gástrica derecha (pilórica) y la gastroduodenal con su rama, la gastroepiploica derecha.

#### a) Arteria gástrica derecha (arteria pilórica)

Es una arteria pequeña, en general rama de la hepática propia (fig. 10-3), pero este origen suele ser variable. Circula por el epiplón menor en compañía de linfáticos y una vena suprapilórica, inconstante. Irriga el borde superior del piloro. Se divide en 2 ramas terminales: una anterior y otra posterior; esta última se anastomosa con la rama homónima

de la arteria gástrica izquierda y forman el círculo arterial de la curvatura menor.

#### b) Arteria gastroepiploica derecha

Es rama de la arteria gastroduodenal, rama a su vez de la hepática común (fig. 10-3). Presenta un calibre promedio de 3 a 4 mm. La gastroepiploica derecha efectúa su trayecto ascendente a lo largo de la curvatura mayor, contenida en el ligamento gastrocólico del epiplón mayor, junto con su vena satélite, vasos linfáticos y nervios. Emite numerosos ramos para el estómago y el epiplón mayor. Se anastomosa con la arteria gastroepiploica izquierda y forman el círculo arterial de la curvatura mayor.

### 4. Arteria esplénica (véase cap. 15)

Proporciona 3 ramas al estómago: la arteria gástrica posterior (esofagocardiotuberositaria), la arteria gastroepiploica izquierda y las arterias gástricas cortas (fig. 10-3).

#### a) Arteria gástrica posterior (esofagocardiotuberositaria)

Es la primera rama esplénica que se dirige al estómago, irriga el cardias y el fondo gástrico.

#### b) Arteria gastroepiploica izquierda

Puede originarse de la arteria esplénica o de una de sus ramas. Esta arteria realiza su recorrido en compañía de su vena homónima y vasos linfáticos a través del ligamento gastroesplénico, luego desciende por el ligamento gastrocólico a lo largo de la curvatura mayor del estómago, se anastomosa con la arteria homónima derecha y forma el círculo arterial de la curvatura mayor. Envía ramos al estómago y al epiplón mayor.

#### c) Arterias gástricas cortas (vasos cortos)

Son 6 a 8 pequeñas arterias, ramas de la arteria esplénica, que llegan al fondo gástri-

co por el ligamento gastroesplénico junto con pequeñas vénulas.

### 5. Círculos arteriales

Los círculos arteriales se localizan a lo largo de los bordes gástricos (fig. 10-3). Están constituidos por la anastomosis de las ramas principalmente posteriores de las arterias coronaria estomáquica, pilórica (curvatura menor) y las gastroepiploicas (curvatura mayor).

Durante el desarrollo de las cirugías gastrointestinales se debe tener en cuenta que en la curvatura menor las ramas son cortas y están muy próximas al estómago, por lo tanto, las ligaduras se deben realizar en la cercanía de los troncos arteriales. Las ramas de la curvatura mayor son más largas, lo que permite ligarlas en forma individual.

### 6. Vascularización intramural

Las pequeñas arterias se anastomosan entre sí y forman redes que penetran en la capa muscular y submucosa gástrica (fig. 10-3).

### B. Venas

La vena porta recibe el drenaje venoso del estómago, que se origina en una amplia red submucosa e intramuscular. Para cada arteria corresponde sólo una vena satélite en sentido inverso. Las venas se agrupan en 3 sistemas: el círculo de la curvatura menor, el círculo de la curvatura mayor y las venas del fondo gástrico.

#### 1. Círculo de la curvatura menor

Se encuentra en el borde libre del epiplón menor, formado por:

- La vena gástrica izquierda (coronaria estomáquica): sigue a su arteria y drena en forma variable, directamente en la porta, como rama de ésta o como afluente de la vena esplénica o de la mesentérica superior.
- La vena gástrica derecha (pilórica): se origina por la unión de varias ramas su-

prapilóricas y supraduodenales. Se vacía en la *vena porta*.

### 2. Círculo de la curvatura mayor

Se ubica en el ligamento gastrocólico, constituido por:

a) *La vena gastroepiploica derecha*: recibe venas gástricas, epiploicas y subpilóricas. En general, en el tronco venoso desemboca la vena cólica derecha superior, juntas integran el *tronco gastrocólico* que se dirige a la *vena mesentérica superior*.

b) *La vena gastroepiploica izquierda*: que finaliza en la *vena esplénica*.

### 3. Venas del fondo gástrico

Se reúnen en dos grupos. El *derecho*, perteneciente a la región esofagofúndica, termina en la *vena coronaria estomáquica*. El *izquierdo*, integrado por las venas que acompañan a los vasos cortos y a la arteria gástrica posterior, drena en la *vena esplénica*.

### 4. Anastomosis de las venas entre sí

Las venas componen numerosas redes que se localizan en la pared submucosa, la pared muscular y las dos curvaturas.

En el estrato submucoso de la región esofagagástrica, las ramas gástricas tributarias de la *vena porta* se anastomosan con las venas esofágicas, tributarias de la *vena cava inferior* o de la *vena cava superior*. Esta anastomosis *portocava* adquiere importancia durante la hipertensión portal y da origen a las várices esofágicas y/o gástricas (véase cap. 14).

### C. Linfáticos

Los colectores linfáticos nacen en la capa submucosa y llegan a los nodos (ganglios) por tres vías fundamentales (fig. 10-3):

- Los de la *curvatura menor*, incluido el

*cardias*, se dirigen a los ganglios linfáticos gástricos superiores, paracardiales, celiacos y hepáticos.

- Los de la *porción distal de la curvatura mayor* drenan en los ganglios gástricos inferiores y subpilóricos.
- Los de la *porción proximal de la curvatura mayor*, a nivel del fondo, están destinados al hilio esplénico y los ganglios linfáticos pancreatocoesplénicos.

### INERVACIÓN

La inervación del estómago está regida por el sistema autónomo. Las ramas provienen de los nervios vagos (parasimpáticos) y del plexo celiaco (fibras simpáticas y parasimpáticas).

#### A. Nervios vagos

En el *tórax* inferior, los *nervios vagos derecho e izquierdo* se ramifican, se comunican entre sí y forman el *plexo esofágico*. De éste se originan el *tronco anterior* y el *tronco posterior* con dos divisiones principales (figs. 10-5 y 10-28).

##### 1. Tronco anterior

- *División gástrica anterior*: recorre la curvatura menor. Uno de los filetes alcanza el píloro como *nervio principal anterior de la curvatura menor* de Latarjet; no forman plexo.
- *División hepática*: sus ramas inervan el hígado, la vesícula biliar y el páncreas. Se dirigen al plexo hepático, ubicado a nivel del hilio hepático.

##### 2. Tronco posterior

- *División gástrica posterior*: recorre la curvatura menor. Uno de los filetes alcanza el píloro como *nervio principal posterior de la curvatura menor* de Latarjet; no forman plexo.
- *División celiaca*: es la más larga, se pue-

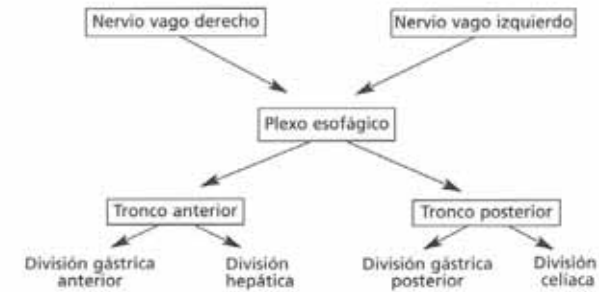

Fig. 10-5. Algoritmo sobre la distribución de los nervios vagos.

de considerar como la prolongación del tronco posterior. Las ramas contenidas en el pliegue peritoneal gastropancreático llegan a los plexos celiaco y mesentérico superior. Inerva el páncreas, el duodeno, el intestino delgado y la mitad del colon.

#### B. Nervios del plexo celiaco (solar)

Las fibras simpáticas y parasimpáticas forman plexos que acompañan a las arterias del estómago en su recorrido. El píloro está inervado por ramos procedentes del plexo de la arteria hepática y de sus ramas.

## ANATOMÍA QUIRÚRGICA DEL DUODENO

El duodeno es la porción inicial del intestino delgado. Comienza en el final del canal pilórico y termina en el ángulo duodenoyeyunal.

Topográficamente, una parte pertenece al epigastrio y la otra a la región umbilical (fig. 10-6).

La raíz del *mesocolon transversum* cruza este órgano y lo divide en dos sectores:

- *Supramesocolónica*: comprende la primera porción y parte de la segunda.
- *Inframesocolónica*: contiene parte de la segunda porción, la tercera, la cuarta y el ángulo duodenoyeyunal.

### DESCRIPCIÓN EXTERNA

El duodeno tiene forma de un arco en C, suspendido por delante y a los lados de la columna vertebral, cuya área se halla ocupada por la cabeza del páncreas. Tiene una longitud total de 26 cm y un diámetro de 35 a 40 mm. En él se diferencian 4 porciones y el ángulo duodenoyeyunal (fig. 10-6).

#### A. Porción superior (primera) del duodeno

Se halla situada a nivel de L<sub>1</sub>. Dirigida en



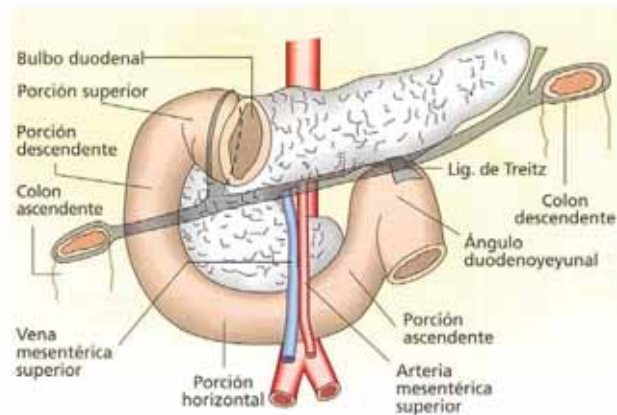


Fig. 10-6. Ubicación topográfica del duodeno. Descripción externa. Obsérvese la raíz del mesocolon transverso dividiendo este órgano en dos porciones: supramesocolónica e inframesocolónica.

forma oblicua hacia arriba, atrás y a la derecha, se extiende desde el píloro al cuello de la vesícula biliar, donde se incurva en sentido caudal. Mide sólo 5 cm. En la parte superior se halla una prominencia, la *ampolla* (bulbo duodenal).

### B. Porción descendente (segunda) del duodeno

Se extiende desde el cuello de la vesícula biliar hasta la parte inferior de la cabeza del páncreas. En dirección vertical, desciende a la derecha de la columna vertebral, por delante de las apófisis accesorias (transversas) de  $L_1$ - $L_2$ . Mide unos 8 cm.

Es la porción más importante, recibe los conductos colédoco distal, pancreático principal (de Wirsung) y pancreático accesorio (de Santorini) (fig. 10-7).

### C. Porción horizontal (tercera) del duodeno

Forma un ángulo de  $90^\circ$  con la segunda porción. Dirigida de derecha a izquierda,

pasa por delante de la columna, a nivel de  $L_2$ - $L_3$  y por detrás de los vasos mesentéricos superiores. Mide 6 cm.

### D. Porción ascendente (cuarta) del duodeno

Asciende en forma oblicua hacia el ángulo duodenoyeyunal, sobre el costado izquierdo de  $L_2$ . Mide 7 cm.

### E. Ángulo duodenoyeyunal

Está fijado por el músculo suspensor del duodeno (ligamento de Treitz) al pilar izquierdo del diafragma (fig. 10-7). A partir de este punto anatómico, el intestino delgado se convierte en flotante y se continúa con las asas yeyunales.

### CONSTITUCIÓN ANATÓMICA

La pared del duodeno está compuesta por 4 túnicas: serosa, muscular, submucosa y mucosa.

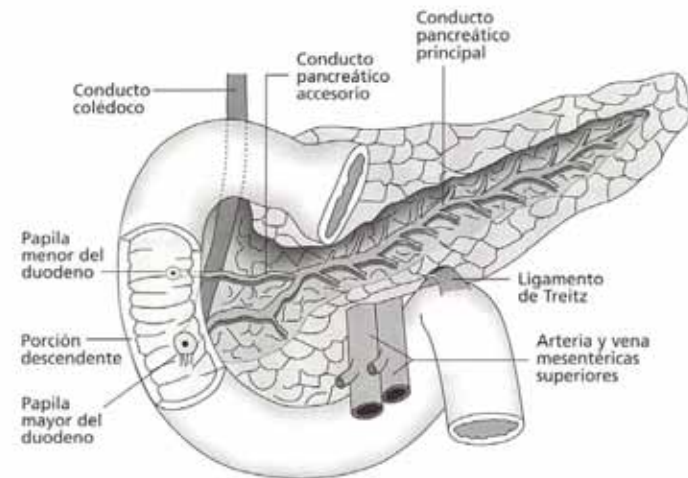


Fig. 10-7. Vista anterior del duodenopáncreas. Corte frontal esquemático de la porción descendente.

### A. Serosa

Exceptuando su porción inicial, este órgano está tapizado por *peritoneo* en su cara anterior solamente. Su cara posterior, *retroperitoneal*, se adosa al peritoneo parietal posterior por medio de la fascia de coalescencia de Treitz.

La arteria gastroduodenal cruza la cara posterior de la *primera porción* y la divide en dos segmentos:

- *Segmento proximal*: las dos hojas o láminas se yuxtaponen y forman arriba, la porción duodenal del epiplón menor y abajo, la prolongación del ligamento gastrocólico. La cara posterior de esta porción constituye la pared anterior de la transcurvidad de los epiplones.
- *Segmento distal*: el peritoneo anterior desciende hacia la raíz del mesocolon transverso. El peritoneo posterior se refleja sobre el borde superior del páncreas, se dirige hacia atrás sobre la vena cava inferior

y constituye el foramen omental (hiato de Winslow).

La cara anterior de la *segunda porción* está recorrida por la inserción del mesocolon transverso, que divide este órgano en dos porciones: una supramesocolónica y otra inframesocolónica.

La *tercera y cuarta porción* están ubicadas en la porción inframesocolónica, por delante del mesoduodeno adosado (fascia de Treitz) e interpuestas entre el mesocolon transverso y la raíz del mesenterio.

### B. Túnica muscular

Está compuesta por un estrato superficial, longitudinal y un estrato profundo, circular. La contracción rítmica de las dos capas origina los *movimientos peristálticos*.

En la pared muscular de la segunda porción se encuentra la ampolla de Vater rodeada por el *esfínter de Oddi*, que regula el flujo de bilis y la secreción pancreática.

### C. Túnica submucosa

Está formada por un tejido laxo que permite el deslizamiento de la mucosa sobre el plano muscular.

### D. Túnica mucosa

La porción inicial del duodeno está desprovista de *válvulas conniventes*; éstas recién se observan en la segunda porción. Además de las *glándulas de Lieberkühn*, se encuentra una densa concentración de *glándulas de Brunner*, cuya función es secretar un moco alcalino que se opone a la ulceración péptica. Estas últimas glándulas ocupan la superficie mucosa que se extiende entre el píloro y la ampolla hepatopancreática (de Vater), razón por la cual la úlcera de duodeno asienta, en general, en la primera porción.

La mucosa duodenal presenta 2 importantes formaciones: la *papila mayor* y la *papila menor* (fig. 10-7).

La *papila mayor* es una prominencia de unos 10 mm de largo por 7 a 8 mm de ancho, situada en la parte media de la segunda porción, a 7 u 8 cm del píloro aproximadamente. Su vértice está provisto de un pequeño orificio, que conduce a la *ampolla hepatopancreática (de Vater)*, en cuyo fondo se abren juntos o separados el *conducto colédoco* y el *conducto pancreático principal (de Wirsung)*.

La *papila menor* está ubicada a 2 o 3 cm por arriba de la papila mayor. No mide más de 2 a 3 mm de largo. En ella desemboca el *conducto accesorio (de Santorini)*.

## RELACIONES

### A. Primera porción

- **Cara anterior:** se vincula con la cara inferior del hígado, específicamente con el lóbulo caudado (segmento I) y el cuello de la vesícula.

- **Cara posterior:** mantiene contacto con la arteria gastroduodenal, el tronco de la vena porta, la arteria hepática, el conducto colédoco, el hiato de Winslow y la transcavidad de los epiplones que separa el duodeno del páncreas.
- **Borde superior:** en él se inserta el epiplón menor. Responde al hiato de Winslow.
- **Borde inferior:** en él se inserta el ligamento gastrocólico que contiene los vasos gastroepiploicos derechos.

### B. Segunda porción

La *porción supramesocolónica* mantiene contacto con la cara inferior del lóbulo derecho del hígado y, en ocasiones, con la vesícula biliar. Se vincula con el riñón y la glándula suprarrenal derecha.

La *porción inframesocolónica* presenta las siguientes relaciones:

- **Cara anterior:** se solidariza con el mesocolon transversal, el colon transversal y las asas de intestino delgado.
- **Cara posterior:** se adosa al peritoneo parietal posterior por la fascia de Treitz.
- **Borde derecho:** continúa una depresión del peritoneo.
- **Borde izquierdo:** mantiene íntimo contacto con la cabeza del páncreas, los conductos excretorios de esta glándula, el conducto colédoco y los arcos duodeno-pancreáticos.

### C. Tercera porción

- **Cara anterior:** se vincula con las asas delgadas, la raíz del mesenterio y los vasos mesentéricos superiores.
- **Cara posterior:** está separada de la vena cava inferior y la aorta abdominal por la fascia de Treitz. Por detrás se ubica la columna vertebral.
- **Borde superior:** responde directamente al páncreas.
- **Borde inferior:** se encuentra entre la aorta y la arteria mesentérica superior y

se denomina *compás o pinza aortomesentérica* (fig. 10-11).

### D. Cuarta porción

- **Cara anterior:** está por debajo del mesocolon transversal. Atrás del peritoneo está recorrida por arterias yeyunales y en contacto con la primera asa yeyunal.
- **Cara posterior:** se vincula con la aorta, el pedículo renal izquierdo y los vasos uterováricos o testiculares izquierdos.
- **Borde derecho:** responde a la aorta y la parte superior del mesenterio.

### E. Ángulo duodenoyeyunal

- **Cara anterior:** está detrás del mesocolon transversal. Por adelante cruzan asas delgadas y ramas de la arteria mesentérica superior.
- **Cara posterior:** se solidariza con el pedículo renal izquierdo, el pilar izquierdo del diafragma y el lado izquierdo de la aorta.
- **Borde superior:** se relaciona con el borde inferior del páncreas y está próximo a la inserción de la raíz del mesocolon transversal.
- **Cara izquierda:** responde al arco vascular de Treitz, formado por la arteria cólica izquierda superior y la vena mesentérica inferior.
- **Abajo:** se continúa con el yeyuno.

## MEDIOS DE FIJACIÓN

El duodeno se distingue del intestino delgado por su situación profunda y su fijación (figs. 10-6 y 10-7). Se halla sólidamente mantenido en posición por las siguientes estructuras anatómicas:

- Peritoneo.
- Conducto colédoco distal y conductos excretorios del páncreas.
- Vasos mesentéricos, duodenales y pancreaticoduodenales.
- Músculo suspensor del duodeno (ligamento de Treitz) formado por fibras musculares lisas que parten del ángulo

duodenoyeyunal, en dirección ascendente, hacia el pilar izquierdo del diafragma.

## VASCULARIZACIÓN

### A. Arterias

El duodeno no tiene un pedículo arterial propio. Los arcos pancreaticoduodenales formados por ramas del tronco celiaco, de la arteria mesentérica superior o de las anastomosis de los sistemas, irrigan el duodeno y la cabeza del páncreas (fig. 10-8).

#### 1. Arcos pancreaticoduodenales

Están constituidos por las ramas *superiores* de la arteria gastroduodenal y las ramas *inferiores* de la arteria mesentérica superior.

##### a) Ramas de la arteria gastroduodenal

- **Arteria pancreaticoduodenal superior y anterior:** es una de las ramas terminales de la arteria gastroduodenal. Esta rama en su origen es infraduodenal y prepancreática. Cruza de izquierda a derecha la cara anterior de la cabeza, se insinúa entre el borde externo de la misma y la porción descendente del duodeno y llega a la cara posterior en donde se dirige de derecha a izquierda, hasta su anastomosis con la rama anterior de la arteria pancreaticoduodenal anterior e inferior.

- **Arteria pancreaticoduodenal superior y posterior:** es una rama colateral de la gastroduodenal. Nace a nivel de la primera porción del duodeno y cruza el conducto colédoco y el páncreas. Se anastomosa con la arteria pancreaticoduodenal inferior y posterior y forma el arco vascular retropancreático.

##### b) Ramas de la arteria mesentérica superior

En general, la arteria mesentérica superior origina el *tronco común de las arterias*

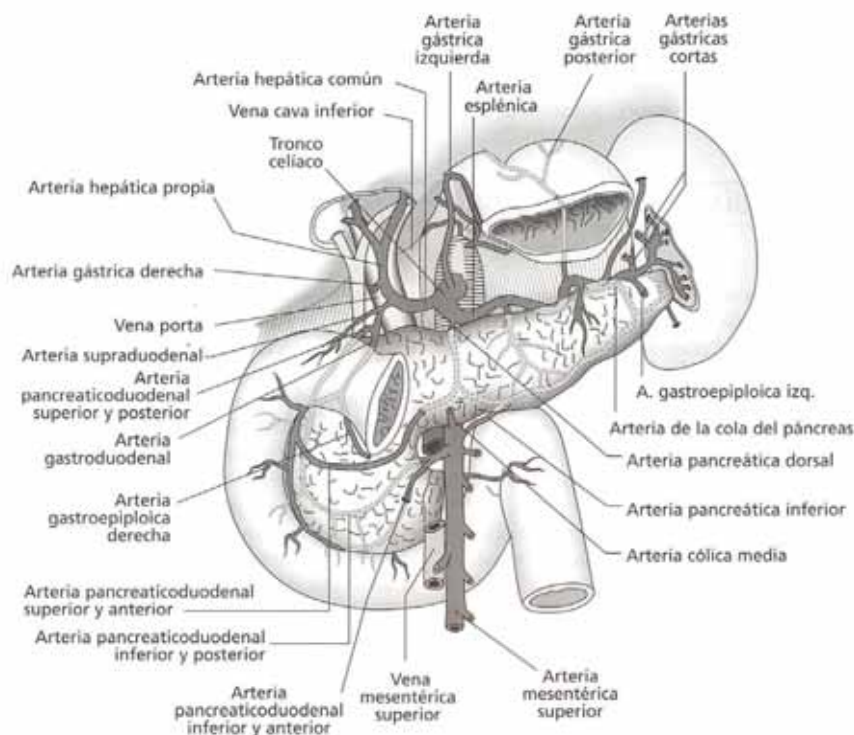


Fig. 10-8. Vista anterior del tronco celiaco y las principales arterias del duodenopáncreas.

*pancreaticoduodenales inferiores*. Éste se divide en dos ramas: una anterior y otra posterior destinadas a la zona retropancreática, donde se reúnen con sus homólogas superiores.

En síntesis, existen dos arcos pancreaticoduodenales:

- Un *arco anterior*, que reúne las dos arterias pancreaticoduodenales anteriores.
- Un *arco posterior*, que reúne las dos arterias pancreaticoduodenales posteriores.

## 2. Ramas duodenales propiamente dichas

Son pequeñas arterias emitidas directamente de los arcos o de las arterias integrantes. Irrigan el páncreas y el duodeno.

Además, la *primera porción* del duodeno está vascularizada por ramas de las arterias hepática propia, pilórica y gastroduodenal. Al *ángulo duodenoyeyunal* llega una arteria de origen muy variable.

## B. Venas

Son satélites de las arterias, tributarias de los arcos venosos pancreaticoduodenales.

## C. Linfáticos

Las redes linfáticas intraparietales se dirigen a los ganglios retropancreáticos y prepancreáticos.

## INERVACIÓN

Los nervios del duodeno, provenientes del plexo celiaco (solar), acompañan a las

arterias en su recorrido formando plexos. La primera porción recibe filetes del plexo hepático (autónomo).

## FISIOLOGÍA

Entre las diversas funciones del estómago, se destaca el mezclado de los alimentos ingeridos y alterados mínimamente por la acción de la saliva, bajo la acción del jugo gástrico. Se transforman en un *quimo* viscoso, que pasa al duodeno donde nuevamente se mezcla con la bilis y el jugo pancreático; así se cumple el primer paso de la digestión.

La propulsión de los alimentos responde a los *movimientos peristálticos*. La actividad motora de la musculatura gástrica presenta variaciones a nivel del fondo, el cuerpo y el antropíloro. Las contracciones peristálticas se suceden con una frecuencia de 3 por minuto; aumentan de amplitud a medida que se aproximan al píloro, debido a que la capa muscular antral es la encargada de la evacuación gástrica en el duodeno.

Una ingesta requiere entre 3 y 4 horas y media para abandonar el estómago. Este tiempo puede aumentar ante la presencia de algunas sustancias, como ácido clorhídrico, grasas, ácidos grasos, azúcares y almidón. En el estudio de la fisiología de la secreción gástrica, el *ácido clorhídrico* secretado por las células parietales cumple un papel fundamental, así como también lo desempeña el *pepsinógeno* secretado por las células principales y activado en presencia del ácido clorhídrico.

Las células caliciformes secretan un *moco* altamente viscoso, con un pH alcalino que se adhiere a la mucosa del estómago. Su acción consiste en neutralizar el jugo gástrico ácido, protegiendo a la mucosa de la propia autodigestión.

Otros órganos pueden provocar alteraciones funcionales en el estómago. Por ejem-

plo, la estimulación del duodeno por la presencia de un ácido, grasas, soluciones hipertónicas de azúcares o sales y la hipofisectomía reducen la secreción gástrica. Una lesión hepática o pancreática ocasiona hipersecreción. Ciertas hormonas de las glándulas paratiroides aumentan la secreción basal.

La *inervación autónoma del estómago* regida por los nervios vagos (parasimpáticos) ejerce una acción motora y secretoria, el simpático es inhibidor de la motricidad y de la secreción. Al efectuar una *vagotomía truncular* se aminoran los dolores ulcerosos y la secreción, pero se bloquea la evacuación pilórica, lo que produce ectasia gástrica y disminución de la motricidad intestinal; por lo tanto, es necesaria una cirugía de drenaje. En la actualidad, y de acuerdo con la patología a tratar, se efectúa una *vagotomía selectiva* selectiva seccionando únicamente las ramas vagales del estómago o una *vagotomía ultraselectiva* que respeta los nervios del píloro.

Además de la estimulación vagal, ciertas *hormonas* influyen en la secreción gástrica, por ejemplo, la *gastrina* proveniente de las células G del antro y del duodeno, la *acetilcolina* que liberan las terminaciones nerviosas, la *enteroxantina* que actúa en la fase intestinal y la *histamina* de las células fúndicas, hormona que aumenta la secreción y la presión en el flujo sanguíneo de la mucosa.

La secreción gástrica puede ser *espontánea* o *provocada* frente a estímulos procedentes del sistema nervioso central, estómago e intestinal. El estudio de la estimulación gástrica, se divide en 3 fases:

- Fase 1 *cefálica*, es inducida por la vista, el olor, la masticación de los alimentos y las

influencias emocionales. Los impulsos nerviosos a través de los nervios vagos llegan al estómago; a nivel del fondo y el antro liberan acetilcolina que estimula la secreción ácida y la liberación de pepsinógeno y de gastrina.

- Fase II *gástrica o antral*, es provocada por el contacto de los alimentos con la mucosa antral y por la distensión; se produce secreción gástrica y liberación de gastrina. Esta hormona muy potente, estimula la secreción de pepsina y el riego sanguíneo de la mucosa gástrica y ocasiona efectos en otros órganos: promueve la secreción de enzimas pancreá-

ticas, la secreción hepática, del intestino delgado y de las glándulas de Brunner; estimula el músculo liso del esfínter esofágico inferior, estómago, intestino delgado, colon y la vesícula biliar; inhibe los esfínteres pilórico, ileocecal y de Oddi y, además, provoca la liberación de insulina.

- Fase III *intestinal*, ocurre cuando el yeyuno proximal es activado por diversos estímulos, como los extractos de carne, el agua, las peptonas, los ácidos grasos y las proteínas, que originan secreción ácida. La distensión del yeyuno induce la secreción.

## MÉTODOS DE DIAGNÓSTICO

Una correcta historia clínica es un elemento muy útil en el diagnóstico de las patologías gastroduodenales. No obstante, son necesarios métodos complementarios que ayuden a confirmar la clínica, ya sea afirmando la existencia de una enfermedad o la normalidad del órgano.

*El objetivo primordial es obtener un diagnóstico correcto, sin exponer al paciente a ningún riesgo, al menor costo posible.*

### EXAMEN CLÍNICO

La exploración física se realiza en forma general y minuciosa teniendo en cuenta, por ejemplo, que el adenocarcinoma gástrico puede generar metástasis a distancia.

En la mayoría de los casos, el examen del paciente resulta normal, a excepción de las manifestaciones agudas como la hemorragia digestiva alta y la perforación gastroduodenal, cuyos síntomas y signos son relevantes.

### TÉCNICAS POR IMÁGENES

En la actualidad, la radiología es el método de diagnóstico más eficaz a pesar de la

escasa utilidad de los *estudios radiológicos simples*.

Los *exámenes contrastados* (seriadas gastroduodenales) son importantes, permiten observar lesiones localizadas y/o generalizadas a nivel de las paredes del estómago y del duodeno. Además, demuestran el tamaño, contorno, morfología y situación de las úlceras, divertículos y tumores. A través de ellos se pueden visualizar las repercusiones que puedan ocasionar estructuras vecinas y pueden brindar información sobre la motilidad gástrica.

Hoy en día se emplea la *técnica del doble contraste* (combinada con aire); su exactitud constituye una ayuda para el endoscopista. Por lo tanto, la radiología y la endoscopia no deben ser consideradas excluyentes, sino complementarias para un diagnóstico certero.

La *tomografía axial computarizada* está indicada ante la sospecha de rupturas y traumatismos duodenales. En caso de neoplasias malignas (adenocarcinomas) permite valorar la extensión y el compromiso de las estructuras vecinas.

La *angiografía abdominal selectiva* es un método diagnóstico alternativo y seguro en caso de hemorragia digestiva aguda, cuando no es posible definir la ubicación del foco sangrante mediante un examen endoscópico.

## ENDOSCOPIA

Es el estudio de rutina en las patologías gastroduodenales, relativamente simple para el paciente, puesto que habitualmente no dura más de 15 minutos.

Se basa en la utilización de un fibrogastroscopio flexible introducido por vía bucal. Bajo visión directa permite observar, en forma general, la morfología del órgano, la coloración de la mucosa y la presencia o ausencia de lesión. Si existe hallazgo o sospecha clínica, se obtienen biopsias de tejido para su examen histológico, citológico y/o microbiológico.

La endoscopia también se aplica como práctica terapéutica en diferentes casos, como lesiones hemorrágicas, esclerosis de várices gástricas y/o esofágicas, úlceras hemorrágicas, colocación de tubos de gastrostomía, vólvulos, dilatación de estenosis, polipsectomías, extracción de cuerpos extraños y en controles posquirúrgicos.

Debido al avance tecnológico se está empleando el sistema de *videoendoscopia computarizada* que, por la *digitalización de imágenes*, aporta mayor sensibilidad diagnóstica.

### ESTUDIO DE LA SECRECIÓN GÁSTRICA

El interés del estudio de la secreción basal

de ácido se fundamenta en la obtención de valores que permiten estimar la cantidad de ácido existente durante las fases interdigestivas. De este modo, se puede poner de manifiesto una aclorhidria o una hipersecreción.

Estos exámenes también están indicados en el diagnóstico del síndrome de Zollinger-Ellison y, en ocasiones, se aplican con fines terapéuticos, por ejemplo cuando una úlcera recidiva con frecuencia o no responde al tratamiento médico.

Siempre que se considere la posibilidad de una intervención quirúrgica por úlcera, se debe efectuar un análisis gástrico preoperatorio. Entre las diversas técnicas conocidas se destaca la prueba del quimismo.

### ESTUDIO DEL VACIAMIENTO GÁSTRICO

Son estudios específicos de medicina nuclear que emplean radioisótopos con doble marcado de sólidos y líquidos.

## ANATOMÍA PATOLÓGICA

El examen histológico como elemento diagnóstico permite conocer la naturaleza de la lesión.

## PATOLOGÍAS DEL ESTÓMAGO Y DEL DUODENO

Las enfermedades gastroduodenales benignas o malignas adquieren importancia relevante por su frecuente aparición y sus consecuencias sobre el normal funcionamiento de esta parte del tubo digestivo (cuadro 10-1).

### GASTRITIS

Es la inflamación de la mucosa gástrica. Histológicamente se clasifica en *gastritis ero-*

*siva y no erosiva*. A su vez, en los dos casos la inflamación puede ser aguda o crónica; esta última es la más habitual.

### Gastritis erosiva y/o hemorrágica

Se caracteriza por la existencia de erosiones superficiales múltiples o focos hemorrágicos en la mucosa, sin alcanzar la *muscularis mucosae*. Cuando esta capa está comprometida, se habla de úlcera aguda gastroin-

testinal. Entre las numerosas causas desencadenantes de gastritis se pueden mencionar:

- Situaciones de estrés: quemaduras que afectan más de un 20% de la superficie corporal, traumatismos agudos y graves, situaciones de insuficiencia respiratoria, etcétera.
- Lesiones del estómago, asociadas a otras enfermedades: shock séptico, shock hipovolémico, traumatismos craneales.
- Consumo excesivo de alcohol.

En general los pacientes no refieren sintomatología, la gastritis se manifiesta directamente a través de una hemorragia digestiva alta aguda o crónica. En algunos casos, se evidencian síntomas inespecíficos como anorexia, náuseas, ardor y malestar epigástrico.

Establecido el diagnóstico por exámenes endoscópicos, se puede aplicar una amplia gama de tratamientos no quirúrgicos y quirúrgicos, siendo básicamente de resorte médico. Ante la magnitud, persistencia o reiteración del sangrado se indica la cirugía; se puede realizar desde una *vagotomía más piloroplastia* hasta una *gastrectomía total*.

## ENFERMEDAD ULCEROSA PÉPTICA

La úlcera gástrica o duodenal es una enfermedad que se caracteriza por la presencia de una pérdida de sustancia, formando un cráter rodeado de un infiltrado inflamatorio.

## Etiología

La etiología de la úlcera péptica se debe a múltiples causas que ocasionan un desequilibrio entre los factores que tienden a agredir la mucosa y la capacidad de ésta para defenderse de la agresión.

Los factores lesivos pueden ser endógenos como el ácido clorhídrico, la pepsina y las sales biliares, o exógenos como la colonización de *Helicobacter pylori*, el consumo

### Cuadro 10-1. Principales patologías gastro-duodenales

A. <i>Gastritis</i>
Gastritis erosiva y/o hemorrágica*
Gastritis no erosiva crónica
Gastritis inespecífica
B. <i>Enfermedad ulcerosa péptica</i>
Úlcera duodenal*
Úlcera gástrica*
Úlcera de estrés
Enfermedad de Zollinger-Ellison*
C. <i>Enfermedades y anomalías diversas de estómago y del duodeno</i>
Traumatismos del duodeno*
Divertículos del duodeno*
Compresión vascular del duodeno*
Dilatación aguda del estómago
Vólvulo gástrico*
Bezoares gástricos*
Cuerpos extraños*
D. <i>Tumores benignos del estómago</i>
Pólipos hiperplásicos*
Pólipos adenomatosos (papilares)*
Pólipos hamartomatosos
Pólipos familiares del estómago
Leiomioma*
E. <i>Tumores benignos del duodeno*</i>
F. <i>Tumores malignos del estómago</i>
Adenocarcinoma*
Linfoma*
G. <i>Tumores malignos del duodeno*</i>

\* Estas patologías se desarrollan más adelante.

de AINE, la administración de corticoides o el tabaco.

## Anatomía patológica

Histológicamente las lesiones de la mucosa se clasifican en erosiones, úlceras agudas y úlceras crónicas.

- *Erosiones*: aparecen en forma aguda. Son redondeadas y pequeñas, menores de 5 mm de diámetro. Son superficiales, no alcanzan la *muscularis mucosae*. En su mayoría se curan totalmente sin cicatrización.

- *Úlcera aguda*: única o múltiple, en general redondeada, de mayor tamaño y más profunda que las erosiones, se extiende hasta la *muscularis mucosae*. En el fondo de su base se observa tejido de granulación, lo cual indica que se producirá regeneración tisular.
- *Úlcera crónica*: tiende a ser única y profunda. Afecta la mucosa, la submucosa y, en algunos casos, la capa muscular. Hay fibrosis y cicatrización en su base, lo que impide su regeneración total.

- El borde de una gastroeyunostomía con gastrectomía parcial previa o sin ella. Si asienta en el borde gástrico es una úlcera marginal, si aparece por debajo del yeyuno es una úlcera yeyunal.
- El divertículo de Meckel que contiene restos de mucosa gástrica.
- El borde inferior del esófago (úlcera yuxtacardial).

## Úlcera duodenal

La úlcera duodenal es una enfermedad crónica, casi nunca maligna.

## Manifestaciones clínicas

Se caracteriza por períodos alternados de remisión y períodos de aumento de los síntomas, destacándose el típico dolor epigástrico a la derecha de la línea media, que desaparece a la mañana, luego aparece, se calma por 2 o 3 horas tras la ingesta de alimentos y se manifiesta en forma aguda durante la noche.

## Diagnóstico

El diagnóstico definitivo se realiza a través de estudios radiológicos y endoscópicos. Las seriadas gastroduodenales muestran el clásico *cráter* en el bulbo duodenal, que indican enfermedad activa o ulceración previa. Además, pueden mostrar edema de la mucosa y espasmo pilórico.

La endoscopia permite observar la lesión, obtener biopsias y fundamentalmente si existe hemorragia, determinar el punto de sangrado en el momento.

## Tratamiento

En un principio se instaura tratamiento médico con dos objetivos primordiales: disminuir la acidez y potenciar los factores protectores. Los nuevos agentes terapéuticos han restringido la práctica de la cirugía en el tratamiento de la úlcera péptica, habitual en otras épocas. En general, tienen indicación

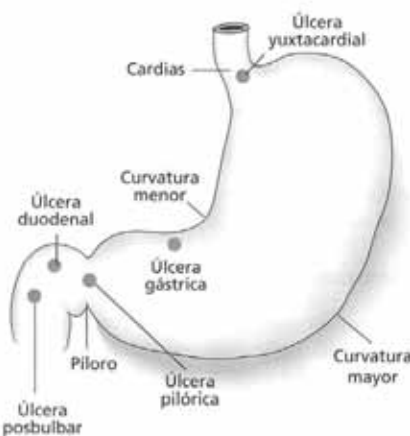

Fig. 10-9. Enfermedad ulcerosa péptica. Localización más frecuente de las úlceras.

quirúrgica los casos que presentan complicaciones. La úlcera duodenal durante su evolución puede ocasionar hemorragia, obstrucción, perforación o penetración pancreática.

La **hemorragia** es la complicación más grave. Puede ser crónica e insidiosa o súbita y grave. Según el caso requiere cirugía de urgencia.

Para localizar el foco sangrante y establecer el tratamiento definitivo, es fundamental el mantenimiento adecuado del volumen circulatorio. Se realiza endoscopia y coagulación con láser, electrocauterio o sonda cáterica. Si no resulta efectiva, se puede intentar cohibir la hemorragia mediante una embolización. Cuando estas técnicas no responden y ante cuadros iterativos es necesaria una intervención quirúrgica.

Si el paciente está estable, se puede llevar a cabo: a) *antrectomía, vagotomía y drenaje (gastroeyunostomía)*; b) *duodenotomía, ligadura del vaso sangrante, duodenografía, vagotomía troncular y drenaje (piloroplastia)*. Si existe alto riesgo se efectúa *hemostasia directa*.

La **obstrucción** del bulbo duodenal o del píloro es otra complicación causada por un proceso cicatricial de los tejidos fibrosos. Los vómitos prolongados y de gran volumen, la sensación de plenitud y la anorexia son síntomas frecuentes.

Se debe descomprimir el estómago por aspiración nasogástrica, realizar estudios radiológicos y endoscópicos e instaurar tratamiento médico. La mayoría de los pacientes responden bien. Si se presentan recidivas puede requerirse una dilatación endoscópica o una cirugía, efectuándose: a) *vagotomía troncular o selectiva más gastroeyunostomía*; b) *resección gástrica*.

La **perforación** no es habitual. Se observa en pacientes con úlcera situada en la pared anterior del duodeno. La destrucción de toda la pared y el consecuente derrame de jugo péptico ácido, bilis y jugo pancreático en la cavidad peritoneal, provoca una peritonitis o estado de shock. El diagnóstico de la perforación se confirma con estudios ra-

diológicos que muestran aire libre bajo el diafragma. Se debe emprender un tratamiento quirúrgico de inmediato que incluye: *resección de los bordes, cierre simple, profuso lavado de la cavidad y, según el caso, vagotomía troncular y piloroplastia*.

Las complicaciones mencionadas antes constituyen una indicación de tratamiento quirúrgico, así como la falta de respuesta al tratamiento médico, denominada **úlcera refractaria**. En este caso se puede practicar: a) *resección gástrica y anastomosis*; b) *vagotomía, antrectomía y gastroenterostomía*.

### Úlcera gástrica

Las úlceras gástricas aparecen en pacientes de edad avanzada. Tienen carácter neoplásico en aproximadamente el 5% de los casos.

La sintomatología es diferente con respecto a las úlceras duodenales. En caso de úlceras pilóricas, la ingesta de alimentos puede acentuar el dolor en vez de aliviarlo.

El diagnóstico se efectúa a través de estudios endoscópicos con biopsia y estudios radiológicos seriados. Las úlceras *benignas*, en general localizadas en la curvatura menor cerca de la escotadura angular, se presentan mediante el clásico "cráter" que penetra dentro de la pared gástrica. Las úlceras *malignas*, situadas en las proximidades de la curvatura mayor, muestran protrusión del tejido en el estómago.

El tratamiento inicial es médico. A las 6 semanas se realizan nuevos controles para observar la evolución. Si la lesión ha disminuido de tamaño, se sigue con el tratamiento y se reiteran los exámenes. Si no hubo variaciones y se sospecha malignidad, la indicación es quirúrgica.

El índice de complicaciones de las úlceras gástricas es menor que las duodenales, puede haber hemorragia, obstrucción, perforación y malignización. Según el caso, se practica: a) *gastrotomía, extirpación de la úlcera, cierre simple y vagotomía selectiva acompañada de piloroplastia*; b) *antrectomía, vagotomía selectiva y gastroeyunostomía*.

*mía o gastroduodenostomía*; c) *gastrectomía subtotal y gastroeyunostomía*.

### Síndrome de Zollinger-Ellison

Este síndrome se caracteriza por hipergastrinemia pronunciada, hipersecreción gástrica y úlcera péptica. En general, hay un tumor secretor de gastrina asociado a las células no-beta del islote pancreático o del duodeno, que origina metástasis en el hígado y los ganglios regionales.

Presenta los síntomas típicos de las úlceras, acompañado frecuentemente por diarreas debido a la existencia masiva de ácido en el intestino.

El diagnóstico se realiza mediante la determinación sérica de gastrina y las pruebas de medición de la secreción gástrica. La angiografía abdominal selectiva revela la neovascularización tumoral.

En el período inicial se aplica tratamiento médico para disminuir la hipersecreción. Si no resulta efectivo es necesario un tratamiento quirúrgico, en este caso corresponde una *gastrectomía total*.

### OTRAS ENFERMEDADES Y ANOMALÍAS DEL ESTÓMAGO Y DEL DUODENO

#### Traumatismos del duodeno

El duodeno puede sufrir lesiones por heridas penetrantes (armas blancas o de fuego) o no penetrantes (accidentes automovilísticos o caídas). Según Lucas y col. se pueden clasificar en:

- Desgarro seroso (contusión).
- Perforación duodenal sin lesión pancreática.
- Lesión duodenal con contusión pancreática.
- Gran lesión duodenopancreática grave.

Debido a la ubicación profunda del duodeno, retroperitoneal, apoyado sobre la co-

lumna vertebral y a la presentación de los síntomas a las 36 horas, resulta difícil realizar un diagnóstico preciso de la rotura de este órgano.

Se efectúan placas simples de abdomen que pueden demostrar aire en la cavidad o gas en el retroperitoneo, y una tomografía computarizada que permite observar líquido extravasado en el tejido retroperitoneal. No obstante, el verdadero diagnóstico se define durante la cirugía. La estrategia quirúrgica a seguir depende de la magnitud de la lesión, el estado del paciente y la existencia o no de infección en la cavidad (cuadro 10-2 y fig. 10-10).

#### Compresión vascular del duodeno

Entre las diversas causas de obstrucción duodenal, aguda o crónica, se puede mencionar la *compresión por la arteria mesentérica superior o una de sus ramas*, debido al desarrollo anómalo de las estructuras anatómicas durante el período de gestación. Normalmente la tercera porción pasa delante de la columna vertebral a la altura de L<sub>2</sub>, el ligamento de Treitz fija el ángulo duodenoeyunal al pilar izquierdo del diafragma y la arteria mesentérica superior nace en la aorta, debajo del tronco celiaco, encima de las renales a la altura de L<sub>1</sub> y desciende por delante de la tercera porción. Si el músculo suspensor resulta corto, el duodeno se debe elevar y ubicar con más justeza entre la aorta y la arteria mesentérica superior, a la altura de L<sub>2</sub>, determinándose de este modo constricción (fig. 10-11).

Un síntoma clásico de la compresión del duodeno es el adelgazamiento. En los adolescentes se debe sospechar esta anomalía, ante un crecimiento sin un aumento de peso proporcional. Sólo se puede establecer diagnóstico radiológico si existe un cuadro obstructivo.

El tratamiento es *quirúrgico*. Se secciona el ligamento de Treitz de modo que la tercera porción del duodeno pueda descender y situarse con soltura en el espacio aortomesentérico. El cirujano comprueba la eficacia

**Cuadro 10-2. Tratamiento de los traumatismos duodenales**

Tipo	Características	Tratamiento
I.	Contusión - Hematoma	Evacuación serosa y cierre
II.	Perforación duodenal sin compromiso pancreático	Cierre simple o exclusión duodenal (operación de Jordan)
III.	Perforación con compromiso pancreático	Exclusión con drenaje pancreaticoduodenal (operación de Jordan) o diverticulización (operación de Berne)
IV.	Lesión duodenopancreática grave	Operación de Berne, operación de Jordan o duodenopancreatectomía cefálica

de esta técnica, introduciendo dos dedos entre el origen de la arteria mesentérica superior y el borde superior del duodeno. Si el defecto continúa, es necesaria una *duodeno-yunostomía* que alivie la compresión.

### Vólvulo gástrico

El vólvulo gástrico consiste en una torsión del estómago sobre sí mismo. Según el eje de rotación, se distinguen 3 tipos de torsiones:

- El estómago rota más de 180° sobre el eje imaginario trazado desde el cardias al píloro.
- El eje de rotación une transversalmente el punto medio de las curvaturas gástricas.
- El tercer tipo es la forma mixta de las dos anteriores.

El origen de la rotación gástrica puede responder a la falta de fijación de los ligamentos peritoneales por laxitud excesiva.

Los vólvulos se presentan en forma aguda y crónica. En caso de vólvulo *agudo* se produce una rotación órganoaxial mayor de 180° sobre el eje longitudinal, acompañada de obstrucción y, en ocasiones, de estrangulación vascular y perforación gástrica. El paciente refiere en forma súbita dolor epigástrico, distensión del abdomen superior y náuseas.

Al intentar colocar una sonda nasogástrica es típica la imposibilidad de pasar el extremo distal del esófago. La radiografía simple del abdomen confirma el diagnóstico, pone de manifiesto el estómago invertido y

lleno de aire. El vólvulo agudo exige *tratamiento quirúrgico de urgencia*.

El vólvulo *crónico* puede ser asintomático. La devolvulación se logra colocando una sonda nasogástrica o con el fibrogastroscoPIO. Si recidiva puede requerir una cirugía; se realiza una *gastropectía*.

### Bezoares

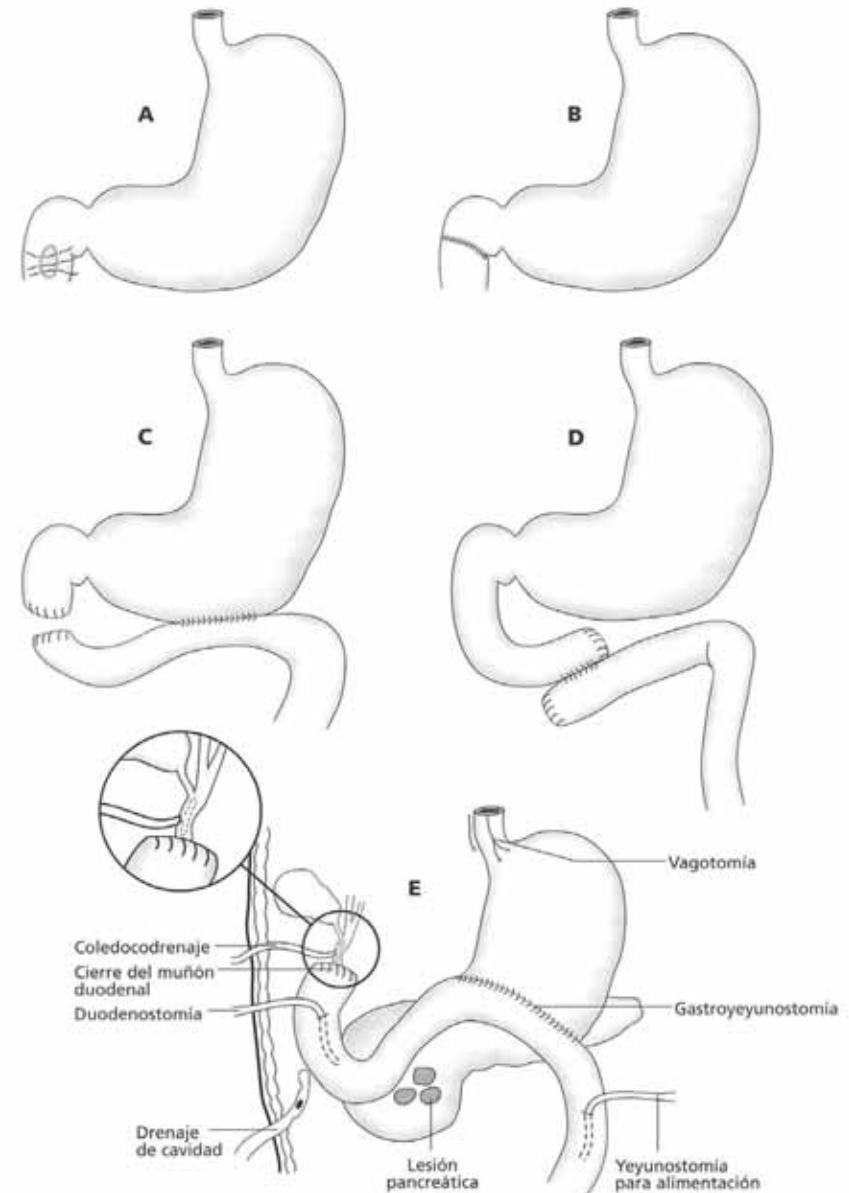
Los bezoares son cuerpos extraños formados por la unión anormal de vegetales, pelos o alimentos. La sintomatología está determinada por el fenómeno obstructivo que ocasionan. Se detectan por estudios radiológicos, ecografía o endoscopia.

Los tratamientos que se pueden aplicar son diversos, el más eficaz es la *disolución enzimática*. Asimismo se pueden efectuar lavados gástricos o una endoscopia para fragmentar los bezoares pequeños. El *tratamiento quirúrgico* se emplea en caso de complicaciones, como perforación u obstrucción y en los tricobezoares que no responden al tratamiento enzimático.

### Cuerpos extraños

A veces, se observa la deglución de cuerpos extraños en niños, enfermos psiquiátricos, presidiarios o en personas afectas a las drogas.

A través de exámenes radiológicos o endoscópicos se visualizan huesos de pollo,



espaldas de pescado, monedas, botones, bolsas de polietileno (drogadictos), agujas, palillos, etc., en el esófago, estómago o duodeno.

La extracción de los cuerpos extraños se lleva a cabo por *endoscopia*. Aquellos que no fueron extraídos llegan al intestino delgado y tienden a detenerse antes de la válvula ileocecal o en alguna zona estenosada y, al cabo de varios años, pueden originar abscesos o granulomas.

### TUMORES BENIGNOS DEL ESTÓMAGO

Los tumores benignos gástricos son menos frecuentes que las neoplasias malignas. Histológicamente se clasifican en pólipos y tumores mesenquimatosos. La mayor parte se sitúa en el antro o el cuerpo gástrico, luego en el fondo y, rara vez, en el cardias y el píloro.

#### Pólipos

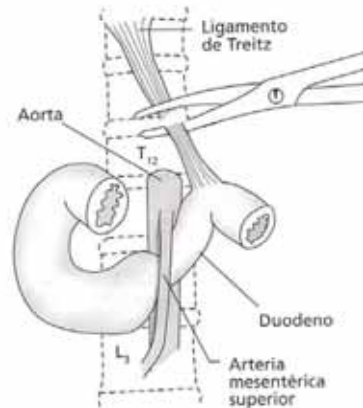
Se denominan pólipos a los tumores blandos de origen epitelial que se desarrollan generalmente en la mucosa. Pueden ser sésiles o pedunculados. Existe una gran variedad.

#### Pólipos hiperplásicos

Representan el 70 a 90% de los pólipos gástricos. Suelen ser únicos, de pequeño tamaño, menores de 2 cm. No son verdaderas neoplasias y tienen bajo índice de malignidad.

#### Pólipos adenomatosos (adenomas papilares)

Le siguen en orden de frecuencia. Pueden ser únicos o múltiples. Histológicamente



**Fig. 10-11.** Obsérvese la compresión que ocasiona la arteria mesentérica superior debido al desarrollo anormal de las estructuras anatómicas. El corto ligamento de Treitz obliga al duodeno a ubicarse con justeza entre la aorta y la arteria mesentérica superior, a nivel de L<sub>2</sub>. La sección del ligamento de Treitz es una de las técnicas quirúrgicas para aliviar la obstrucción.

te están formados por glándulas, rodeados por una mucosa atrófica. Tienen un alto potencial de malignidad, proporcional al tamaño de la lesión.

En general, los pólipos se manifiestan por hemorragia digestiva; rara vez provocan obstrucción. Requieren *tratamiento endoscópico*.

#### Leiomioma

El leiomioma gástrico es un tumor derivado del músculo liso, intramural, que al expandirse puede mantener contacto con la luz del estómago. Generalmente se de-

**Fig. 10-10.** Traumatismos del duodeno. **A.** Cierre simple. **B.** Anastomosis terminoterminal (sección completa). **C.** Cierre de ambos cabos y gastroyeyunostomía (sección completa). **D.** Cierre de ambos cabos y duodenoyeyunostomía laterolateral (sección completa a nivel del Treitz). **E.** Diverticulización duodenal (operación de Berne).

TECTA en las autopsias debido a que no presenta sintomatología. Un escaso porcentaje se ulcera y ocasiona hemorragia digestiva. El diagnóstico se efectúa por estudios radiológicos y endoscópicos. A veces, resulta difícil diferenciarlo del leiomiosarcoma, por lo tanto, requiere *tratamiento quirúrgico*.

### TUMORES BENIGNOS DEL DUODENO

Los tumores benignos en el duodeno son raros. Según su examen histológico se distinguen los adenomas, lipomas y leiomiomas. En general, los pólipos se desarrollan en el área periampular de la segunda porción. Estas lesiones pueden causar hemorragia digestiva alta, obstrucción de la papila y, en forma excepcional, obstrucción duodenal. Se diagnostican por estudios radiológicos y/o endoscópicos. Si los pólipos son de gran tamaño, se recomienda su *resección endoscópica*.

### TUMORES MALIGNOS DEL ESTÓMAGO

#### Adenocarcinoma

El adenocarcinoma representa el 90 a 95% de los tumores malignos del estómago.

#### Etiología

Se origina en las células mucosas de las glándulas gástricas. Existen numerosas causas genéticas, ambientales y factores de riesgo que ocasionan el desarrollo del adenocarcinoma gástrico:

- Historia familiar, se observa en el 10%.
- Grupo sanguíneo A.
- Dieta.
- Aclorhidria.
- Gastritis crónica atrófica.
- Pólipos gástricos adenomatosos.

#### Incidencia

El cáncer gástrico ocupa el segundo lugar en ambos sexos, después del cáncer de pulmón en el varón y el cáncer de mama en la mujer.

#### Localización

Por orden de frecuencia asienta en el antro, el cuerpo gástrico, la curvatura mayor, el fondo, el cardias y la curvatura menor.

#### Manifestaciones clínicas

La sintomatología comienza a manifestarse recién a los 6 meses. El paciente refiere dolor epigástrico que puede acompañarse con náuseas y vómitos. Durante su evolución se presentan síntomas inespecíficos, como pérdida de peso, anorexia, repugnancia a la carne y deterioro progresivo del estado general. En ocasiones, se evidencia directamente por hemorragia digestiva alta o a través del síndrome anémico crónico.

En el cáncer del cardias es frecuente la disfagia. En caso de neoplasia del cuerpo y la región antropilórica que suelen causar estenosis, el enfermo sufre náuseas y vómitos que pueden conducir a la deshidratación. En cualquier localización, puede haber hematemesis.

#### Diagnóstico

El diagnóstico de adenocarcinoma se basa en el examen clínico, estudios radiológicos de doble contraste y endoscopia. La fibrogastroscoopia permite obtener biopsias histológicas y citológicas, convirtiéndose en el método más completo. Se toman un mínimo de 6 a 8 muestras.

La propagación del tumor se confirma a través de estudios más complejos, como ecografía, tomografía axial computarizada y técnica de ecografía endoscópica.



### Clasificación

Existen varias clasificaciones con respecto a los tumores malignos del estómago. Desde el punto de vista macroscópico la clasificación de Borrmann, diferencia 4 tipos: Grado I: polipoide, típico de los ancianos. Grado II: ulcerado, circunscripto o limitado. Grado III: ulcerado, infiltrante. Grado IV: infiltrante.

### Vías de propagación

Los tumores gástricos se pueden propagar a través de 5 vías:

- Por *extensión submucosa*: hacia otras áreas del propio estómago: en sentido proximal al esófago o, en sentido distal, al duodeno.
- Por *contigüidad*: a las vísceras adyacentes: páncreas, bazo, colon transversal, hígado o vesícula biliar.
- Por *siembra peritoneal*: cuando está invadida la serosa, produce ascitis o una siembra intraperitoneal en el ovario (tumor de Krükenberg) y/o fondo de saco de Douglas.
- Por *vía linfática*: esta diseminación es precoz. Se extiende a los ganglios del tronco celíaco y de las arterias coronaria estomacal, hepática común y esplénica. Si se dirigen a otros ganglios abdominales e incluso a los ganglios supraclaviculares y axilares izquierdos se denominan *metástasis*.
- Por *vía hemática*: provoca metástasis en el hígado, el pulmón, la pleura y el sistema nervioso central. También se observan implantes metastásicos óseos.

### Tratamiento

El tratamiento quirúrgico es el método de elección en todos los casos. Si el estado general lo permite, es recomendable una *cirugía en bloque* resecando el tumor junto con los ganglios regionales reales y potenciales de transformarse en malignos. En ocasiones,

es necesario sacrificar el cardias o el duodeno y asociar una *esplenectomía* o *pancreatectomía*. La diseminación linfática es alta, alcanza el 70%.

El tipo de gastrectomía depende de la ubicación, la extensión (existencia de metástasis hepáticas y/o peritoneales, ascitis maligna) y el tamaño de la lesión; de la edad y el estado general del paciente.

Si la operación en bloque no es posible, se realiza una *cirugía paliativa*. En presencia de metástasis hepáticas o extenso compromiso de los ganglios linfáticos regionales, se extirpa el tumor primario con márgenes reducidos y se efectúa una anastomosis sin exponer al paciente a un alto riesgo.

Cuando el tumor es *irresecable* porque está fijo a la aorta, al páncreas o hay ascitis masiva, es preferible *cerrar el abdomen* sin intentar una cirugía derivativa o una yeyunostomía.

### Linfoma

Es un tumor originado en la túnica submucosa; clínicamente indistinguible del adenocarcinoma. Ocupa el segundo lugar en las neoplasias malignas gástricas. El linfoma se extiende al duodeno o al cardias; se comprueba invasión ganglionar en el 80% de los casos. Las complicaciones hemorrágicas y la perforación son frecuentes. Tiene mejor pronóstico que el del adenocarcinoma y requiere *tratamiento quirúrgico*.

### TUMORES MALIGNOS DEL DUODENO

Dentro de los tumores malignos del duodeno, el más común es el *adenocarcinoma*. Generalmente, se evidencia a través de los síntomas y signos de hemorragia digestiva alta, a excepción de los situados en la papila que provocan pancreatitis y obstrucción biliar. Se efectúa diagnóstico radiológico y/o endoscópico. La *duodeno-pancreatectomía céfalica* es el tratamiento quirúrgico indicado.

## TRATAMIENTOS QUIRÚRGICOS

### NOMENCLATURA ESPECÍFICA

- **Duodenoyeyunostomía**: creación quirúrgica de una anastomosis entre el duodeno y el yeyuno.
- **Esofagoyeyunostomía**: creación quirúrgica de una anastomosis entre el esófago y el yeyuno.
- **Gastroduodenostomía**: creación quirúrgica de una anastomosis entre el estómago y el duodeno.
- **Gastroenterostomía**: creación quirúrgica de una anastomosis entre el estómago y una porción del intestino delgado.
- **Gastroyeyunostomía**: creación quirúrgica de una anastomosis entre el estómago y el yeyuno.
- **Vasos gástricos cortos**: denominación de la Nomenclatura anatómica correspondiente a los vasos cortos.
- **Vasos gástricos derechos**: denominación de la Nomenclatura anatómica correspondiente a los vasos pilóricos.
- **Vasos gástricos izquierdos**: denominación de la Nomenclatura anatómica correspondiente a los vasos coronarios estomacales.
- **Yeyunoyeyunostomía**: creación quirúrgica de una anastomosis entre dos asas de yeyuno.

### GASTROTOMÍA

Se define gastrotomía a la apertura del estómago con diferentes fines quirúrgicos:

- Para explorarlo y extraer un cuerpo extraño.
- Para reseca una lesión: úlcera, tumor, divertículo, etcétera.
- Para anastomosarlo con otro órgano (bypass o derivación).
- Para realizar operaciones sobre el cardias y el esófago (dilataciones).

### GASTROSTOMÍA

La gastrostomía consiste en el abocamiento del estómago al exterior con carácter temporario o definitivo a través de una sonda. Entre las diferentes prácticas quirúrgicas se destacan las técnicas de Witzel y de Stamm (fig. 10-12).

### Gastrostomía temporaria

Básicamente se utiliza para alimentación en los pacientes que deben interrumpir la ingesta oral. Cuando se requieren más de 2 semanas de tratamiento se aconseja una gastrostomía y no una yeyunostomía.

La creación de una fistula también está indicada para la descompresión posoperatoria prolongada del estómago, cuando puede estar contraindicada la aspiración continua por sonda nasogástrica. Al enfermo se le brinda mayor confort y seguridad, evitando una posible aspiración pulmonar.

### Gastrostomía permanente

Su objetivo preciso es la alimentación de los pacientes con trastornos permanentes de la deglución, pérdida del esófago cervical, aspiración incontrolada y como alternativa de la nutrición parenteral.

### Instrumental y materiales

La mesa de instrumental se debe preparar con una caja de cirugía base (véase cap. 1) y los siguientes materiales:

- Bol mediano con solución fisiológica tibial.
- Jeringa de Bonneau.
- Electrocauterio.
- Aspiración con cánula.
- Hisopitos.
- Suturas*
- Linon 100, 70 y 40.
- Poligactina 910 o ácido poliglicólico 3-0.

Polipropileno 0 o 1.  
Nailon monofilamento 2-0 o 3-0.  
Catgut simple 2-0.

#### Agujas

Redondas  $\frac{1}{2}$  círculo delicadas de 20 mm.  
Redondas  $\frac{1}{2}$  círculo medianas de 20-25 mm.  
Recta lanceolada.

#### Sondas posibles para la gastrostomía

K-9.

K-108.

Pezzer Nº 20.

Foley Nº 14 (se necesita una jeringa de 10 mL para insuflar el balón).

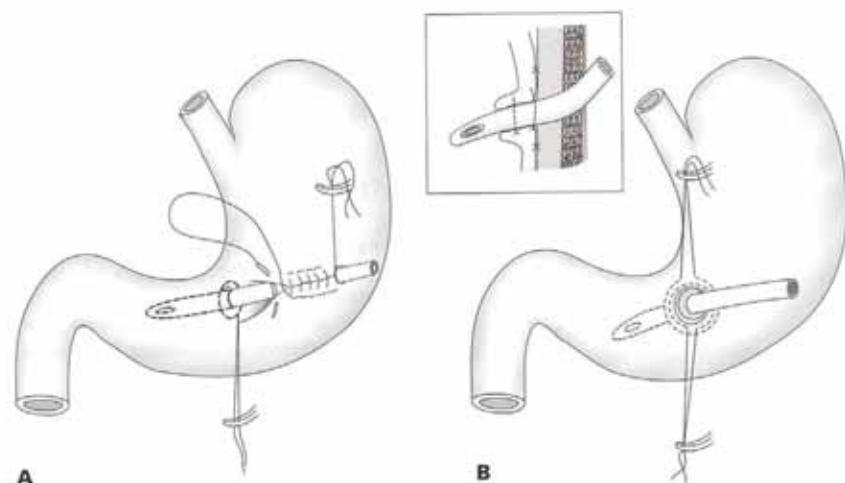
Nélaton Nº 16.

### Técnica quirúrgica

1. **Anestesia:** habitualmente se utiliza anestesia general. Si existe alto riesgo, es convenient-

te emplear neuroleptoanalgesia, o sea, infiltración local con apoyo anestésico.

- 2. Incisión:** el acceso a la cavidad se realiza a través de una incisión *mediana supraumbilical* de unos 8 cm. Una vez abierto el peritoneo y preparado el campo operatorio, se identifica el estómago y se exterioriza con una pinza Foerster.
- 3. Gastrostomía de Witzel:** se confecciona una jareta con material absorbible 3-0 en la cara anterior del antro gástrico y se deja reparada con una pinza Allis y una Halsted. En el centro de ella se incide la pared con bisturí o electrocauterio y de inmediato se efectúa antisepsia con un hisopito embebido en yodopovidona solución. Con pinzas Allis se toman los bordes gástricos y con una pinza diente-cillos o una Bertola se introduce la sonda K-9



**Fig. 10-12.** Gastrostomía. **A.** Técnica de Witzel. Fijación de la sonda con una jareta y confección del túnel con puntos seromusculares. **B.** Técnica de Stamm. La sonda se sujeta mediante dos jaretas concéntricas. Obsérvese en el recuadro la fijación del estómago al peritoneo parietal.

hasta la posición deseada. Luego, se ciñe la jareta logrando, en forma simultánea, la fijación de la misma y la invaginación de la pared (fig. 10-12A). Algunos cirujanos prefieren una K-108, pues al ser radiopaca, les permite efectuar controles con Rx durante el período posoperatorio. Otros optan por una Foley, Nélaton o Pezzer destechada.

A continuación, se apoya la sonda sobre la superficie serosa y sobre ella se crea un túnel de unos 5 cm, utilizando puntos seromusculares de sutura absorbible 3-0 o de lino 100 con aguja redonda delicada. El objetivo del túnel es lograr cierta distancia entre la entrada de la sonda en el estómago y el sitio de salida en la pared (fig. 10-12A).

- 4. Gastrostomía de Stamm:** en esta técnica también se confecciona una jareta con material absorbible 3-0 en el antro gástrico. Luego de haber incidido la pared, se progresa la sonda hasta 25 mm de profundidad aproximadamente, se ajusta la sutura en forma hermética y se refuerza

con una segunda jareta, lo que proporciona mayor seguridad (fig. 10-12B).

- 5. Fijación y cierre:** para evitar toda posibilidad de retracción posoperatoria es fundamental fijar el antro al peritoneo parietal empleando las hebras de la jareta o 2 puntos de lino 100 o 70 (fig. 10-12C). La sonda se exterioriza por contraabertura y se fija a la piel con 2 puntos de lino 40 con aguja recta lanceolada. Algunos cirujanos recomiendan utilizar nailon monofilamento 2-0 o 3-0, por considerarlo un material inerte que no causa reacción tisular durante su prolongada permanencia.

A continuación, se irriga la cavidad con solución fisiológica tibia y se verifica la hemostasia. La laparotomía se cierra con una sutura continua de polipropileno 0 o 1.

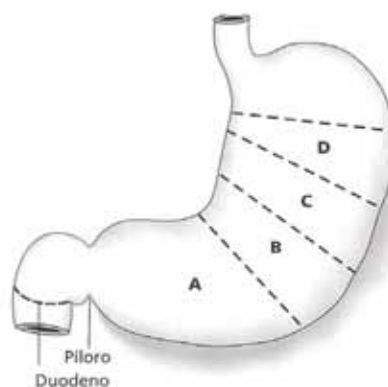
La sonda se deja lavada y cerrada; a las 48 horas se comienza a administrar alimentación por gastroclisis y puede permanecer colocada varias semanas sin mayores inconvenientes. Si a los 3 o 4 días es necesario extraerla, no hay peligro y en caso accidental de que se salga, se recoloca en forma percutánea.

### GASTRECTOMÍA PARCIAL

La gastrectomía parcial es la resección de una porción del estómago. Indicada en un principio para el carcinoma, hoy en día forma parte del tratamiento de la úlcera péptica, cuyo objetivo es disminuir el potencial secretorio gástrico.

Según el *tipo y localización de la lesión* (fig. 10-13), se distinguen:

- Gastrectomías antrales o antrectomías (úlcera duodenal).
- Gastrectomías de dos tercios (úlcera duodenal).
- Gastrectomías de tres cuartos (úlcera duodenal y gástrica).
- Gastrectomías de cuartos quintos o subtotales (úlcera gástrica alta, carcinoma de antro).



**Fig. 10-13.** Gastrectomías parciales. **A.** Antrectomía. **B.** Gastrectomía de dos tercios. **C.** Gastrectomía de tres cuartos. **D.** Gastrectomía de cuartos quintos o subtotaal.

Con respecto a la *reconstrucción del tránsito* se diferencian 2 técnicas clásicas:

- **Billroth I o gastroduodenostomía:** se crea una anastomosis terminoterminal entre el estómago y el duodeno; se preserva el pasaje al duodeno.
- **Billroth II o gastroyeyunostomía anterior:** se crea una anastomosis anterior latero-lateral entre el estómago y el yeyuno. Esta técnica ha tenido múltiples modificaciones. Habitualmente se emplean las técnicas de Reichel-Polya y Hofmeister-Finsterer. Otros cirujanos, que tienen en cuenta factores fisiológicos, consideran más eficaz una gastroyeyunostomía en Y de Roux (fig. 10-14).

#### GASTRECTOMÍA PARCIAL PARA EL TRATAMIENTO DE LA ÚLCERA PÉPTICA

En caso de patología ulcerosa benigna se utiliza una técnica conservadora. Los primeros pasos quirúrgicos están prácticamente reglados, a pesar de las grandes controversias sobre el punto de sección gástrico y el tipo de anastomosis apropiada según la presentación de la lesión. No es necesario efectuar la resección del epiplón mayor. No obstante, ante la duda de úlcera maligna deben obtenerse biopsias intraquirúrgicas para ser examinadas por congelación y si el resultado es positivo debe practicarse una cirugía con carácter radical.

La *gastrectomía subtotal clásica* incluye la extirpación de las  $\frac{1}{4}$  partes del estómago. El límite superior se extiende desde 6-8 cm por debajo de la unión gastroesofágica en la curvatura menor, hasta el primer vaso corto en la curvatura mayor y el límite inferior corresponde a unos 2 cm por debajo del píloro (fig. 10-15).

#### Instrumental y materiales

Se prepara una *mesa principal* con una caja de laparotomía y clamps de Payr si el

cirujano lo desea y una *mesa accesoria* con una caja de cirugía base para el tiempo limpio de cierre (véase cap. 7). Los materiales necesarios son los siguientes:

- Bol mediano con solución fisiológica tibia.
- 1 Jeringa de Bonneau.
- Electrocauterio.
- Aspiración con cánula.
- Hisopitos o garbancitos.
- 1 Jeringa de 20 mL.
- Tubo de látex o silicona.
- K-9 o K-108.
- Suturas**
- Linos 100, 70, 50 y 40 o 30.
- Sutura absorbible 2-0 o 3-0.
- Polipropileno 3-0, 2-0, 0 o 1.
- Nailon monofilamento 3-0.
- Suturas mecánicas (se describen en el desarrollo de la técnica).
- Agujas**
- Redondas  $\frac{1}{2}$  círculo delicadas de 20 mm.
- Redondas  $\frac{1}{2}$  círculo medianas de 20-30 mm.
- Recta lanceolada.
- Elementos para sondaje nasogástrico y vesical**
- Sonda para evacuación nasogástrica: tipo K-10 o K-11.
- Bolsa colectora simple.
- Sonda de Foley Nº 16 o 18.
- Clorhidrato de lidocaina jalea.
- 2 Jeringas de 20 mL.
- Bolsa colectora de orina.
- Curación plana**
- Drenaje cerrado aspirativo.

#### Técnica quirúrgica

1. **Incisión y exploración:** el abordaje clásico es una *incisión mediana supraumbilical*, que se puede prolongar por el lado izquierdo del ombligo. Abierta la cavidad, se colocan segundos campos de tela y el separador autoestático Balfour. A continuación, se inicia la exploración concéntrica del abdomen. Con una compresa humedecida en solución fisiológica tibia y una valva Doyen se eleva el lóbulo derecho del hígado y se inspeccionan de derecha a izquierda las vías biliares, el duodeno, el antropíloro, la

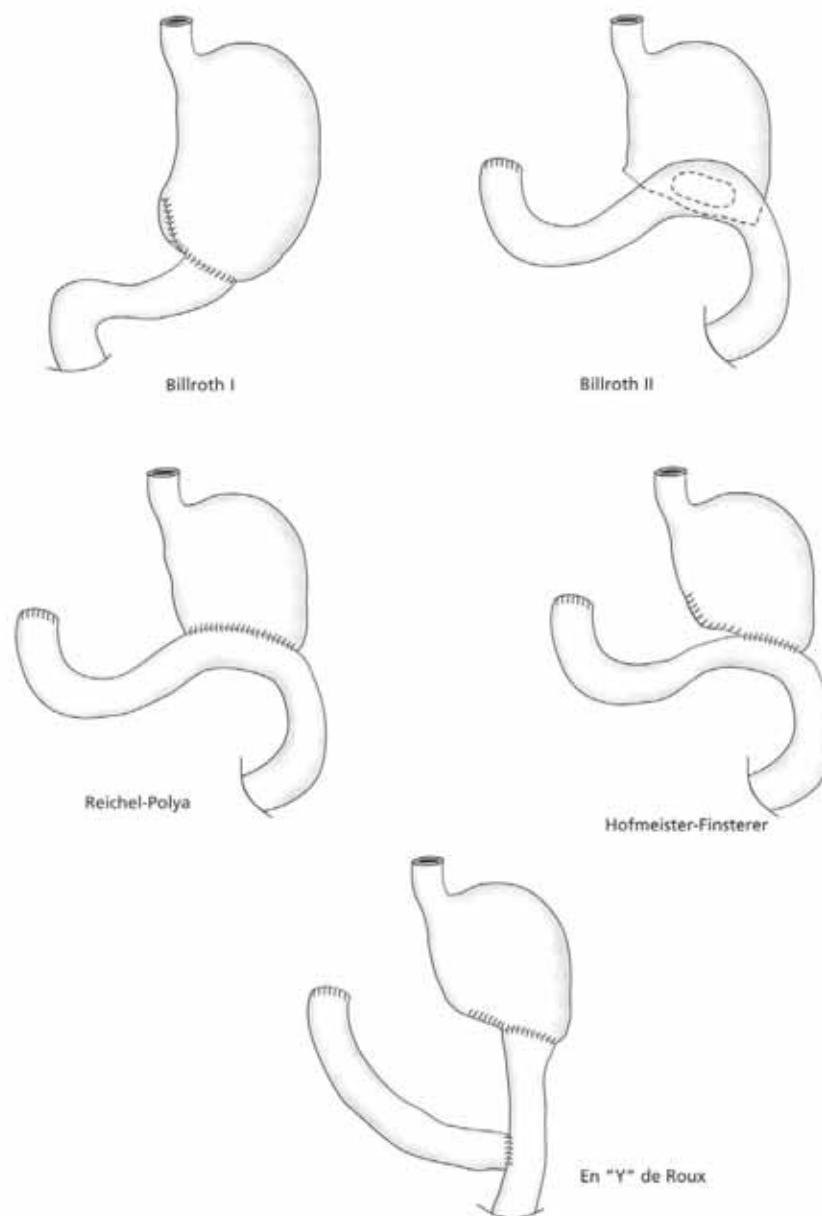


Fig. 10-14. Reconstrucción del tránsito en las gastrectomías parciales.

curvatura menor, el cardias y la curvatura mayor. Si la vesícula presenta adherencias se desprenden mediante disección y, una vez aislada, se desplaza junto al hígado, quedando expuestos el duodeno y el antro pilórico, en cuya cara anterior se buscan los signos característicos de la úlcera: lesión indurada y retráctil y puntilleo hemorrágico.

2. **Liberación de la curvatura mayor:** la disección se inicia en la mitad de la curvatura mayor. El primer ayudante tracciona el colon transversal hacia abajo y el cirujano tensiona el estómago hacia arriba. En la enfermedad ulcerosa, el decolamiento gastrocólico se efectúa entre la pared gástrica y las arterias gastroepiploicas derecha e izquierda respetadas (fig. 10-15). Los vasos son superficiales y de pequeño calibre; se ligan en forma individual con una pinza pasahilos delicada o una Halsted y ligaduras de lino 70 montadas en Bertolas o Crile. Esta maniobra ininterrumpida, en sentido proximal se detiene a la altura del primer vaso corto que es necesario ligar, lo que otorga mayor movilidad al estómago. En sentido distal prosigue hacia el píloro. Al quedar abierta la transcavidad de los epiplones se puede observar el páncreas.
3. **Movilización del duodeno:** se realiza mediante la clásica *maniobra de Vautrin-Kocher* que incluye dos tiempos importantes: el primero es el descenso del ángulo hepático del colon, fijado por la fascia de Toldt a la pared posterior. El segundo tiempo es la movilización del duodenopáncreas. Para ello, el primer ayudante toma el duodeno con sus manos, una pinza Allis o triangular de Duval y lo desplaza hacia la línea media. El cirujano secciona el peritoneo a lo largo de la cara lateral derecha de la segunda porción con pinza diente de tijera y tijera Metzenbaum, hasta llegar arriba al ligamento hepatoduodenal y abajo al sitio donde los vasos mesentéricos cruzan la tercera porción (fig. 10-15). Esta acción permite ob-

servar el riñón derecho, la vena cava inferior, los vasos espermáticos, la vena renal izquierda, la arteria aorta y movilizar las porciones segunda y tercera del duodeno, la cabeza del páncreas y el colédoco distal.

Luego, se continúa disecando la primera porción, hasta aislar 3 o 4 cm. Las maniobras deben ser minuciosas debido a la gran vascularización. La arteria gastroduodenal envía ramas muy pequeñas y muy próximas entre sí a la cara posterior del duodeno, característica anatómica que permite denominar a esta área, *peine duodenal*. Para mantener el campo exangüe, se ligan los vasos, uno a uno, utilizando una pinza Halsted de punta delicada y ligaduras montadas de lino 100. De esta manera, se completa la liberación de las caras derecha, posterior e izquierda, respetando la arteria gastroduodenal que asegura la irrigación del duodeno.

4. **Disección de la curvatura menor:** comienza con la sección del ligamento gastrohepático, que contiene los *vasos gástricos derechos* y los *vasos gástricos izquierdos* (fig. 10-16). Desde la cara anterior del estómago y cerca de la pared gástrica, se ligan primero los vasos pilóricos y, a continuación, la vena y la arteria coronaria estomacal con doble ligadura proximal y una distal de lino 40. Para mayor seguridad, en el muñón proximal se puede colocar una ligadura por transfixión de lino 50 con aguja redonda  $\frac{1}{2}$  círculo mediana de 20 mm. Algunos cirujanos aplican una variante técnica en este tiempo. Desde la cara anterior gástrica realizan la ligadura de los vasos pilóricos. Luego toman el antro por la curvatura mayor, lo elevan dejando a la vista la cara posterior y, a través de ella, efectúan la ligadura de los vasos gástricos izquierdos.
5. **Sección y cierre del duodeno:** luego de movilizar el estómago por sus dos curvaturas, se dirige la atención al duodeno. A unos 2 cm por debajo del píloro se colo-

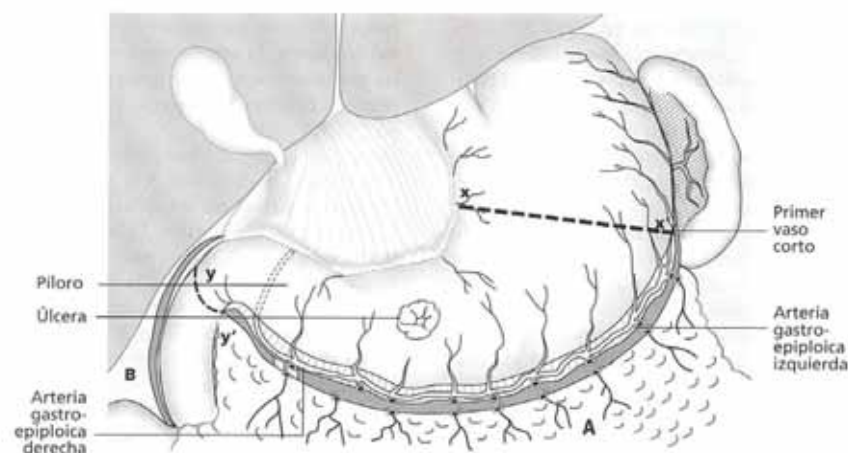


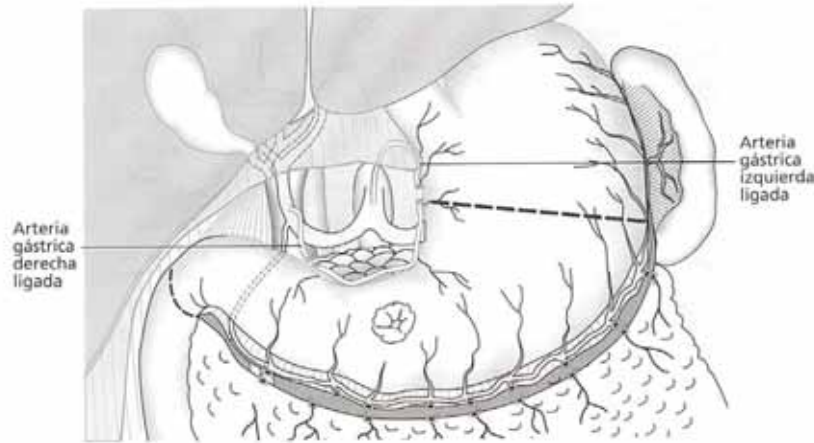
Fig. 10-15. Gastrectomía subtotal por úlcera gástrica. x-x', Límite de sección gástrica. y-y', Límite de sección duodenal. A. Liberación de la curvatura mayor desde el primer vaso corto hasta el píloro. El ligamento gastrocólico se separa del epiplón mayor respetando la arcada gastroepiploica. B. Incisión de Vautrin-Kocher para movilizar el duodenopáncreas.

ca un clamp fuerte tipo Kocher o Payr y un clamp elástico Doyen o Satinsky (fig. 10-17A). Previa protección del campo con compresas de gasa, se secciona entre ambas pinzas con bisturí y se realiza antisepsia en el extremo abierto con un hisopo embebido en yodopovidona solución.

El cierre del duodeno constituye un tiempo fundamental por las complicaciones que pueden suscitarse: *estallido y fistula del muñón duodenal*. Se colocan 2 puntos de reparo de lino 100 con aguja redonda delicada en los ángulos y, luego, con una sutura continua de material absorbible 2-0 o 3-0 se comienza el cierre por el plano mucoso y se retoma por el plano seromuscular. Para mayor seguridad y hermeticidad se refuerza con una jareta o puntos separados imbricantes de lino 70 con aguja redonda delicada (fig. 10-17B).

Otra posibilidad rápida y segura es efectuar el cierre con un dispositivo mecánico. En este caso, por debajo del clamp fuerte se alinea un TA<sup>®</sup>60, se activa y sin retirar la engrapadora, se incide con bisturí a ras de ella. La línea de grapas se asegura con una sutura continua de polipropileno 3-0.

6. **Sección del estómago:** la gastrectomía subtotal incluye la resección de la curvatura menor del estómago (fig. 10-15), límite que puede extenderse en sentido cefálico según la localización exacta de la úlcera. Debe quedar un amplio margen sano de pared gástrica. Para este tiempo el instrumentador debe preparar aspiración, electrocauterio y/o varias ligaduras por transfixión de lino 100 con aguja redonda  $\frac{1}{2}$  círculo delicada de 20 mm. Una vez aislado el campo operatorio, se aplica un clamp elástico recto Doyen con



**Fig. 10-16.** En la curvatura menor se incide el epiplón gastrohepático. Los vasos gástricos derechos e izquierdos se ligan cerca de la pared del estómago.

una inclinación de 45° en sentido proximal y por debajo uno o dos clamps fuertes de Kocher o Payr. El estómago se incide preferentemente con electrocauterio por la presencia de pequeños vasos submucosos en la línea de corte. Extirpada la pieza se efectúa antisepsia y se verifica la hemostasia.

El próximo paso es la reconstrucción del tránsito, puede utilizarse la técnica manual o suturas mecánicas.

7. *Anastomosis gastroeyunal convencional:* la técnica original de Billroth II consiste en crear una anastomosis laterolateral entre la cara anterior del estómago y el yeyuno.

Hoy en día esta técnica presenta múltiples variantes de acuerdo con:

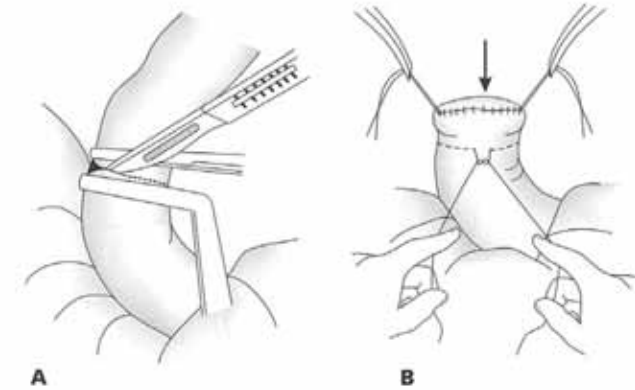
a) La *apertura gástrica:* la anastomosis se puede realizar a boca total empleando el extremo gástrico completo, técnica de Reichel-Polya (fig. 10-18); o a boca parcial

efectuando el denominado cierre del mango de la raqueta desde la curvatura menor, técnica de Hofmeister-Finsterer (fig. 10-19).

b) El *ascenso del asa yeyunal:* puede ser transmesocolónico a través de un ojal en el mesocolon transverso (fig. 10-20) o precólico elevando el asa por delante del colon transverso (fig. 10-21).

c) La *posición del yeyuno:* de acuerdo con la peristalsis, el asa se aproxima en forma isoperistáltica (fig. 10-21A), aferentomayor (yeyuno proximal se lleva al extremo de la curvatura mayor) o anisoperistáltica (fig. 10-21B), aferentomenor (yeyuno proximal se traslada a la curvatura menor).

d) *Tipo de anastomosis y material de sutura a utilizar:* se puede confeccionar una anastomosis monoplaneo con puntos separados seromusculares de sutura absorbible o polipropileno 2-0 o 3-0, o bien



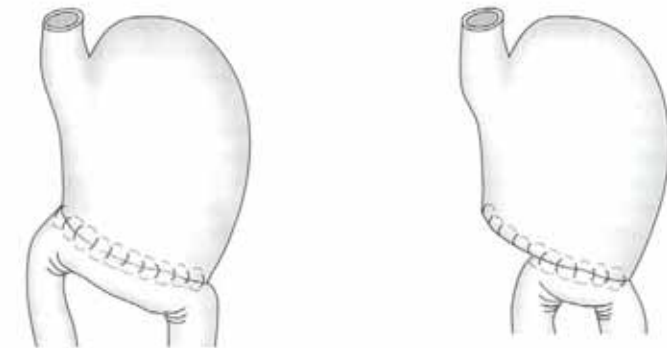
**Fig. 10-17.** Tratamiento del duodeno. **A.** La sección se efectúa a 2 cm por debajo del píloro. **B.** El cierre hermético del muñón se puede realizar con una doble sutura continua reforzada con una jareta.

con puntos de lino 100 con aguja redonda 1/2 círculo delicada de 20 mm. Otra variante es una anastomosis en dos planos: el plano mucomucoso se afronta con una sutura continua de material absorbible 3-0 y el plano seromuscular con puntos separa-

dos de lino 100 con aguja 1/2 círculo delicada.

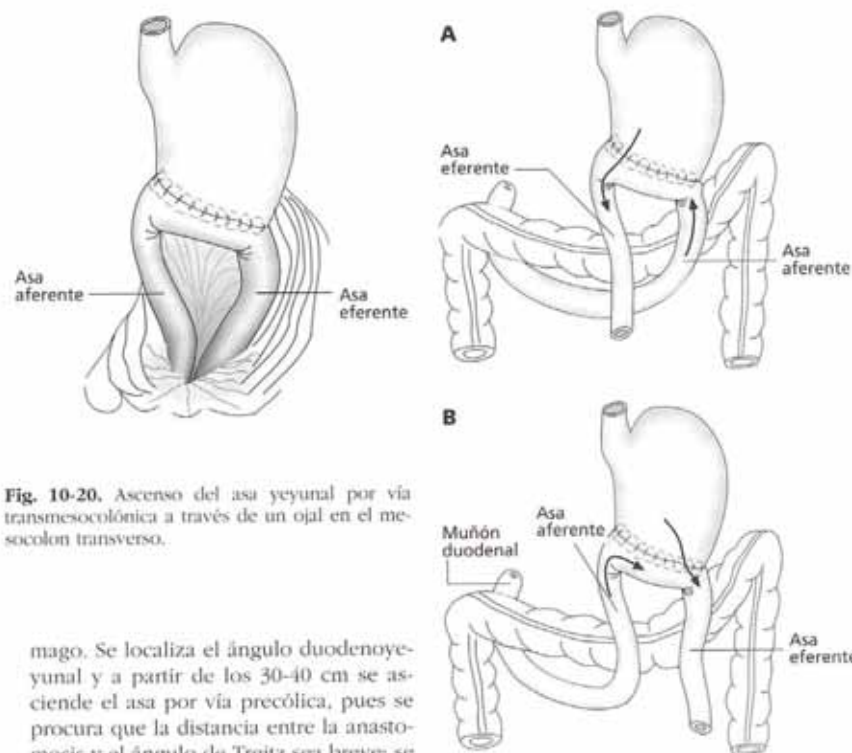
e) *Gastroeyunostomía usual:* frente a todas las opciones, se describe la técnica de uso más frecuente.

Se colocan puntos de reparo en el estó-



**Fig. 10-18.** Anastomosis a boca total, Reichel-Polya.

**Fig. 10-19.** Anastomosis a boca parcial, Hofmeister-Finsterer. El cierre gástrico, llamado mango de raqueta, se efectúa desde la curvatura menor.



**Fig. 10-20.** Ascenso del asa yeyunal por vía transmesocolónica a través de un ojal en el mesocolon transverso.

mago. Se localiza el ángulo duodenoyeyunal y a partir de los 30-40 cm se asciende el asa por vía precólica, pues se procura que la distancia entre la anastomosis y el ángulo de Treitz sea breve; se denomina gastroeyunostomía con asa corta.

En el borde antimesentérico del yeyuno, aproximado en forma anisoperistáltica, se aplican dos puntos directores indicando los límites de la incisión longitudinal. Es conveniente efectuar una apertura intestinal pequeña respecto a la apertura gástrica, con posibilidades de agrandarla en caso necesario.

La anastomosis terminolateral se confecciona a boca total (Reichel-Polya), monopiano, con una sutura continua de polipropileno 3-0 o con puntos separados de lino 100 con aguja redonda  $\frac{1}{2}$  círculo delicada de 20 mm (fig. 10-21B).

8. **Anastomosis gastroeyeyunal con sutura mecánica:** la gastroeyunostomía laterolateral posterior con sutura mecánica es una modificación de la técnica Billroth II.

**Fig. 10-21.** A. Gastroeyunostomía a boca total (Reichel-Polya), precólica, isoperistáltica. B. Gastroeyunostomía a boca total (Reichel-Polya), precólica, anisoperistáltica.

En este caso se efectúa el cierre del duodeno con un TA<sup>60</sup> y se secciona. En el límite definido del estómago se alinean dos clamps fuertes distales y un TA<sup>90</sup> proximal. Se realiza el disparo de grapas y sin retirar el dispositivo se incide a ras de él, extirpando la pieza. Con puntos delicados o electrocauterio se asegura la hemostasia de las líneas engrapadas.

Luego se asciende el asa yeyunal por vía precólica y ambos órganos se aproximan

con puntos de reparo. A través de una pequeña gastrotomía posterior y una yeyunotomía en el borde antimesentérico, se ingresan las ramas de una engrapadora GIA<sup>50</sup> (fig. 10-22) y se aplica una doble fila de grapas. A continuación, se colocan puntos de reparo en las ostomías y se ocluyen con un TA<sup>60</sup>. El tejido excedente se secciona con tijera Metzenbaum.

9. **Cierre:** después de verificar el exacto recuento de gases y compresas, el instrumentador procede a retirar su mesa, se cambia el camisolín y sus guantes y dispone la mesa accesoria para el tiempo limpio (véase cap. 7).

En general, en las cirugías gástricas es recomendable la realización de una *yeyunostomía* para alimentación enteral, ante una eventual fistula posoperatoria.

Antes de emprender el cierre, se efectúa un exhaustivo lavado de la cavidad con solución fisiológica tibia y un minucioso control de la hemostasia. Si el caso lo requiere, se deja un tubo de látex en el es-

pacio subhepático, próximo al muñón duodenal.

El paciente regresa a su habitación con una sonda nasogástrica tipo K-10 o K-11, cuyo objetivo es la *descompresión preventiva* para evitar presión sobre la línea de sutura.

## RECONSTRUCCIÓN BILLROTH I

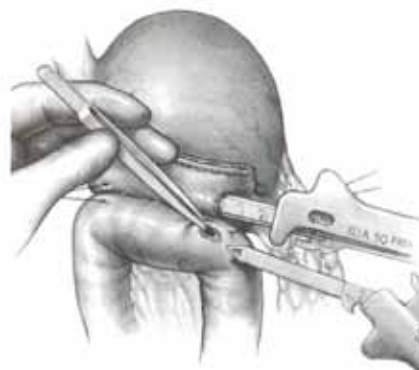
La reconstrucción Billroth I consiste en una gastroduodenostomía terminoterminal en el lado de la curvatura mayor. Es una de las técnicas propuestas para las gastrectomías antrales o de dos tercios. Requiere dos condiciones fundamentales: una pared duodenal sana que garantice la futura anastomosis y una amplia maniobra de Vautrin-Kocher para prevenir tensión.

Este procedimiento consta de dos tiempos importantes: el cierre parcial gástrico debido a la diferencia de diámetros de los órganos y la anastomosis (fig. 10-14A).

### Técnica convencional

Realizada la extirpación de la pieza, se colocan 2 puntos de reparo de lino 100 en los extremos del estómago. En general, el cierre desde la curvatura menor se efectúa en un plano, con una sutura continua de material absorbible o polipropileno 2-0 o con puntos separados de lino 100. Debe asegurarse la hermeticidad de los ángulos porque pueden ser sitios críticos de filtraciones posteriores. Al concluir el cierre parcial o *mango de la raqueta*, se aproxima el estómago junto al duodeno y previa colocación de puntos de reparo en este órgano, se comienza la anastomosis por la cara posterior, aplicando una de las siguientes variantes:

- Cierre monopiano con puntos seromusculares. Se utiliza una sutura continua de material absorbible o polipropileno 3-0 o bien una sutura interrumpida de material absorbible 3-0 o lino 100.
- Cierre en dos planos. Se afronta el plano seromuscular con una sutura continua o



**Fig. 10-22.** Gastroeyunostomía posterior. A través de dos pequeñas ostomías se ingresan las ramas de la engrapadora GIA<sup>50</sup> y se aplica una doble fila de grapas.

interrumpida de material absorbible 3-0 o de lino 100 y el plano mucomucoso con una sutura continua de material absorbible 3-0.

### Técnica con sutura mecánica

El instrumentador debe preparar en su mesa:

2 Suturas de polipropileno 2-0.

1 Aguja recta.

1 Pinza jareteadora.

1 Pote con vaselina líquida.

3 Calibradores (véase cuadro 8-8).

Vaselina sólida.

Engrapadora TA<sup>®</sup>90.

Engrapadora GIA<sup>®</sup>60.

Engrapadora EEA<sup>®</sup> o PCEEA<sup>®</sup>.

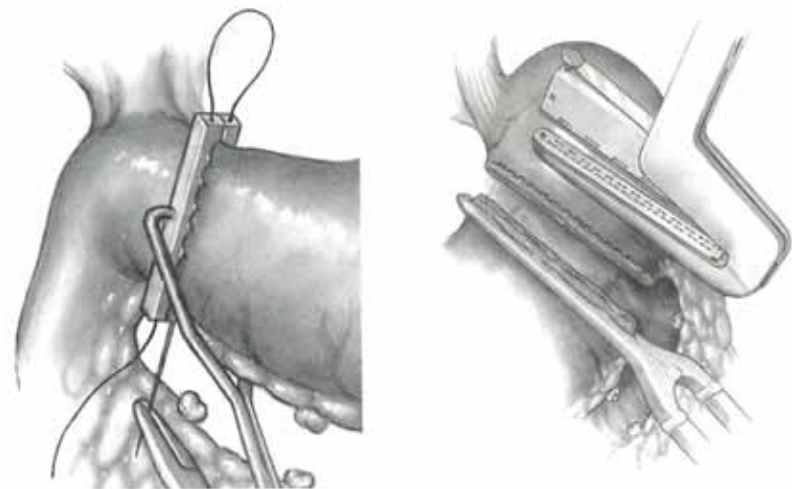
Engrapadora EEA<sup>®</sup> o PCEEA<sup>®</sup>.

1. *Tratamiento del duodeno:* se coloca un clamp Kocher a 1 o 2 cm más allá del píloro y por debajo la pinza jareteadora con

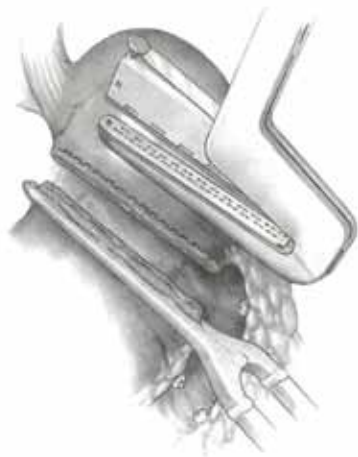la cual se confecciona una jareta con polipropileno 2-0 montado en una aguja recta (fig. 10-23). Luego se secciona entre ambas pinzas y se efectúa antisepsia en el muñón. El paso siguiente es determinar el calibre de la engrapadora EEA<sup>®</sup> adecuada. Se tracciona el duodeno hacia el cenit con dos pinzas Allis y con movimientos giratorios suaves se introduce el calibrador pequeño embebido en vaselina líquida. De este modo se prosigue con los siguientes.

2. *Cierre gástrico:* en dirección oblicua se aplican uno o dos clamps fuertes y la engrapadora TA<sup>®</sup>90. Tras realizar el disparo de grapas, se incide al ras del dispositivo con electrocauterio, extirpando la pieza. La línea de cierre se puede reforzar con una sutura continua o interrumpida de sutura absorbible o no absorbible 3-0 (fig. 10-24).

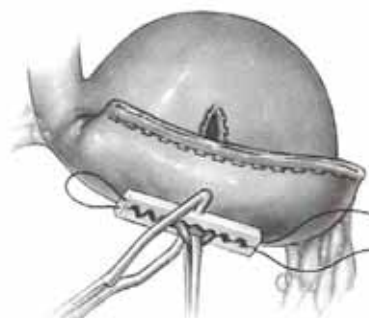
3. *Anastomosis con sutura mecánica:* la gastroduodenostomía se practica entre el duodeno y la pared posterior gástrica. A



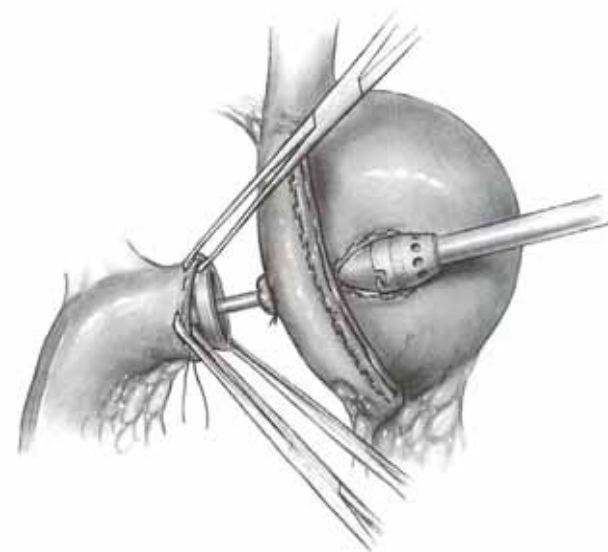
**Fig. 10-23.** Debajo del píloro se confecciona una jareta con polipropileno 2-0 mediante la utilización de la pinza jareteadora.



**Fig. 10-24.** Luego de colocar un clamp fuerte en el extremo gástrico distal, se cierra el extremo proximal con una engrapadora TA<sup>®</sup>90. Entre ambos instrumentos se secciona con bisturí.



**Fig. 10-25.** Extirpada la pieza y elevado el extremo gástrico, se tracciona hacia abajo la pared posterior con una pinza Allis y se aplica la pinza jareteadora con la cual se confecciona una jareta.



**Fig. 10-26.** A través de una gastrotomía anterior realizada con un GIA<sup>®</sup>60, se introduce el EEA<sup>®</sup> sin el yunque y se ciñe la sutura al eje. Colocado el yunque, con la ayuda de pinzas Allis se avanza en el duodeno y se ajusta la respectiva jareta.

través de una pequeña incisión en la cara anterior del estómago se ingresan las ramas del GIA<sup>®</sup>60 y se confecciona una gastrotomía de 3 cm aproximadamente. A continuación se eleva y rota el estómago con dos pinzas Allis o Babcock. En el punto conveniente de la cara posterior se aplica una pinza de tracción y la jareteadora, con la cual se realiza la respectiva jareta (fig. 10-25). Desde la apertura gástrica se ingresa el EEA<sup>®</sup> sin el yunque y se progresa dentro del estómago. Después de hacer una pequeña incisión para exteriorizar el eje, se ciñe la sutura, se aproxima el muñón duodenal con la ayuda de dos pinzas Allis y se sujeta la jareta (fig. 10-26). De inmediato se cierra la engrapadora y tras extraer el seguro se dispa-

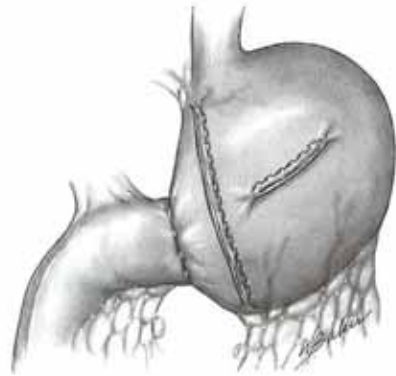


Fig. 10-27. Gastroeyunostomía posterior finalizada. Obsérvese el cierre de la gastrotomía con una engrapadora TA#60.

ran las grapas (fig. 10-26). Luego se retira con suavidad y se controla si los anillos resecados resultaron completos. La gastrotomía se oblitera con un TA#60 (fig. 10-27).

### VAGOTOMÍA

Hoy en día, existen diferentes estrategias quirúrgicas para el tratamiento de la úlcera gástrica y duodenal. El objetivo es suprimir la hipersecreción de ácido y permitir su cicatrización. Su correcta ejecución demanda conocimientos anatómicos claros (véase fig. 10-5). Los nervios *vagos derecho e izquierdo* se reúnen y forman el *plexo esofágico*; éste se divide y origina dos troncos: *anterior y posterior* (fig. 10-28). El primero emite dos divisiones importantes, la hepática (hígado,

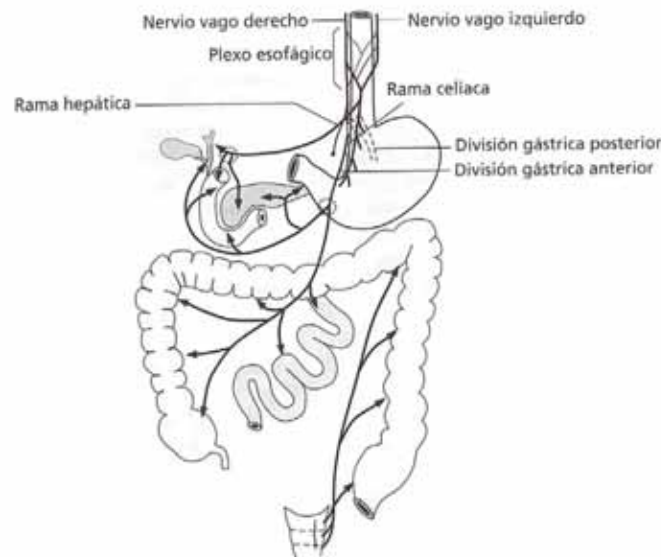


Fig. 10-28. Distribución de los nervios vagos.

vías biliares y páncreas) y la gástrica anterior (cara anterior de la curvatura menor). El segundo también proporciona 2 divisiones principales, la celiaca (páncreas, duodeno, intestino delgado y mitad del colon) y la gástrica posterior (cara posterior de la curvatura menor).

La *vagotomía* implica la sección de los nervios vagos. Por el nivel funcional se diferencian 3 técnicas:

- *Vagotomía troncular*: incluye la transección completa de los troncos vagales. Debe asociarse una cirugía de drenaje, por ejemplo piloroplastia, gastroduodenostomía o gastroeyunostomía.
- *Vagotomía selectiva*: los nervios vagos se dividen preservando las ramas hepática y celiaca. También es necesario efectuar una operación de drenaje o una derivación digestiva.
- *Vagotomía proximal o ultraselectiva*: sólo se seccionan los filetes nerviosos que inervan la masa de células parietales, respetando los troncos vagales y las ramas del antro gástrico. Por este motivo, no requiere un tratamiento complementario.

### Vagotomía troncular con gastroduodenostomía o gastroeyunostomía

La vagotomía troncular está indicada en caso de úlcera localizada en el píloro o en el bulbo duodenal, que provoca obstrucción parcial o total del contenido gástrico y sangrado. Consta de dos tiempos: vagotomía y gastroduodenostomía o gastroeyunostomía.

### Instrumental y materiales

La mesa de instrumental se prepara con una caja de laparotomía y los siguientes materiales:

- Bol mediano con solución fisiológica tibia.
- 1 Jeringa de Bonneau.
- Electrocauterio.
- Aspiración con cánula.
- 2 o 3 Lazadas de silicona o sondas tipo K-30.
- Hisopitos.

### Suturas

Lino 100, 70, 50 y 40.

Polipropileno 1.

Poliglactina 910 o ácido poliglicólico 3-0.

Nailon monofilamento 3-0.

Ligaclips de titanio.

### Agujas

Redondas  $\frac{1}{2}$  círculo delicadas de 20 mm.

Redondas  $\frac{1}{2}$  círculo medianas de 20 a 25 mm.

Recta lanceolada.

*Elementos para sondaje nasogástrico y vesical*

Sonda nasogástrica K-10 o K-11.

Bolsa colectora simple.

Sonda de Foley Nº 16 o 18.

2 Jeringas de 20 mL.

Bolsa colectora de orina.

Clorhidrato de lidocaína jalea.

### Técnica quirúrgica

1. *Posición del paciente*: en las cirugías del abdomen superior el paciente se ubica en decúbito dorsal con inclinación en Trendelenburg invertido.
2. *Incisión*: habitualmente se ingresa a la cavidad a través de una incisión *mediana supraumbilical*, que en general, incluye resección del apéndice xifoides.
3. *Preparación del campo y exploración*: abierto el peritoneo, se colocan segundos campos y un separador tipo Rochard para elevar los arcos costales. Después de realizar la clásica exploración concéntrica del abdomen, con compresas de gasa y valvas Deaver o Finocchioletto Nº 6 se reclina el lóbulo izquierdo del hígado y se expone el campo operatorio con especial cuidado de no lesionar el bazo.
4. *Vagotomía troncular*: el primer paso es efectuar la disección del hiato esofágico. El cirujano tracciona el estómago con su mano, acción que le permite incidir el peritoneo que cubre el cardias y la membrana frenoesofágica (fig. 10-29). Si es necesario, hace lo propio con el ligamento triangular del hígado. Al descender el estómago queda a tensión el esófago. Cuidadosamente con tijera Metzenbaum larga



y/o maniobras digitales se disecciona el segmento inferior y, una vez liberado, se lo repara con una lazada de silicona empleando una pinza pasahilos o un clamp de Satinsky, muy útil por su angulación (fig. 10-29). Luego se exploran los nervios vagos; el vago anterior se palpa como una cuerda sobre la pared esofágica. El vago posterior, en general, se localiza a la derecha y detrás del esófago. Tras aislar los dos troncos, se seccionan entre clips o ligaduras de lino 40 aplicadas a unos 6 cm de distancia por arriba de su entrada en la pared del estómago (fig. 10-30). Los segmentos extirpados, de unos 3 a 4 cm, se remiten para examen anatomopatológico.

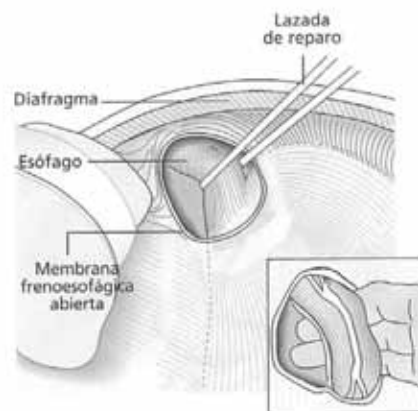
5. **Desventajas de la vagotomía troncular:** la vagotomía total o troncular presenta 3 desventajas:

- Al incidir el vago anterior quedan sin innervación el antro y el píloro con el consecuente vaciamiento gástrico inadecuado; por lo tanto, se requiere una cirugía

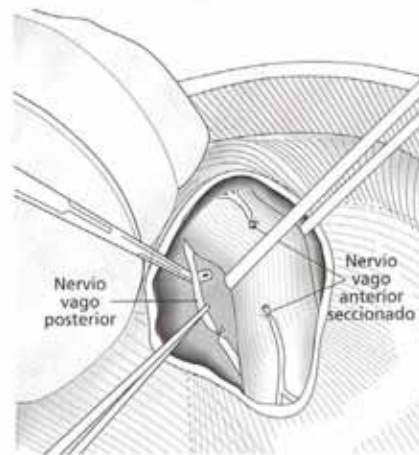
complementaria de drenaje, ya sea una piloroplastia, una gastroduodenostomía o una gastroeyunostomía.

- La transección del vago anterior incluye la rama hepática que inerva el hígado y las vías biliares. Esto provoca un retardo en la evacuación biliar e incrementa la incidencia de litiasis vesicular.
  - La división del vago posterior comprende la rama celiaca que inerva el intestino, lo cual, en algunas ocasiones, origina diarreas muy serias.
6. **Gastroduodenostomía:** es una anastomosis laterolateral entre la primera o segunda porción del duodeno y el antro gástrico. Ambos órganos se deben aproximar sin tensión; es imprescindible una maniobra de Vautrin-Kocher que permita una buena movilización del duodenopáncreas.

A continuación, se prepara el duodeno. Se lo ocluye con dos clamps elásticos Doyen y se lo rodea con compresas de gasa. En



**Fig. 10-29.** Para acceder al hiato esofágico se incide el peritoneo que cubre el cardias y la membrana frenoesofágica. El esófago distal y los nervios vagos se diseccionan con maniobras digitales.



**Fig. 10-30.** Los nervios vagos se pueden aislar en forma individual. Obsérvense los extremos seccionados del tronco anterior y la aplicación de ligaduras en el tronco posterior.

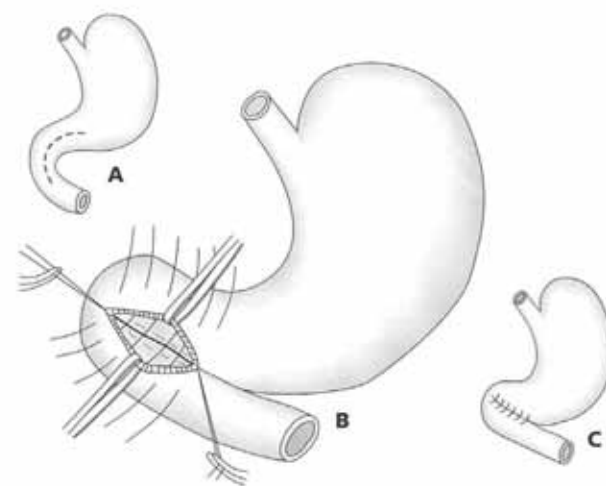
la cara anterior se colocan dos puntos directores de lino 100 con aguja redonda  $\frac{1}{2}$  círculo delicada de 20 mm que se dejan reparados con pinzas hemostáticas, se realiza una pequeña duodenotomía con electrocauterio, se evacua el contenido y se efectúa antisepsia.

Luego, en la curvatura mayor y a nivel del antro se confecciona una gastrotomía reiterando los pasos. La técnica descrita corresponde a la gastroduodenostomía de Jaboulay. Otra variante es la técnica de Finney que realiza una única incisión en herradura. Alineadas las ostomías, se inicia la anastomosis monoplano o en dos planos con sutura absorbible 3-0 o con puntos de lino 100 con aguja redonda delicada (fig. 10-31).

7. **Gastroeyunostomía:** es una derivación laterolateral entre el yeyuno y la pared posteroinferior del estómago. Para ello, en la

curvatura mayor, a nivel del antro y en sentido posterior se lleva a cabo un pequeño decolamiento gastroepiploico, empleando ligaduras de lino 100 y una pinza pasahilos delicada o una Halsted.

Después, se asciende la primera asa yeyunal por vía precólica y se aproxima en forma isoperistáltica (aferentomayor) al antro gástrico, que es la zona que más se distiende. Tras ocluir el yeyuno con clamps Doyen y proteger el campo operatorio con compresas de gasa, en el borde antimesentérico se colocan dos puntos de reparo a una distancia de unos 5 cm. De inmediato se incide la pared yeyunal, se aspira el contenido y se realiza antisepsia. Con la misma técnica se efectúa la gastrotomía y luego se confecciona la anastomosis monoplano, con puntos separados de lino 100 con aguja redonda delicada o una sutura continua de mate-



**Fig. 10-31.** Gastroduodenostomía de Finney. **A.** Incisión en herradura. **B.** Obsérvense el cierre de la cara posterior con puntos seromusculares y los puntos pasados por la cara anterior. **C.** Gastroduodenostomía finalizada.

rial absorbible 3-0 o polipropileno 2-0 o 3-0 (fig. 10-32).

8. **Cierre:** al finalizar la derivación, el instrumentador procede a retirar su mesa, se cambia los guantes y acondiciona la mesa accesoria del tiempo limpio (véase cap. 7). Previo lavado de la cavidad con solución fisiológica tibia, control de la hemostasia y exacto recuento de gases y compresas, se comienza el cierre de la laparotomía, en general, sin dejar drenaje.

### Vagotomía selectiva y piloroplastia

La vagotomía selectiva tiene por objetivo desnervar los filetes vagales que van al estómago, conservando las ramas hepática y celiaca. Requiere un procedimiento de drenaje que puede ser una piloroplastia, una gastroeyunostomía o una gastroduodenostomía.

#### Técnica quirúrgica

1. **Incisión y exploración:** la vía de abordaje con frecuencia es una *incisión mediana supraumbilical*. Abierto el abdomen, la disección del hiato esofágico recorre los pasos enunciados antes.
2. **Vagotomía selectiva:** una vez aislado el esófago con una lazada de silicona o una sonda tipo K-30 y liberado el nervio vago anterior, se identifica la rama hepática que también se puede reparar. Respetando esta división, se reseca el tejido circundante entre ella y la curvatura menor y se ligan y seccionan todos los filetes que van al estómago. Las maniobras se reiteran con el nervio vago posterior, preservando la rama celiaca que inerva el intestino (fig. 10-33). Para asegurar que no hayan quedado filetes, se disecciona el tejido que rodea la unión gastroesofágica y los últimos 5 cm del esófago inferior ubicados por encima de ella.
3. **Piloroplastia:** contribuye con el vaciamiento gástrico. Habitualmente se utiliza la técnica de Heinecke-Mikulicz, modificada por Weinberg.

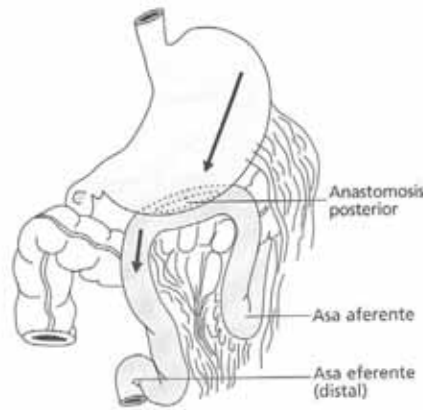


Fig. 10-32. Gastroeyunostomía posterior isoperistáltica.

Se colocan dos puntos de reparo de lino 100 con aguja redonda delicada por arriba y por debajo de la parte media de la futura incisión. Siguiendo la dirección de las fibras se inciden 6 a 7 cm, de los cuales corresponden 3 a 4 cm en el lado gástrico y 2,5 a 3 en el lado duodenal. La función de los puntos de reparo, aplicados en sentido proximal y distal a la sección, es cambiarle la dirección y transformarla en una incisión transversal. La pared se cierra con puntos separados de lino 100 con aguja redonda delicada que incluyen la mucosa, muscular y serosa. De este modo se logra la apertura del píloro y se asegura la evacuación gástrica (fig. 10-33).

Luego, se efectúa el lavado de la cavidad y se verifica la hemostasia. Previo recuento de gases y compresas, se cierra la laparotomía con una sutura continua de polipropileno 1.

### Vagotomía gástrica proximal o ultraselectiva

La vagotomía gástrica proximal o ultraselectiva es el tratamiento para la úlcera cróni-

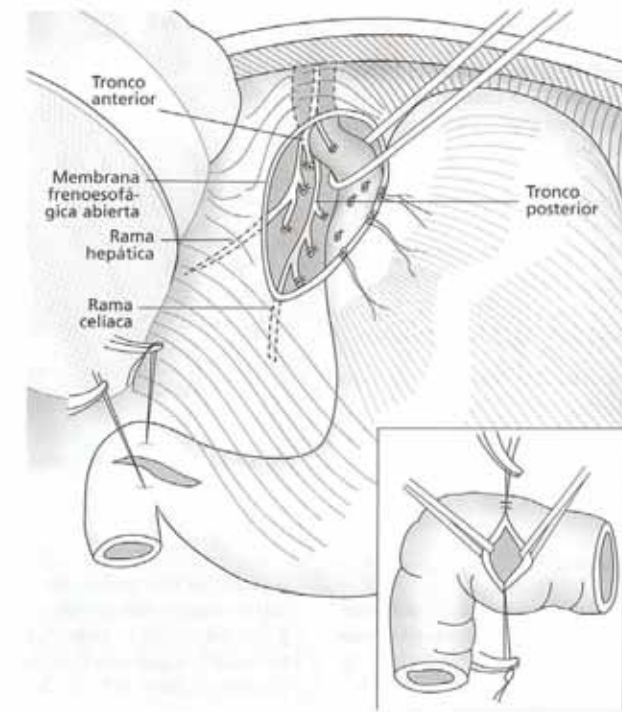


Fig. 10-33. Vagotomía gástrica selectiva y piloroplastia. Obsérvese la ligadura de las ramas anteriores y posteriores respetando las ramas hepática y celiaca. En el recuadro se describe la piloroplastia de Heinecke-Mikulicz modificada por Weinberg, que consiste en una apertura longitudinal y el cierre transversal.

ca. Sólo se seccionan las ramas de los nervios vagos que inervan la masa de células parietales y se mantiene indemne la última rama visible del nervio anterior y posterior de Latarjet en la curvatura menor del estómago. No es necesaria una cirugía complementaria de drenaje.

#### Técnica quirúrgica

1. **Incisión y exploración:** la vía de acceso habitual es una *incisión mediana su-*

*praumbilical*. Abierto el peritoneo se realiza la exploración concéntrica del abdomen y se delimita el campo operatorio.

2. **Disección de los nervios en el estómago:** en primer término se identifica la entrada de la última rama anterior del nervio de Latarjet, generalmente a 5 o 7 cm por arriba del píloro. Teniendo siempre presente esta rama que se debe preservar, se incide el peritoneo a lo largo de la curvatura menor. Desde el extremo distal al proximal se dividen los pequeños vasos sanguíneos en

compañía de los filetes nerviosos con ligaduras de lino 70 y posterior sección con tijera (fig. 10-34).

Se sigue la disección en la curvatura mayor y se efectúa un pequeño decolamiento gastroepiploico. Al levantar el estómago y acceder a la transcauidad de los epiplones, se observa el nervio posterior de Latarjet y, respetándolo, se ligan 2 o 3 ramas. Luego se retorna a la cara anterior del estómago y se continúa la sección de los filetes hasta aproximarse al esófago.

3. **Disección del esófago:** se dirige la atención al hiato y se incide el peritoneo que cubre el cardias y la membrana freno-esofágica. Tras diseccionar y reparar el esófago minuciosamente se completa la sección del peritoneo hasta unos 5 cm por arriba de la unión gastroesofágica. Simultáneamente se ligan todos los filetes que penetran en la pared, preservando siempre las ramas de Latarjet (fig. 10-34).

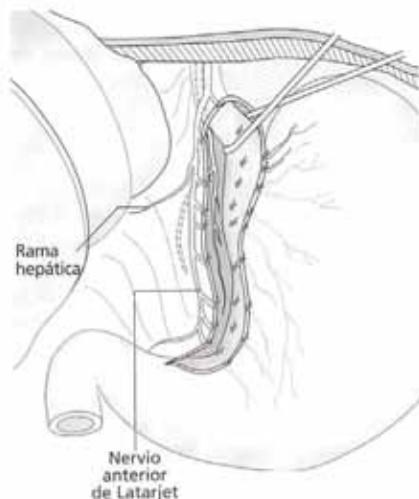4. **Cierre:** al concluir, se debe inspeccionar el estado del hazo debido a las maniobras de tracción. Si todo está correcto, se retira la lazada de reparo, se irriga la cavidad y se controla la hemostasia. La laparotomía se cierra con una sutura continua de polipropileno 1.

### Piloro-plastia, vagotomía y ligadura por úlcera duodenal sangrante

Es una cirugía que se practica de urgencia en aquellos pacientes con úlcera sangrante activa, localizada en la primera porción del duodeno.

#### Técnica quirúrgica

1. **Incisión:** mediana supraumbilical.
2. **Desarrollo:** al abrir el peritoneo, se inspecciona la cavidad y se prepara el campo operatorio. En la cara anterior del píloro se colocan y anudan dos puntos totales de lino 70 o sutura absorbible 3-0. Manteniéndolos en tensión, se traza una incisión longitudinal de unos 6 a 7 cm con electrocauterio. De inmediato se aspira el contenido



**Fig. 10-34.** Vagotomía gástrica proximal. Luego de abrir el peritoneo a lo largo de la curvatura menor y de respetar la última rama anterior del nervio de Latarjet se ligan y seccionan los filetes junto con los vasos sanguíneos. La disección se inicia en la parte más distal y avanza en dirección proximal hasta unos 5 cm por arriba de la unión gastroesofágica.

duodenal y se realizan lavados con solución fisiológica tibia, retirando los coágulos de sangre. Expuesta la mucosa se identifica el vaso sangrante. En la base de la úlcera y la arteria sangrante, se aplican dos ligaduras por transfixión de sutura absorbible 2-0 o de lino 70 con aguja redonda  $\frac{1}{2}$  círculo mediana de 20 mm.

Luego de asegurar la hemostasia, se cierra el píloro aplicando la técnica de Heinecke-Mikulicz con puntos de lino 70 o material absorbible 3-0. La cirugía se completa con una vagotomía troncular en la forma descrita antes y el cierre habitual de la laparotomía.

### Duodenorrafia por úlcera perforada

El cierre simple o duodenorrafia es una técnica sencilla, indicada en caso de úlceras

perforadas pequeñas con 24 a 36 horas de evolución. El paciente manifiesta signos de sepsis, shock o peritonitis generalizada.

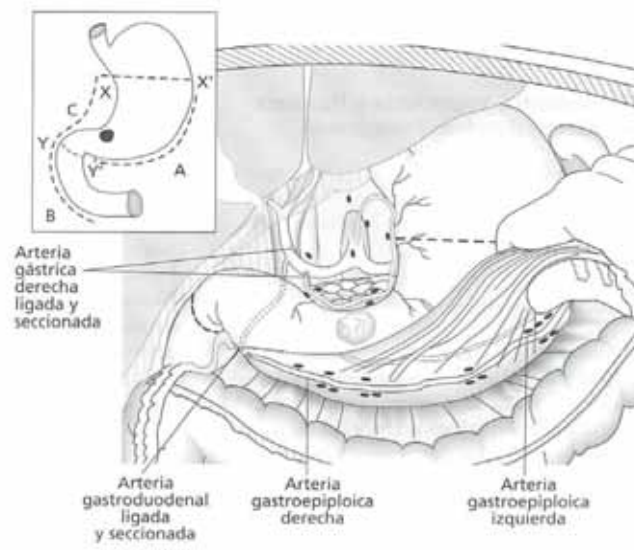
#### Técnica quirúrgica

1. **Incisión:** mediana supraumbilical.
2. **Desarrollo:** expuesta la cavidad, se desplaza el hígado con compresas de gasa húmedas y valvas de Doyen o Finochietto. Se visualiza la perforación y se rodea la zona afectada con compresas para evitar que prosiga el derrame de contenido duodenal. Luego, se efectúan lavados con solución fisiológica tibia y se resecan los bordes de la úlcera para ser enviados a anatomía patológica. Tras verificar la hemostasia, se comienza el cierre simple o duodenorrafia con puntos totales o seromusculares, de lino 100 o 70 con aguja redonda  $\frac{1}{2}$  círculo mediana de 20 mm. Debido a la sepsis de la cavidad peritoneal es importante realizar profilaxis antibiótica intraoperatoria, un profuso lavado con so-

### GASTRECTOMÍA SUBTOTAL POR CÁNCER

La gastrectomía subtotal es el tratamiento quirúrgico indicado para los carcinomas antrales. La técnica no es tan reglada como en el tratamiento de las úlceras. La resección debe tener un margen gástrico de seguridad de por lo menos 8 cm y siempre se debe acompañar con la extirpación del epipión mayor y los ganglios regionales (fig. 10-35). Si el tumor se localiza a nivel de la curvatura mayor del estómago debe asociarse una esplenectomía y/o pancreatomec-tomía distal.

**Fig. 10-35.** Gastrectomía subtotal por cáncer. Obsérvese en el recuadro: X-X', Límite sección gástrica. y-y', Límite de sección duodenal. A, Línea de liberación de la curvatura mayor. B, Incisión de Vautrin-Kocher para movilizar el duodeno-páncreas. C, Línea de sección del epipión menor. En la figura ampliada obsérvese el decolamiento coloepliploico, incluidos las arca-das gastroepiploicas y los ganglios linfáticos regionales, y la apertura del epipión gastro-hepático con la arteria gástrica derecha ligada.



### Técnica quirúrgica

1. **Incisión:** la vía de abordaje habitual es una incisión mediana supraumbilical.
2. **Exploración y preparación del campo:** abierta la cavidad abdominal, se colocan segundos campos de tela y el separador autoestático Balfour. Se efectúa una exhaustiva exploración concéntrica del abdomen en busca de metástasis viscerales y/o peritoneales, confirmadas, en ciertos casos, mediante biopsias por congelación. Se palpan el hígado, el colon, el recto y el fondo de saco de Douglas. En las mujeres deben evaluarse el útero, las trompas y los ovarios. Si existiera un amplio compromiso ganglionar regional y metástasis hepáticas, se realizará una cirugía paliativa minimizando los riesgos. Dirigida la atención al tumor, se observa su situación y su movilidad; puede estar fijo al páncreas o a la aorta. Luego se delimita el campo operatorio con compresas de gasa humedecidas en solución fisiológica tibia y valvas Doyen o Finochietto.
3. **Liberación de la curvatura mayor y movilización del duodeno:** este paso comienza con el *decolamiento coloepiploico* (fig. 10-35). El primer ayudante tracciona el colon transverso y el cirujano, el estómago, con lo que se expone el ligamento gastrocólico, que se incide cerca de la pared del colon transverso, desde el ángulo hepático hasta las cercanías del ángulo esplénico. El epiplón mayor, con los ganglios gástricos inferiores y el estómago, se desplaza hacia arriba, quedando abierta la transcavidad de los epíplones. En este momento, es posible palpar el tumor desde la cara posterior del antro. En las proximidades de la cabeza del páncreas se encuentra la *arteria gastroduodenal* (fig. 10-35). Esta arteria se aísla cerca del borde superior del píloro y se transeca entre dos ligaduras. Las *vasos gastropiloicos derechos* y la *arteria pancreatoduodenal* se ligan con lino

40 y se seccionan. Todo el tejido circundante de la región pilórica asociado al epiplón mayor se separa hacia arriba, de modo que junto al tumor queden los ganglios subpilóricos. La disección distal debe llegar a unos 3 o 4 cm en la primera porción del duodeno.

A continuación se realiza una *maniobra de Vautrin-Kocher*. Se moviliza el duodeno y el estómago y se inspecciona el páncreas. Si está libre, la extirpación es viable. Con gran cuidado se dividen los pequeños vasos del peine duodenal entre ligaduras de lino 100, liberando la primera porción del duodeno por todas sus caras.

Luego se completa la disección proximal en la curvatura mayor. Se divide la *arteria gastropiloica izquierda* cerca del polo inferior del bazo y se liga y se secciona el epiplón gastroesplénico, incluyendo los primeros *vasos cortos*, para asegurar la movilización de la curvatura mayor.

4. **Disección de la curvatura menor:** el epiplón gastrohepático del omento menor se incide sobre el hilio hepático. Los *vasos pilóricos* se ligan con doble ligadura proximal y una distal de lino 40 y se seccionan (fig. 10-35). Todo el tejido de la cadena de la arteria hepática se aísla junto a la pieza.
5. **Sección del duodeno:** antes de completar la disección de la curvatura menor es práctico seccionar el duodeno. Previa protección del campo con compresas de gasa, se alinea un clamp Satinsky y un clamp Kocher por debajo del píloro. El duodeno se transeca con bisturí y de inmediato se controla la hemostasia y la antisepsia. El cierre hermético del muñón se realiza con una sutura continua de material absorbible 2-0 o 3-0, afrontando el plano mucoso y retornando con ella por el plano seromuscular. Para mayor seguridad se refuerza con una jareta de lino 70 o puntos separados imbricantes (fig. 10-36). Otra opción segura y rápida es emplear un TA<sup>®</sup>60.

6. **Ligadura de la arteria coronaria estomáquica:** la sección temprana del duodeno, permite acentuar la rotación del estómago para explorar los *vasos gástricos izquierdos*. Se liga primero la vena, cerca del borde superior del páncreas, y luego la arteria coronaria estomáquica, cerca de su origen en el tronco celiaco, con doble ligadura proximal y una distal de lino 40 (fig. 10-36). Junto con la pieza se extirpan los ganglios celiacos.
7. **Sección del estómago:** liberado el estómago, se ocluye con dos clamps fuertes distales tipo Kocher o Payr y dos clamps elásticos Doyen proximales y se rodea con compresas de gasa. Es conveniente efectuar la sección gástrica con electro-

cauterío, para controlar simultáneamente la hemostasia de los vasos submucosos. Tras retirar la pieza y realizar antisepsia en el extremo abierto, se colocan dos puntos de reparo de lino 100.

8. **Ascenso del yeyuno y anastomosis:** a partir del ángulo duodenoyeyunal se asciende la primera asa corta por vía precólica y se aproxima al muñón gástrico en forma anisoperistáltica. En el borde antimesentérico se aplican dos puntos de reparo, se incide la pared con bisturí y se efectúa antisepsia. La gastroyeyunostomía terminolateral se confecciona a boca total (Reichel-Polya), monopiano, con puntos separados de lino 100, material absorbible 3-0 o polipropileno 3-0 (fig. 10-37).

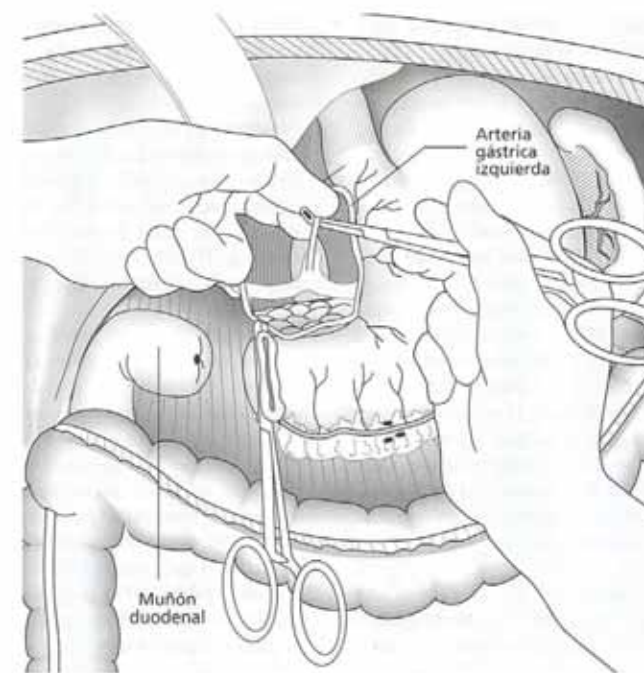


Fig. 10-36. Ligadura de los vasos gástricos izquierdos luego de efectuar la sección y el cierre del duodeno.

9. *Cierre*: al concluir la anastomosis, el instrumental recoge el instrumental del campo, retira su mesa, se cambia el camisolín y guantes y acondiciona la mesa para el segundo tiempo limpio. El cirujano y los ayudantes, luego de su respectivo cambio, realizan una *jejunostomía* para alimentación.

Previo lavado la cavidad con solución fisiológica tibia, control de la hemostasia y exacto recuento de gasas y compresas, se cierra la laparotomía con una sutura continua de polipropileno 1, en general, sin dejar drenaje.

## GASTRECTOMÍA TOTAL

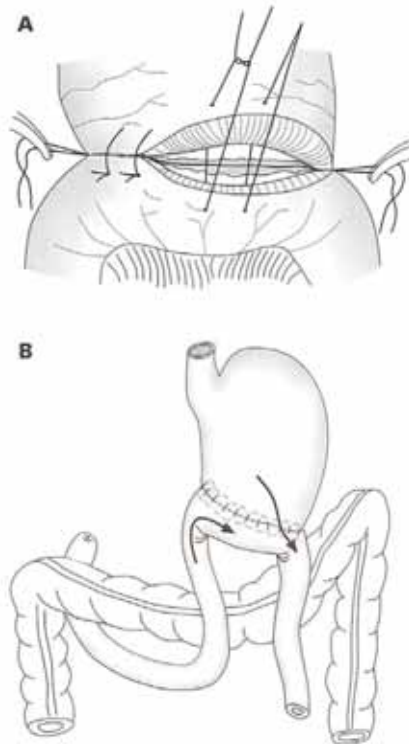
La gastrectomía total radical es el tratamiento quirúrgico indicado para los tumores del cuerpo y fondo gástrico y el síndrome de Zollinger-Ellison.

La resección incluye la extirpación total del estómago y los ganglios linfáticos adyacentes. De acuerdo con la extensión del tumor, en algunas ocasiones, se asocia una esplenectomía y/o pancreatomectomía distal.

### Técnica quirúrgica

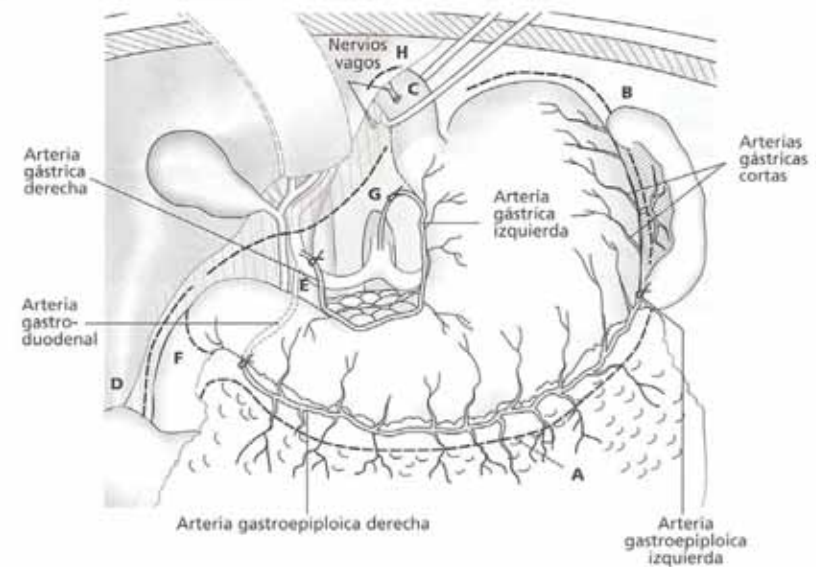
1. *Incisión y exploración*: la vía de abordaje utilizada es una incisión mediana supraumbilical. Abierta la cavidad se delimita el campo operatorio con un separador tipo Rochard que eleva los arcos costales.

Luego se efectúa un exhaustivo examen concéntrico del abdomen, se inspeccionan el hígado, el duodenopáncreas, el colon y el mesocolon. Para determinar el compromiso ganglionar pueden realizarse biopsias por congelación. Dirigida la atención al tumor se observa su situación y fijación. Si está ubicado en la pared posterior gástrica se debe seccionar el epiplón gastrocólico en las proximidades del colon transverso, siguiendo un plano avascular, y luego de rotar el estómago se puede explorar por palpación.



**Fig. 10-37.** Anastomosis gástrico-yeyunal. **A.** Luego de afrontar la cara posterior se efectúa el cierre de la cara anterior en forma monopiano con puntos separados seromusculares. **B.** Gástrico-yeyunostomía a boca total (Reichel-Polya), precólica, anisoperistáltica completada.

Otro punto importante es observar si la neoplasia se propaga más allá del cardias. Para ello es necesario dividir el ligamento coronario izquierdo del hígado, reclinar el lóbulo respectivo e incidir el peritoneo que cubre el esófago abdominal y la membrana frenoesofágica. Ahora sí, se disecciona el esófago y, tras repararlo con una lazada de silicona, se examina si hay invasión tumoral en los ganglios periesofágicos.



**Fig. 10-38.** Tiempos de la gastrectomía total. **A.** Liberación de la curvatura mayor y apertura de la transcavidad de los epiplones. Ligadura de las arterias gastro-duodenal y gastroepiploicas. **B.** Liberación del fondo gástrico. División del ligamento gastroesplénico con la ligadura de las arterias gástricas cortas. **C.** Ligadura de los nervios vagos. **D.** Maniobra de Vautrin-Kocher. **E.** Ligadura de los vasos gástricos derechos. **F.** Sección y cierre del duodeno. **G.** Apertura del epiplón gastrohepático y ligadura de los vasos gástricos izquierdos. **H.** Sección del esófago.

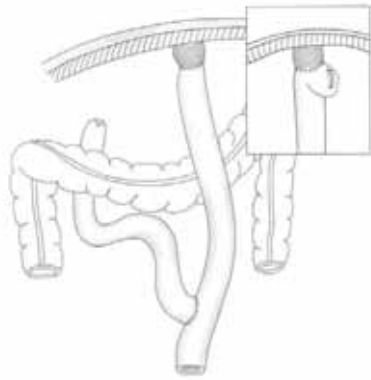
Si la resección es posible, la técnica recorre los pasos descritos en la gastrectomía subtotal (fig. 10-38), que consisten en la liberación de la curvatura mayor, incluyendo la ligadura y sección de las arterias gastro-duodenal y gastroepiploicas, y la separación del fondo gástrico hasta llegar al esófago, mediante la ligadura y división del epiplón gastroesplénico junto con los vasos cortos. A nivel de la unión gastroesofágica se ligan los nervios vagos, pues la gastrectomía total incluye una vagotomía troncular. De acuerdo con la diseminación linfática se extirpa o no el bazo.

Se prosigue con la realización de la maniobra de Vautrin-Kocher, apertura del ligamento gastrohepático, división de los vasos pilóricos y transección y cierre del

duodeno. A continuación se exploran los vasos gástricos izquierdos, la vena se liga cerca del páncreas y la arteria coronaria estomáquica en su origen en el tronco celíaco, con doble ligadura proximal y una distal de lino 40 (fig. 10-38). Se extirpan las masas ganglionares próximas junto al estómago.

Al finalizar la liberación, se coloca un clamp de Satinsky en el esófago distal y se secciona con tijera retirando la pieza. Realizada la antisepsia, se colocan dos puntos de reparo de lino 100 con aguja redonda  $1/2$  círculo delicada de 20 mm.

2. *Reconstrucción del tránsito* se efectúa a través de una anastomosis esofagoyeyunal con un asa desfuncionalizada en Y de Roux. El mesenterio se libera entre liga-



**Fig. 10-39.** Anastomosis esofagoyeyunal en Y de Roux, terminoterminal, completada. En el recuadro se observa una anastomosis esofagoyeyunal terminolateral.

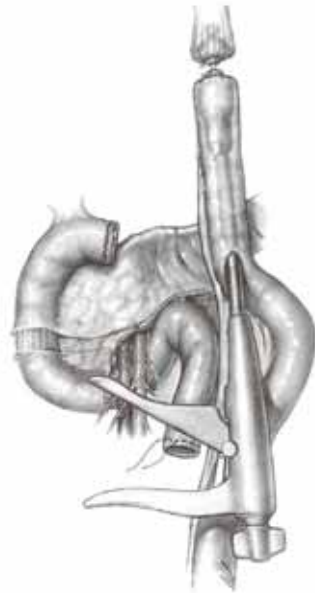duras asegurando su irrigación vascular. El asa yeyunal, ocluida con clamps elásticos Doyen y rodeada con compresas de gasa para evitar la contaminación del campo, se transeca con tijera. De inmediato se efectúa antisepsia.

La anastomosis esofagoyeyunal se puede confeccionar en forma convencional o con sutura mecánica.

3. *Anastomosis convencional:* habitualmente se emplea la técnica terminoterminal (fig. 10-39) y con menor frecuencia la técnica terminolateral.

Se deja cubierto el extremo proximal del yeyuno con una compresa de gasa, se repara el extremo distal y se asciende por vía precólica o transmesocolónica hacia el esófago. Alineados los ostomas, la anastomosis se inicia por la cara posterior con puntos separados de material absorbible 3-0 o de lino 100 con aguja redonda  $\frac{1}{2}$  círculo delicada de 20 mm. La sutura incluye la capa seromuscular del estómago y todas las tunicas del esófago.

La derivación en Y de Roux se completa con una yeyunoyeyunostomía terminola-

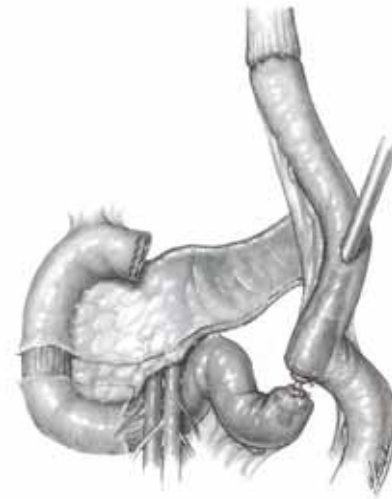


**Fig. 10-40.** Esofagoyeyunostomía en Y de Roux con sutura mecánica. A través de una incisión a 20 cm de la anastomosis, se introduce el EEA® calibre 25.

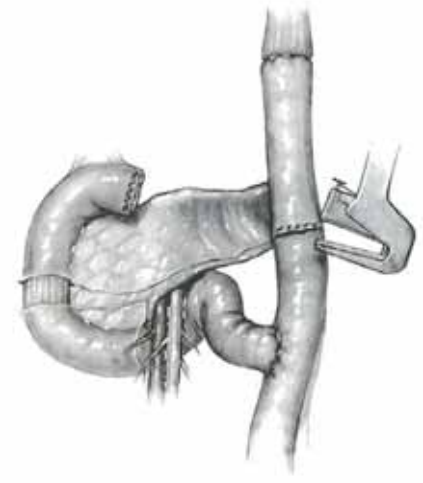
teral, entre el extremo proximal abierto y el yeyuno (fig. 10-39). Es conveniente que la anastomosis al pie quede a unos 50 cm distales de la reconstrucción esofagoyeyunal, para evitar reflujo biliar.

4. *Anastomosis con sutura mecánica:* la esofagoyeyunostomía en Y de Roux terminoterminal o terminolateral se confecciona con una engrapadora EEA® calibre 25 mm. Después de movilizar y seccionar el yeyuno de manera habitual, se coloca la pinza jareteadora en los extremos y se confeccionan dos jaretas de polipropileno 2-0. El ostoma distal se mantiene cubierto con una compresa.

En el esófago se realiza una jareta manual solenoide con polipropileno 0, se coloca el yunque del EEA® que ha sido separado de la engrapadora y se ciñe la jareta (fig. 10-40). Luego, a través de una



**Fig. 10-41.** Se ingresa por la misma incisión y se realiza la yeyunoyeyunostomía.



**Fig. 10-42.** Anastomosis completada. El ostoma se cierra con un TA®60.

pequeña incisión en el yeyuno, distante a unos 20 cm del sitio de la anastomosis en Y de Roux, se introduce el EEA® con un protector y una vez exteriorizado por el extremo proximal del yeyuno, se ajusta la jareta sobre el eje. Se tracciona el esófago con pinzas Allis y se ajusta el yunque en la engrapadora. Tras cerrar el instrumento, se retira el seguro y se disparan las grapas (fig. 10-40). A continuación, con movimientos circulares lentos se desciende y se retira el EEA®. Los anillos obtenidos (deben estar completos) se envían junto con la pieza a anatomía patológica.

Para confeccionar la anastomosis al pie de la Y de Roux, se introduce el EEA® sin el yunque por la misma incisión y se avanza hasta unos 20 cm. A través de una mínima sección parietal se exterioriza el eje y, alrededor de él, se efectúa una jareta manual y se ciñe. Con la ayuda de pinzas Allis se sujeta la jareta distal sobre el yunque, se cierra el dispositivo y se

realiza el disparo de grapas (fig. 10-41). Extraído el EEA®, el ostoma yeyunal se oblitera con un TA®60 (fig. 10-42).

La anastomosis esofagoyeyunal se controla mediante una prueba hidráulica. En este caso, se coloca abundante solución fisiológica en la cavidad, se sumerge la anastomosis y, luego de ocluido el asa yeyunal con un clamp Satinsky, se solicita al anestesiista que insuffle el esófago con 200 cm<sup>3</sup> de aire. Si hay burbujas indica que existe alguna filtración, debiendo aplicarse puntos separados.

5. *Cierre:* al finalizar el procedimiento, el instrumentador desplaza su mesa y tras cambiarse el camisolín y los guantes, prepara la mesa accesoria para iniciar el tiempo limpio. Se realiza una yeyunostomía para alimentación con una sonda K-9 o K-108. Previo lavado de la cavidad con solución fisiológica tibia y control de la hemostasia se inicia la síntesis de la laparotomía de manera habitual, en general, sin dejar drenaje.

## BIBLIOGRAFÍA

- Agur A. Grant Atlas de Anatomía, 9ª ed. Buenos Aires: Editorial Médica Panamericana, 1994.
- Anguiano Rueda C. Diccionario de Ciencias Médicas, 9ª ed. Buenos Aires: Librería "El Ateneo" Editorial, 1992.
- Berkow R, Fletcher A. El Manual Merck, 9ª ed. España: Océano/Centrum, 1994.
- Carey Gh, Lee H y Wolteje. Manual de Terapéutica Médica, 10ª ed. Washington, Masson-Little, Brown S.A., 1998.
- Economou S y Economou T. Atlas de Técnicas en Cirugía. México: Mc Graw-Hill-Interamericana, 1997.
- Ferreiras P, Valenti C y Rozman C. Medicina Interna, 13ª ed. Mosby/Dayma Libros, 1995.
- Gayarre M. Manual de Radiología Clínica. España, Editorial Mosby/Dayma Libros, 1994.
- Kamina P y Di Marino V. En Abdomen, Anatomie. París: Maloine, 1995.
- Latarjet M y Ruiz Liard A. Anatomía Humana, 3ª ed. Buenos Aires: Editorial Médica Panamericana, 1995.
- Michans. Patología Quirúrgica, 4ª ed. Buenos Aires: Librería "El Ateneo" Editorial, 1994.
- Molmenti L y Vazquez M. Gastrectomía. Buenos Aires: Editor Matera J., 1971.
- Nora P. Cirugía General (dir). 2ª ed. Buenos Aires: Salvat Editores S.A., 1985.
- Nyhus LL y Baker R. El Dominio de la Cirugía, 1ª ed., 6ª reimpresión. Buenos Aires: Editorial Médica Panamericana, 1994.
- Sabiston DC. Tratado de Patología Quirúrgica, 14ª ed. México: Mc Graw-Hill-Interamericana, 1995.
- Sobotta, Patz R y Pabst R. Atlas de Anatomía Humana, 20ª ed. Madrid: Editorial Médica Panamericana, 1994.
- Stapling Techniques General Surgery with Auto Suture® Instruments, 3ª ed., 1998.
- Torino F y García H. Traumatismos del Hígado y del Duodenopáncreas. En Peters S y García H. Cirugía de Urgencia. Buenos Aires: Editorial Médica Panamericana, 1997: 435-448.
- Zimmer M, Schwartz S, Ellis H, Maingot. Operaciones Abdominales, 10ª ed. México, Editorial Médica Panamericana, 1998.

## AUTOEVALUACIÓN

1. *Relacione la columna de la izquierda con la columna de la derecha. Coloque al lado de cada letra el número correspondiente. Cada número puede ser utilizado una vez, varias o ninguna.*

- |                                    |                                    |
|------------------------------------|------------------------------------|
| A. Coronaria estomáquica .....     | 1. Fondo gástrico.                 |
| B. Gastroepiploica derecha .....   | 2. Curvatura menor.                |
| C. Vasos cortos .....              | 3. Curvatura mayor.                |
| D. Pilórica .....                  | 4. Antropíloro.                    |
| E. Gastroepiploica izquierda ..... | 5. Ligamento gastroesplénico.      |
|                                    | 6. Ligamento gastrocólico.         |
|                                    | 7. Ligamento pancreatocoesplénico. |
|                                    | 8. Ligamento gastrohepático.       |

*Marque con una cruz la respuesta correcta.*

2. La transcavidad de los epiplones separa el estómago de:
- A. Duodeno.
- B. Cara posterior del páncreas.
- C. Cara anterior del páncreas.
- D. Peritoneo parietal anterior.
3. El duodeno presenta:
- A. 3 Porciones.
- B. 4 Porciones.
- C. 4 Porciones y un ángulo.
- D. 5 Porciones.

4. El conducto colédoco y el conducto pancreático de Wirsung desembocan en el duodeno. ¿Específicamente en cuál porción?
- A. Primera.
- B. Segunda.
- C. Tercera.
- D. Cuarta.

*Conteste verdadero o falso según corresponda.*

5. La acción del píloro es controlar el reflujo gastroduodenal.  
V ( ) F ( )
6. En el vólvulo gástrico se produce una rotación del estómago sobre uno de sus ejes.  
V ( ) F ( )

*Marque con una cruz la respuesta correcta.*

7. La operación indicada para el cáncer de antro es una:
- A. Gastrostomía.
- B. Gastrotomía y cierre simple.
- C. Gastrectomía total.
- D. Gastrectomía subtotal con gastroyeyunostomía.

*Complete con dos palabras.*

8. Nombre dos sondas que se pueden emplear en las gastrostomías.  
.....
9. En la gastrectomía parcial, ¿cómo se denomina a la anastomosis entre el duodeno y el estómago?..... y su nombre técnico es.....
10. Mencione ¿cómo se denominan las vías de ascenso para elevar el asa yeyunal?  
.....
11. ¿Qué tipo de anastomosis es la yeyunoyeyunostomía?  
.....

*Marque con una cruz la respuesta correcta.*

12. Al incidir la pared del estómago se debe controlar la hemostasia de los vasos ubicados en una de sus capas. ¿Cuál de ellas?
- A. Mucosa.
- B. Submucosa.
- C. Muscular.
- D. Serosa.
13. En la gastrectomía subtotal se extirpa.
- A. El antropíloro y el cuerpo.
- B. El fondo, el cuerpo y el antropíloro.

- C. Parte de la primera porción del duodeno, el antro piloro y parte del cuerpo.
  - D. La primera porción del duodeno, el antro piloro y el cuerpo.
14. La piloroplastia de Mickulicz consiste en:
- A. Apertura longitudinal-cierre transversal.
  - B. Apertura longitudinal-cierre longitudinal.
  - C. Apertura transversal-cierre longitudinal.
  - D. Apertura transversal-cierre transversal.
15. En una gastrectomía total se efectúa una anastomosis en Y de Roux; ella incluye:
- A. Esofagoyeyunostomía y yeyunostomía temporaria.
  - B. Esofagoyeyunostomía terminoterminal con anastomosis al pie terminolateral.
  - C. Esofagoyeyunostomía terminolateral con anastomosis al pie laterolateral.
  - D. Esofagoyeyunostomía terminoterminal.

**Conteste verdadero o falso, según corresponda.**

16. La realización de una vagotomía selectiva requiere una cirugía de drenaje.  
V ( )      F ( )
17. La anastomosis Billroth I es una gastroduodenostomía terminoterminal.  
V ( )      F ( )
18. La anastomosis en Y de Roux se confecciona con un asa yeyunal desfuncionalizada.  
V ( )      F ( )

**Preguntas orientadoras para el estudio.**

19. Enumere diferentes cirugías complementarias que pueden asociarse a una vagotomía troncular.
20. Describa brevemente el cierre del muñón duodenal.
21. Mencione qué suturas se emplean en el decolamiento gastroepiploico.
22. Nombre los elementos específicos utilizados en la disección del peine duodenal.
23. Enumere diversas suturas que se pueden aplicar en las anastomosis convencionales.
24. ¿Cuál es el instrumental recomendable para la sección del estómago?
25. ¿Cómo se realiza la ligadura de la arteria coronaria estomáquica?



# Vías biliares

Mónica G. Broto y Stella M. Delor



Las vías biliares constituyen el sistema colector encargado de transportar la bilis que fluye desde los hepatocitos, hasta la segunda porción del duodeno.

La *vía biliar intrahepática* se origina en los conductillos interlobulillares del parénquima hepático y por una extensa red de conductos de calibre progresivamente ma-

yor, confluye en el hilio hepático donde nace la *vía biliar extrahepática*. Ésta comprende los *conductos hepáticos* derecho e izquierdo, la *vía biliar principal* formada por el conducto hepático común y el conducto colédoco y la *vía biliar accesoria* constituida por la vesícula biliar y el conducto cístico (fig. 11-1).

## ANATOMÍA QUIRÚRGICA DE LA VÍA BILIAR EXTRAHEPÁTICA

### CONDUCTOS HEPÁTICOS

#### Hepático derecho

Se origina por la reunión de dos conductos biliares sectoriales: el *conducto paramediano derecho* que drena los segmentos 5 y 8 y el *conducto lateral derecho* que drena los segmentos 6 y 7.

#### Hepático izquierdo

Nace por la confluencia de dos conductos sectoriales: el *paramediano izquierdo* que recoge la bilis de los segmentos 3 y 4 y el conducto *lateral izquierdo* para el segmento 2.

### VÍA BILIAR PRINCIPAL

Los conductos hepáticos derecho e izquierdo en el *hilio hepático* forman el *conducto hepático común*. Éste, luego de recibir al cístico, toma el nombre de *conducto colédoco* (fig. 11-1).

La vía biliar principal topográficamente se ubica en un plano profundo, casi sobre la línea media, en el desdoblamiento del *epiplón menor*, a nivel del borde libre. Ocupa el espacio subhepático, comprendido entre la cara visceral (inferior) del hígado y el colon transversal. En la pared abdominal, corresponde a la mitad derecha de la región epigástrica.

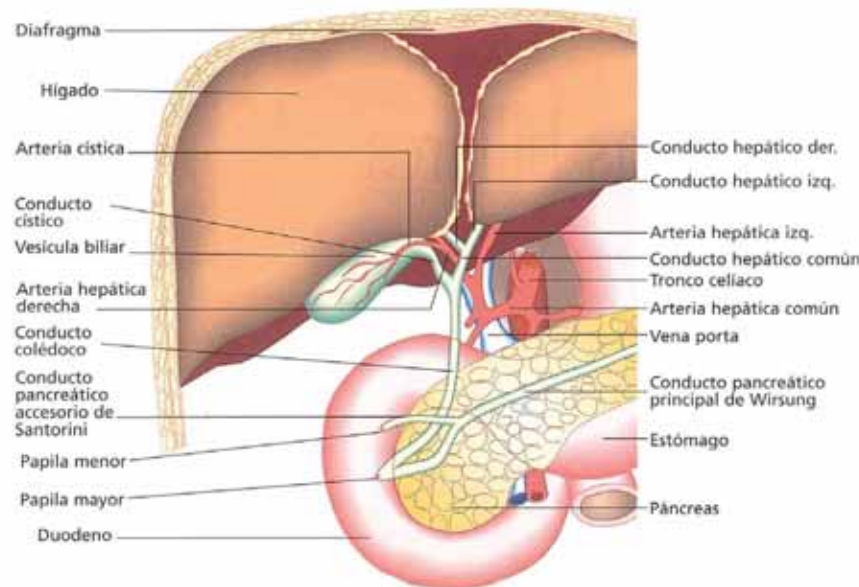


Fig. 11-1. Ubicación topográfica de las vías biliares.

Tiene dirección oblicua, se dirige de arriba abajo y de derecha a izquierda. El *conducto colédoco* al llegar al duodeno, pasa por su cara posterior, penetra en el espesor del tejido pancreático y se reúne con el *conducto de Wirsung* en la parte medial y posterior de la *segunda porción del duodeno*. Los dos conductos, rodeados por el *esfínter de Oddi*, desembocan en la *ampolla de Vater* que se abre en la papila mayor del duodeno.

El conducto hepatocolédoco tiene cierta movilidad y puede seguir los movimientos del epiplón gastrohepático, excepto la porción distal que está adherida a la cara posterior del duodeno y la cabeza del páncreas.

La vía biliar principal tiene un diámetro aproximado de 7 mm y una longitud total

promedio de 9 cm. Corresponden 4 cm para el hepático y 5 cm para el colédoco, esto varía según la desembocadura del cístico.

El cístico y el hepático común se adosan entre sí en una pequeña porción antes de formar el colédoco (fig. 11-2). No obstante, son múltiples las anomalías que se pueden observar:

- Unión baja de los conductos, en la región pancreática o retroduodenal.
- Unión alta de los conductos.
- Adherencias entre los conductos cístico y hepático común.
- Agenesia del conducto hepático común.
- Duplicación parcial o total.
- Dilataciones quísticas de los conductos biliares.
- Atresia de los conductos biliares.

Es fundamental conocer las anomalías de

la vía biliar, ya que es la mejor forma de evitar las lesiones quirúrgicas.

## VESÍCULA BILIAR

Es un reservorio fibromuscular situado en la cara visceral del hígado, en la unión de los lóbulos derecho y cuadrado.

Tiene, en general, la forma de una pera y mide 8 a 10 cm de longitud y 3 a 4 cm de ancho. Está lateralizada y se dirige de adelante hacia atrás.

En la vesícula biliar se diferencia un *fondo* superficial que sobrepasa el borde anterior del hígado, un *cuerpo* cilíndrico y un *cuello*. En su parte media se observa una dilatación (*bacínete*), un estrangulamiento y la *bolsa de Hartmann* que se continúa con el *conducto cístico*. El *ganglio cístico* se aloja entre el cuello y el lado izquierdo del cístico (fig. 11-3).

Las anomalías de la vesícula son mucho menos frecuentes (fig. 11-4):

- Puede presentarse intrahepática, en la parte posterior del lóbulo derecho o por debajo del lóbulo izquierdo del hígado.
- Pueden hallarse vesículas dobles, flotantes o con dos conductos císticos.

## CONDUCTO CÍSTICO

Es un conducto sinuoso que se extiende desde la vesícula a la vía biliar principal. Determina la división de los conductos hepático y colédoco.

El cístico mide 3 a 4 cm de longitud. Su diámetro es, en término promedio, de 3 a 4 milímetros; es mayor en su desembocadura. En su porción más estrecha (origen y parte media) suelen detenerse los cálculos. Se dirige hacia abajo y a la izquierda, describiendo un ángulo abierto arriba y a la derecha. En el 60% de los casos, alcanza el conducto hepático, se adosa a su cara derecha y, luego de un corto recorrido, desemboca en un ostium en la vía biliar principal.

Puede presentar anomalías o alteraciones anatómicas (fig. 11-2):

- Cístico corto, largo o doble.
- Implante en el hepático derecho o a la izquierda del hepático común, etcétera.
- Agenesia del cístico.

## RELACIONES

### A. Vía biliar principal

Las relaciones de la vía biliar principal se establecen dividiéndola en 3 porciones: inicial, central y terminal (fig. 11-6A).

#### 1. Porción inicial

El conducto hepático y la porción inicial del conducto colédoco están alojados en la zona del *pedículo hepático*, dentro del *ligamento hepatoduodenal del epiplón menor*.

La vía biliar siempre está por delante de la *vena porta*, próxima a su borde derecho, y a la derecha de la *arteria hepática propia* (fig. 11-5).

En el extremo *superior*, el *conducto hepático* generalmente cruza por delante a la arteria hepática derecha y, a veces también, a la arteria cística. Más abajo, el conducto cístico sigue su borde derecho antes de unirse y desembocar en él.

Desde el punto de vista quirúrgico se encuentra un área muy importante denominada *triángulo de Calot*, cuya base está representada por el hígado y los lados por los conductos hepático y cístico (fig. 11-5). En este triángulo normalmente se localiza la arteria cística.

En el extremo *inferior*, el *conducto colédoco* se separa de la vena porta. La arteria pilórica está a veces por delante, mientras que el arco de la hepática y la gastroduodenal están más a la izquierda.

Las relaciones medias de la vía biliar responden:

- *Adelante*: al duodeno, el píloro, el lóbulo cuadrado del hígado y el colon transversal que ocultan el pedículo hepático.
- *Atrás*: al hiato de Winslow que la comunica con la transcavidad de los epíplones y la separa de la vena cava inferior.

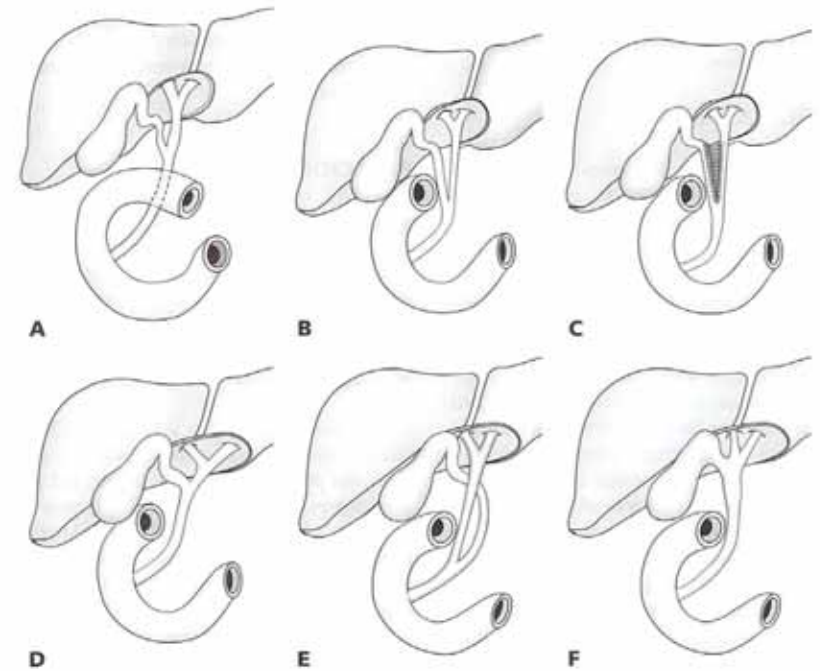


Fig. 11-2. Anomalías del conducto cístico y la vía biliar principal. A. Presentación más frecuente. B. Unión baja del cístico y el hepático común, en la región retroduodenal o retropancreática. C. Adherencias entre el cístico y el hepático común. D. Unión alta de los conductos. E. Cístico largo con implante a la izquierda. F. Ausencia de cístico o cístico muy corto.

- *A la derecha*: al ligamento hepatoduodenal del epiplón menor que se prolonga con el ligamento cisticoduodenocólico.
- *A la izquierda*: al epiplón menor y la curvatura menor del estómago.

#### 2. Porción central

Representa el segmento duodenopancreático (fig. 11-6A). A este nivel, el conducto colédoco se profundiza y se dirige a la segunda porción del duodeno.

- *Adelante*: cruza toda la cara posterior y labrándose un canal continúa por detrás

de la cabeza del páncreas. En el borde de la primera porción del duodeno es atravesado por la arteria pancreaticoduodenal posterior y superior.

- *Atrás*: se encuentra el mesoduodeno adosado al peritoneo parietal posterior (fascia de Treitz) y en un plano más profundo se ubican el pedículo renal derecho y la vena cava inferior.

#### 3. Porción terminal

Es retropancreático o intrapancreático, antes de atravesar la pared duodenal.

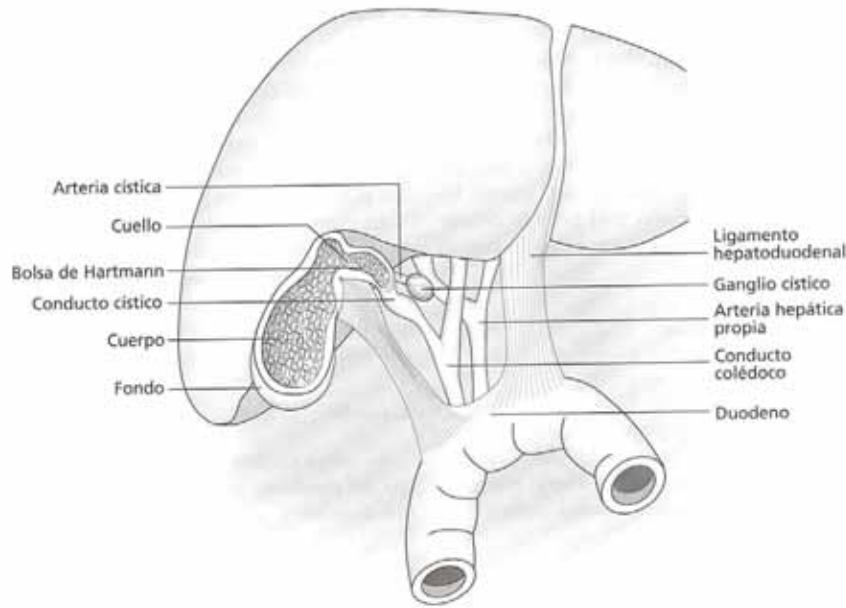


Fig. 11-3. Descripción de la vesícula biliar.

a) Segmento intrapancreático

Está enmarcado completamente por el páncreas, el cual en estado patológico puede obstruir la vía biliar e impedir el pasaje de bilis al duodeno. El colédoco circula por delante del conducto de Santorini y a la derecha del Wirsung (fig. 11-6A).

b) Segmento intraduodenal

Mide aproximadamente 1 cm (fig. 11-6A). La vía biliar principal y el conducto pancreático principal atraviesan oblicuamente la pared muscular posteromedial del duodeno (fig. 11-6B y C) y desembocan en la ampolla hepatopancreática de Vater (dilatación de la pared muscular) que se abre en la papila mayor (saliencia de la mucosa).

c) Esfínter de Oddi

Es una formación muscular submucosa que rodea la terminación de los conductos colédoco y de Wirsung (fig. 11-6D). Dependiendo del músculo liso duodenal, puede contraerse en forma independiente o junto con la mucosa intestinal. Consta de tres porciones (Boyden):

- **Esfínter superior:** circunda los conductos en su entrada en el duodeno. Es un esfínter oclusivo que, al contraerse, interrumpe el flujo biliar. También se relaja y se abre, cuando es necesario, debido al aumento de la presión inducida por la contracción de la vesícula biliar o el pasaje de un cálculo.
- **Esfínter medio del infundíbulo:** tiene for-

ma de embudo. Rodea la porción intramural de los conductos.

- **Esfínter inferior:** rodea la papila.

Es notable la diferencia de calibre del conducto colédoco distal. En su entrada en la pared duodenal mide 6 a 10 mm y a nivel del esfínter inferior alcanza 3 mm como máximo. Esta desigualdad puede influir en la progresión y el posible deteni-

B. Vesícula biliar

1. Fondo

Redondeado y superficial, emerge adelante y abajo del borde cortante del hígado y se apoya sobre el colon transverso. Puede mantener contacto con la pared abdominal anterior.

2. Cuerpo

La *cara superior* del cuerpo se aplica a la fosa vesicular de la cara visceral del hígado, a través de la *placa interhepatovesicular (de Albanese)*. Esta última es un espesamiento del tejido celular que contiene arterias, venas portales accesorias y linfáticos.

La *cara inferior* libre, fuerte y convexa, se vincula con la primera porción del duodeno y el píloro. A este nivel suelen desarrollarse las fistulas colecistoduodenales, creadas por los cálculos que perforan la pared vesicular y descienden al duodeno.

3. Cuello

Se relaciona con la parte superior derecha del conducto hepático y la arteria hepática derecha.

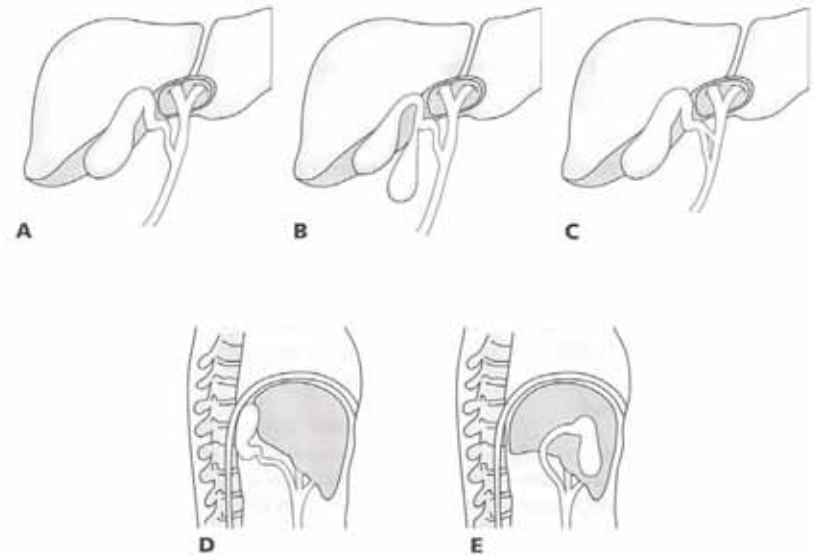


Fig. 11-4. Anomalías de la vesícula biliar. A. Presentación habitual. B. Vesícula doble con cístico único. C. Vesícula única con cístico doble. D. Vesícula posterior. E. Vesícula intrahepática.

**C. Conducto cístico**

Circula en el epiplón menor, por delante y a la derecha de la vena porta. La arteria cística lo acompaña en su recorrido en forma variable, por su lado izquierdo o derecho. El conducto cístico compone el borde inferior del triángulo de Calot (fig. 11-5).

**CONSTITUCIÓN ANATÓMICA**

**A. Vía biliar principal**

Tiene dos túnicas: externa e interna.

**Túnica externa**

Es conjuntivofibrosa. Sus escasas fibras musculares responden a influencias neuro-

lógicas y hormonales, que varían el tono y la contractilidad para regular el llenado y el vaciamiento vesicular y el paso de la bilis al duodeno.

**Túnica interna**

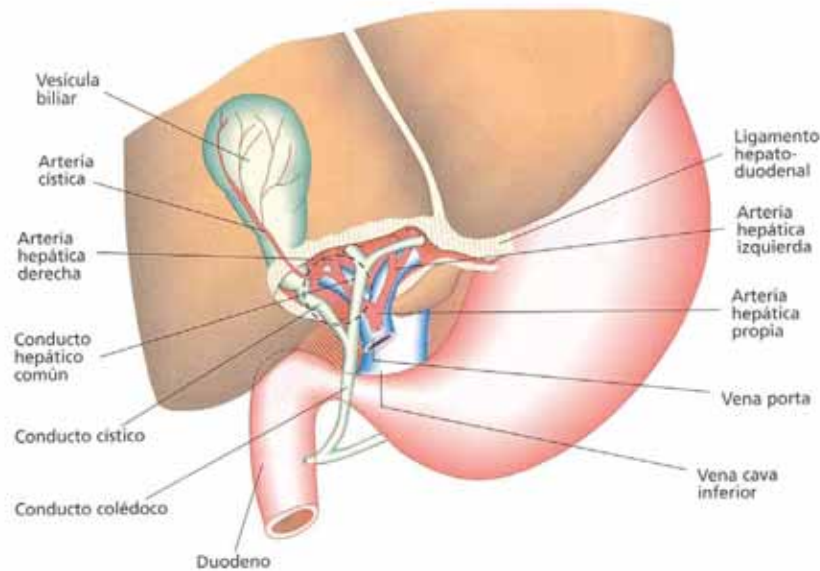
Es la mucosa que se continúa con la mucosa duodenal por un lado y con la mucosa de la vía biliar accesoria por otro.

**B. Vesícula biliar**

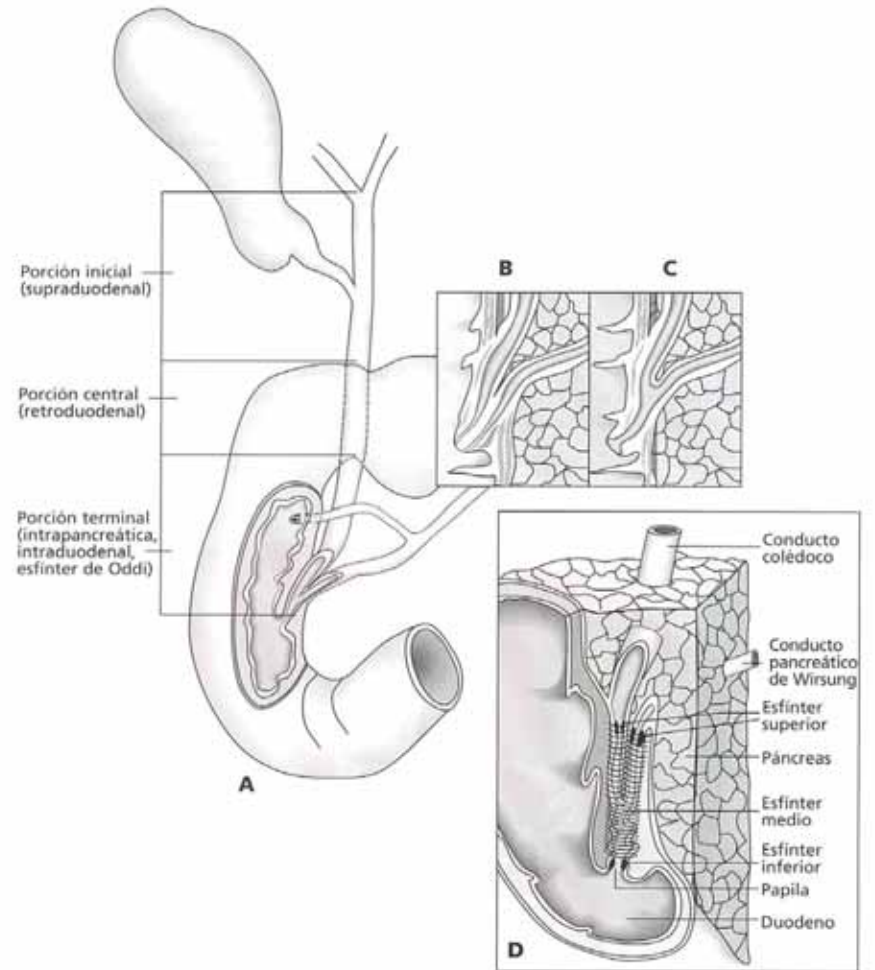
Tiene 3 túnicas: serosa, muscular y mucosa.

**Serosa**

Cubre la vesícula en forma parcial. Tapiza el fondo y las caras laterales e inferior del cuerpo. En el cuello, el peritoneo constituye



**Fig. 11-5.** Relaciones de las vías biliares extrahepáticas. Obsérvese el círculo en línea de puntos correspondiente al triángulo de Calot.



**Fig. 11-6.** Vía biliar principal y anatomía de la papila. **A.** División de la vía biliar principal. **B.** Desembocadura independiente de los conductos colédoco y de Wirsung en la ampolla de Vater. **C.** Desembocadura común de los conductos. **D.** Ampolla hepatopancreática - Esfínter de Oddi.

el *mesocístico* que se inserta en la cara visceral del hígado y se prolonga hacia el pedículo hepático con el *ligamento cisticoduodenocólico*.

#### Túnica muscular

Está formada por fascículos conjuntivos y fibras musculares lisas, longitudinales y circulares.

#### Túnica mucosa

Es una lámina delgada y pálida, compuesta por epitelio cilíndrico simple y numerosas glándulas de Luschka. La mucosa presenta una serie de pliegues, algunos son temporales y desaparecen durante la distensión. Otros son permanentes y poco elevados; circunscriben cavidades donde se originan frecuentemente los cálculos biliares.

#### C. Conducto cístico

En su superficie contiene *válvulas de Heister*, cuyo número, disposición y altura es muy variable. No entorpecen el drenaje de la bilis normal, pero pueden obstaculizar la progresión de los cálculos y oponerse, en ciertas ocasiones, al cateterismo de la vía biliar (colangiografía).

### VASCULARIZACIÓN

#### A. Arterias

La vesícula está irrigada por la *arteria cística*, rama de la *arteria hepática derecha* (fig. 11-5). Desde su origen se dirige en dirección transversal, pasa por delante o por de-

trás del conducto hepático en el triángulo de Calot y finaliza en dos ramas: derecha e izquierda.

Las arterias de la vía biliar principal provienen de la *arteria cística* para el hepático, de la *hepática propia* para el conducto colédoco supraduodenal y de la *pancreaticoduodenal superior y anterior* para el segmento retropancreático e intrapancreático del colédoco.

#### B. Venas

En la vía biliar accesoria existen dos vías: la superficial con venas satélites de las arterias que terminan en la *vena porta derecha* y la profunda con numerosas venas portas accesorias que atraviesan la placa interhepatovesicular, penetran en el lecho de la vesícula y drenan en las *venas portas intrahepáticas*.

En la vía biliar principal las venas no siguen a las arterias, son afluentes de la *vena porta*.

#### C. Linfáticos

Los colectores linfáticos son tributarios de los ganglios linfáticos del cuello de la vesícula, del pedículo hepático, de los ganglios retropancreáticos y del plexo celíaco.

### INERVACIÓN

Las ramas nerviosas emanan de los plexos hepáticos anterior y posterior. La inervación del esfínter de Oddi está a cargo de células nerviosas autónomas, controladas por el nervio vago y los nervios espláncnicos del plexo solar.

Están estimulados por la acción de hormonas, entre las que se destaca la secretina.

### FISIOLOGÍA

Los *conductos biliares* absorben potasio y sodio (sales), secretan agua y electrolitos.

La *vesícula biliar* es un reservorio que almacena y concentra la mitad de la bilis producida por el hígado durante los períodos de ayuno. La otra mitad pasa directamente al duodeno. La existencia de alimentos en este órgano hace que se libere la hormona colecistocinina, que junto con los estímulos de los nervios vagos promueve la contracción y el vaciamiento de la vesícula, la relajación del esfínter de Oddi y del duodeno y la circulación libre de la bilis al intestino.

En las actividades motoras y secretoras de la vía biliar también participan otras hormo-

nas digestivas, como la gastrina y el glucagón.

Se excretan unos 600 mL de bilis por día, la vesícula biliar tiene una capacidad de 40 mL. Por su gran poder de absorción, la mucosa reabsorbe el 90% del agua y los electrolitos que contiene la bilis en pocas horas, función que le permite cumplir su ciclo alrededor de 5 a 10 veces diarias. Además, la mucosa vesicular secreta un moco espeso llamado *bilis blanca*, evidenciada en los cuadros de obstrucción del cístico.

### MÉTODOS DE DIAGNÓSTICO

El diagnóstico de las patologías biliares se establece mediante la evaluación semiológica del paciente y el aporte imprescindible de las técnicas por imágenes. Se complementa con otros métodos, como la biopsia hepática y la laparoscopia.

#### EXAMEN CLÍNICO

La *obstrucción biliar* es la causa principal de las patologías de la vía biliar, inducida fundamentalmente por la existencia de litiasis y, con menor frecuencia, por un tumor. Clínicamente, el dolor es el síntoma dominante. En ocasiones, se presenta ictericia, prurito, dispepsia e infección (colangitis).

#### Dolor

Inicialmente, el paciente puede permanecer indoloro. El dolor se produce como consecuencia de la distensión de la vía biliar.

La obstrucción de los conductos cístico, colédoco o la vesícula, determina el *cólico biliar* en el hipocondrio derecho y en el epigastrio. Se declara en forma súbita, aumenta rápidamente hasta alcanzar su máxima intensidad y se mantiene por un tiempo. Si el cálculo retrocede a la vesícula o migra del cístico, el dolor disminuye.

Este síntoma puede irradiarse al hombro,

la punta de la escápula derecha y la zona interescapular. Habitualmente, al dolor se asocian náuseas y, en menor grado, vómitos.

En la colecistitis aguda se evidencia defensa a la palpación, dolor a la descompresión y contractura o rigidez muscular. Suele haber fiebre, lo que indica inflamación.

Los pacientes que padecen infección de la vía biliar principal, además de la sintomatología clásica, tienen escalofríos e ictericia (colangitis).

#### Ictericia

Es un signo caracterizado por coloración amarillenta de la piel y las mucosas debido al exceso de bilirrubina. Puede acompañarse de acolia (materia fecal clara o color masilla), coluria (orina oscura) y prurito.

La ictericia es secundaria a la disminución del flujo biliar. Se puede originar por causas múltiples (cuadro 11-1 y fig. 11-7).

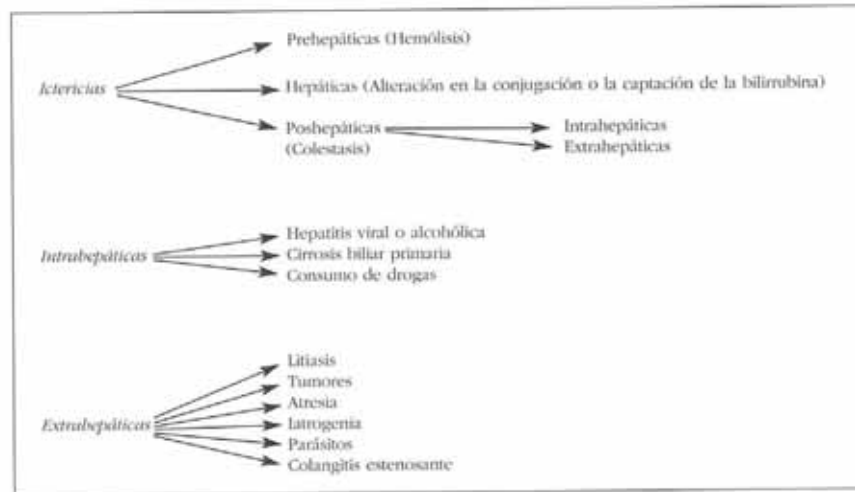
#### Prurito

Este síntoma se debe a la acumulación de sales biliares en la sangre y los tejidos.

#### Dispepsia

Se denomina al conjunto de síntomas y signos no específicos que suelen manifestar-

**Cuadro 11-1. Clasificación de las ictericias**



se en las enfermedades biliares como eructos excesivos, estreñimiento, flatulencia, distensión, náuseas e intolerancia a los alimentos fritos y grasos.

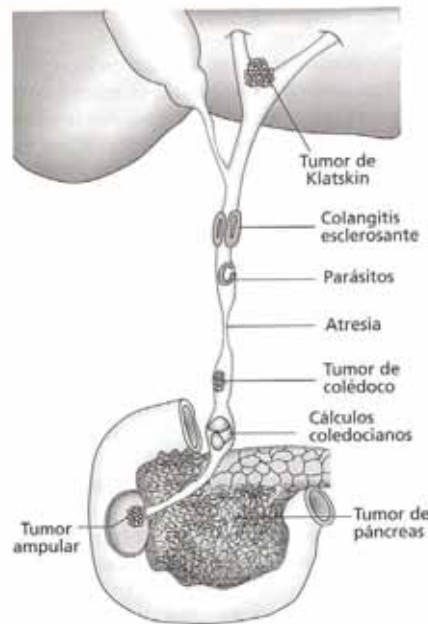
**TÉCNICAS POR IMÁGENES**

Los estudios radiológicos son un complemento fundamental en el diagnóstico de las patologías biliares. Permiten realizar exploraciones *morfológicas y funcionales*.

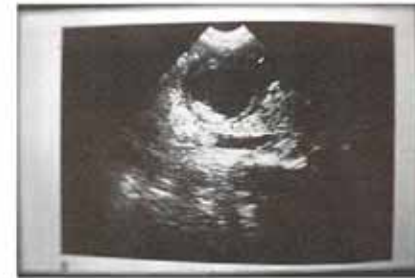**Radiografía simple**

La radiografía simple del hipocondrio derecho puede mostrar la silueta de la vesícula por calcificación de las paredes (vesícula en porcelana). Con respecto a los cálculos, no todos resultan visibles. Los de colesterol pueden ser radiotransparentes, mientras que los cálculos pigmentarios, al estar calcificados, son fácilmente distinguibles.

También se puede ver neumobilia (gas en la vía biliar) debido a incompetencia del esfínter de Oddi, anastomosis biliodigestiva, fistulas biliointestinales o infección del sistema biliar. En el caso de ileo biliar se objeti-



**Fig. 11-7.** Origen de las ictericias extrahepáticas obstructivas.



**Fig. 11-8.** Ecografía que muestra una colecistitis aguda. Obsérvese la vesícula biliar con sus paredes engrosadas.

va neumobilia acompañada por un cuadro de oclusión intestinal.

**Colecistografía oral**

Es posible observar cálculos en la vesícula funcionando o no lograrse el relleno de la misma (vesícula excluida) mediante la administración de un medio de contraste por vía oral.

En la actualidad, se ha comprobado que un porcentaje de casos con litiasis vesicular muestra una vesícula normal en las imágenes obtenidas. Por ello, la colecistografía oral está siendo desplazada por estudios con mayor relevancia diagnóstica.

**Ecografía**

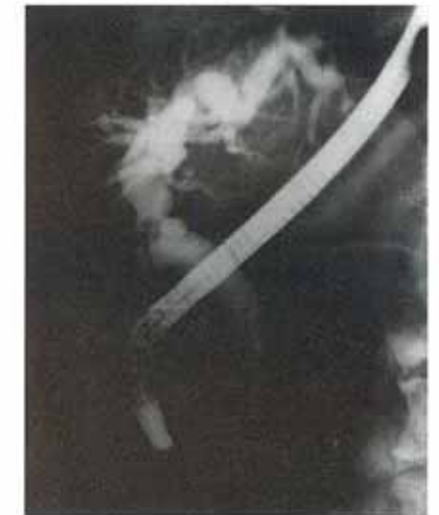Se considera el método más eficaz, alcanza una sensibilidad del 90-95% en caso de litiasis vesicular, dilataciones de la vía biliar y colecistitis aguda (fig. 11-8).

Es importante la ecografía funcional en los pacientes colecistectomizados que presentan un colédoco dilatado (mayor de 7 mm de diámetro). En ellos, luego de la ingesta de una comida grasa se puede diferenciar si se trata de un problema funcional (el colédoco disminuye su calibre) o de una litiasis residual (el colédoco aumenta de diá-

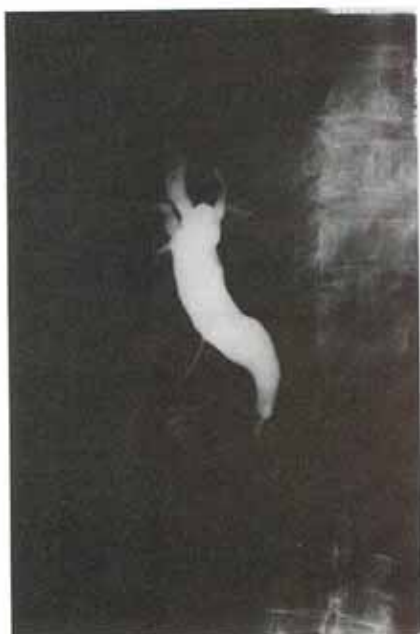metro), estando indicada una colangiografía retrógrada endoscópica con fines diagnósticos y terapéuticos.

**Colangiografía retrógrada endoscópica (CRE) - Colangiografía instrumental transparietohepática (CTPH)**

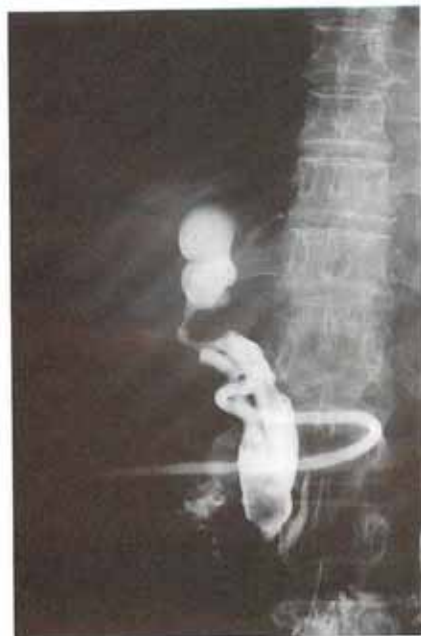Son dos técnicas contrastadas muy precisas en el estudio de las enfermedades biliares. La CRE permite visualizar la vesícula, el conducto colédoco, la papila y el conducto pancreático principal. Demuestra la anatomía y sus posibles alteraciones, la presencia de cálculos y el desarrollo de procesos inflamatorios y neoplásicos (fig. 11-9). A través de ella es posible efectuar procedimientos terapéuticos, como la colocación de catéteres para drenaje o endo-



**Fig. 11-9.** Colangiografía retrógrada endoscópica. Obsérvese la introducción de una sonda en la papila. La opacificación demuestra el conducto colédoco dilatado, la presencia de un cálculo en la porción distal y el conducto de Wirsung.



**Fig. 11-10.** Colangiografía transcística intraoperatoria. El estudio en su progresión muestra los conductos hepáticos, el colédoco dilatado sin cálculos y el pasaje normal a la papila. Obsérvese la opacificación del conducto de Wirsung.



**Fig. 11-11.** Colangiografía posoperatoria trans-Kehr. Obsérvese la posición de una litiasis residual en el colédoco distal.

prótesis y la extracción de cálculos de la vía biliar principal.

La CTPH se emplea para determinar el nivel de la obstrucción biliar, su etiología y, fundamentalmente, para definir su extensión. También permite realizar drenajes biliares externos.

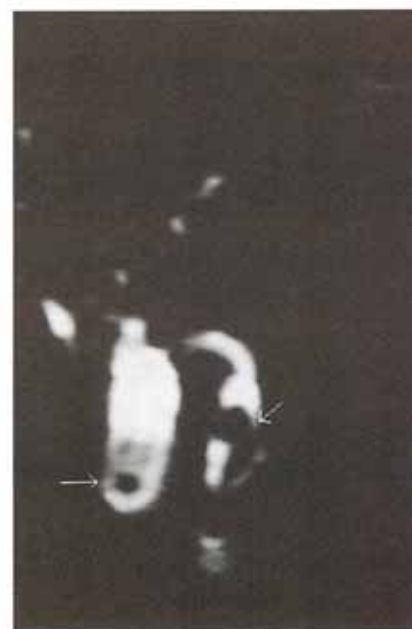
#### Colangiografía intraoperatoria y posoperatoria

La colangiografía intraoperatoria transcística es una práctica de rutina (fig. 11-10). Demuestra la existencia de cálculos que obstruyen la progresión de la bilis al duodeno, las estenosis y/o anomalías.

En los pacientes con coledocodrenaje, sometidos a exploración del conducto colédoco, se realizan colangiografías posoperatorias a través del tubo de Kehr para detectar litiasis residual y/o asegurar su permeabilidad (fig. 11-11).

#### Tomografía computarizada

No tiene indicación en las patologías benignas de la vesícula y la vía biliar. Adquiere relevancia en la valoración de la extensión de una neoplasia vesicular, que por contigüidad invade la vía biliar intrahepática y el parénquima hepático. También es útil en las ictericias obstructivas extrahepáticas,



**Fig. 11-12.** Colangiorresonancia magnética. En la imagen se observa la vía biliar con un lito en su interior y el conducto colédoco obstruido por cálculos.

debido a que es posible identificar el colédoco y la cabeza del páncreas, demostrando el stop. Además, permite diferenciar las ictericias obstructivas de las originadas por metástasis hepáticas.

#### CÁLCULOS BILIARES

##### CLASIFICACIÓN

Se conocen 3 tipos de cálculos biliares: de colesterol, de bilirrubinato de calcio y mixtos.

##### Colangiorresonancia

La colangiorresonancia (CRN) es un excelente método para el diagnóstico del nivel y la causa de la enfermedad obstructiva de la vía biliar (fig. 11-12). Tiene la ventaja de ser un examen no invasivo que no requiere una preparación previa ni la administración de un medio de contraste.

##### BIOPSIA HEPÁTICA

La punción percutánea de células hepáticas con aguja fina para examen citológico, permite obtener el diagnóstico en pacientes con ictericia de origen hepático, diferenciándola de las ictericias obstructivas de la vía biliar extrahepática.

##### LAPAROSCOPIA

Posibilita el examen directo del hígado y las vías biliares. La vesícula puede estar *dilatada* por un cáncer de cabeza de páncreas, que a su vez causa metástasis hepáticas; *retraída* por litiasis o *escleroatrófica* por una colecistitis crónica.

A través de la videolaparoscopia se realizan punciones percutáneas y colecistectomías. El coledocoscopia permite explorar la vía biliar principal y efectuar anastomosis biliodigestivas, proporcionando al paciente un confortable período posoperatorio, superior a las técnicas convencionales.

##### Cálculos de colesterol

Representan el 75% de los cálculos. En general, son únicos, redondeados, grandes y transparentes a los rayos X. Están constitui-

dos por colesterol puro cristalino, cuya etiología se debe a una alteración en las concentraciones de colesterol, lecitina y sales biliares, que transforma la bilis en una solución sobresaturada de colesterol. Ésta precipita los elementos sólidos en microcálculos y en etapas sucesivas, por coalescencia, se forman cálculos de mayor tamaño.

### Cálculos de bilirrubinato de calcio

Se producen por una anomalía en el metabolismo de la bilirrubina. Hay dos ti-

pos de cálculos: los de color *negro*, originados en la vesícula biliar, de tamaño pequeño y forma irregular, y los de color *ocre*, creados en la vesícula y/o en los conductos biliares.

### Cálculos mixtos

Contienen pigmentos biliares y colesterol, este último en mayor proporción.

## PATOLOGÍAS DE LAS VÍAS BILIARES

### LITIASIS BILIAR

Se denomina *litis biliar* o *coletlitis* a la formación de cálculos en la vesícula biliar.

En la actualidad es una patología muy frecuente.

### Incidencia

Aumenta progresivamente con la edad, es excepcional entre los 15 y 20 años. Es muy común en las mujeres, en particular en las multiparas; la relación es cuatro veces mayor que en los hombres.

### Manifestaciones clínicas

La litiasis biliar puede manifestarse en diferentes formas. En oportunidades es asintomática o, como ocurre habitualmente, a través de síntomas y signos, que dependen de la extensión de la enfermedad (según afecte la vesícula o los conductos biliares), la duración y el carácter de la obstrucción biliar.

### Complicaciones

La coletlitis puede desencadenar una secuencia de complicaciones variada:

- Colectistitis crónica o aguda.
- Litiasis coledociana.

- Pancreatitis.
- Fístula e íleo biliar.
- Cáncer de vesícula.

### Colectistitis crónica

Es un cuadro clínico caracterizado por engrosamiento mínimo de las paredes, que provoca retracción y fibrosis por cambios inflamatorios y cicatrizales debido a la presencia de cálculos.

Ocasiona síntomas de dispepsia y dolor cólico biliar. El diagnóstico de colectistitis crónica se realiza mediante ecografía, que confirma la existencia de litiasis con la típica sombra acústica posterior. Si este estudio es negativo se puede efectuar una colecistografía oral. La *colectectomía electiva por vía convencional o laparoscópica* es el tratamiento de elección.

### Colectistitis aguda

Es un cuadro clínico caracterizado por la inflamación aguda de las paredes de la vesícula biliar.

### Etiología

Pueden considerarse varias causas, ya sea un mecanismo infeccioso o isquémico, siendo la más habitual la de origen litiasico. En

orden de frecuencia le siguen la colectistitis del paciente crítico, la provocada por procedimientos invasivos en la vía biliar y la colectistitis alitiásica.

### Patogenia

La colectistitis litiasica es secundaria a la impactación de un cálculo en el conducto cístico o en el bacinete, que no permite el vaciamiento del contenido vesicular.

En los pacientes críticos, con traumatismos graves o quemaduras, son más comunes las presentaciones alitiásicas, así como la necrosis y la perforación debidas a fenómenos vasculares.

Los cuadros de colectistitis derivados de procedimientos invasivos crecen, día a día, debido al gran auge de esta nueva modalidad terapéutica.

La colectistitis alitiásica espontánea no es frecuente. Se caracteriza por la falta de contracción e irrupción de los períodos de ayuno del vaciamiento vesicular. No hay cálculos; pero en ocasiones se encuentra barro biliar. Su etiología se atribuye a infecciones bacterianas, ayunos prolongados, anomalías congénitas y estenosis del esfínter de Oddi o de la ampolla de Vater.

De acuerdo con la patogenia y la evolución, se pueden observar diferentes presentaciones clínicas:

- Colectistitis hídrica: hay obstrucción sin infección.
- Colectistitis supurada: la vesícula contiene pus (empiema vesicular).
- Colectistitis enfisematosa: la vesícula se encuentra dilatada con paredes gangrenosas, debido a la invasión de microorganismos que producen gas y destrucción de la mucosa. Tiene tendencia a perforarse.

### Manifestaciones clínicas

El paciente presenta el típico dolor continuo y progresivo en el hipocondrio derecho, acompañado de náuseas, vómitos, fiebre elevada y escalofríos que indican la pre-

sencia de infección. En general, la colectistitis aguda no cursa con ictericia.

### Diagnóstico

Habitualmente, en el examen físico se palpa una vesícula tensa y distendida o un plastrón inflamatorio. Se observa defensa a la palpación del hipocondrio derecho, dolor a la descompresión y contractura muscular.

Los exámenes de laboratorio revelan leucocitosis. En algunos casos, las enzimas séricas y las amilasas pueden elevarse, debiéndose descartar una pancreatitis.

El diagnóstico clínico se confirma por ecografía (fig. 11-8). Este estudio de alta sensibilidad, muestra una vesícula distendida con paredes engrosadas, superior a 3 mm (característica imagen del halo parietal) y la presencia de cálculos y barro biliar.

### Complicaciones

La colectistitis aguda puede derivar en diversas complicaciones, entre las cuales se destacan:

- Colangitis.
- Perforación localizada.
- Coleperitoneo.
- Fístula e íleo biliar.

### Tratamiento

En un principio se instaura terapéutica médica (ayuno, tratamiento antibiótico e hidratación parenteral), es conveniente efectuar la cirugía en forma temprana, dentro de las 48 a 72 horas de iniciado el episodio. Actualmente no se acepta la tendencia a "enfriar" el proceso y diferir la cirugía. El tratamiento de elección es una *colectectomía con eventual colangiografía intraoperatoria*. La colectistitis aguda supurada o perforada requiere tratamiento quirúrgico de urgencia; se realiza una *colectectomía*.

Se deben intentar procedimientos miniinvasivos en los pacientes con alto riesgo, ya



sea *mínicolectomía con anestesia local* o *colecistostomía percutánea*.

### Litiasis coledociana

Entre las diferentes causas que ocasionan el *síndrome de hipertensión biliar* o *colestasis extrahepática* se encuentra la *litiasis coledociana*. Se caracteriza por la existencia de cálculos en el conducto colédoco que pasaron desde la vesícula (colesterol) o, en menor frecuencia, se formaron en la vía biliar principal (bilirrubinato de calcio).

### Manifestaciones clínicas y diagnóstico

La clínica de la litiasis coledociana se manifiesta por el denominado *síndrome coledociano* a través de la tríada clásica: cólico hepático debido a la dilatación de las vías biliares, fiebre elevada e ictericia acompañada de acolia, coluria, náuseas y vómitos.

A menudo, en el examen físico, la vesícula no es palpable. Los exámenes de laboratorio indican valores aumentados en la bilirrubina conjugada, la fosfatasa alcalina, la amilasa sérica y los ácidos biliares. En los casos complicados la leucocitosis confirma la infección de la vía biliar.

La ecografía es imprescindible para el diagnóstico de la coledocolitiasis, demuestra dilatación de la vía biliar (mayor de 7 mm) y la presencia de cálculos. También se puede recurrir a la colangiografía endoscópica retrógrada (CRE), que además permite un eventual tratamiento, cuando el cuadro clínico y la evolución lo exijan.

La colangiografía es un método de muy elevada sensibilidad y eficacia, que permite observar en detalle la morfología del árbol biliar.

### Complicaciones

La litiasis coledociana puede provocar complicaciones importantes:

- Pancreatitis aguda.

- Colangitis.
- Abscesos hepáticos.

### Tratamiento

El tratamiento indicado para la colestasis obstructiva extrahepática es quirúrgico. Se puede realizar:

- *Colecistomía, colangiografía intraoperatoria, exploración de la vía biliar y extracción de cálculos, con drenaje de la vía biliar principal (tubo de Kebr) o derivación biliodigestiva por panlitiasis.*
- *Papilotomía transduodenal o papiloesfinteroplastia con coledocodrenaje.*
- *Colangiografía retrógrada endoscópica, con papilotomía y extracción de litos como paso previo a una colecistomía laparoscópica (a las 24 o 48 hs), o bien como tratamiento de la litiasis primaria o residual en pacientes colecistectomizados.*

### Colangitis

Es un síndrome clínico ocasionado por la obstrucción parcial o completa de la vía biliar principal y la existencia de infección.

### Etiología y patogenia

Entre las causas más frecuentes se pueden mencionar las obstrucciones por litiasis, estenosis de la vía biliar o neoplasias y las derivadas de procedimientos endoscópicos o percutáneos sobre la vía biliar.

Su evolución puede conducir a la formación de abscesos hepáticos y la ulterior insuficiencia hepática por destrucción hepatocelular.

### Manifestaciones clínicas

En un elevado porcentaje de pacientes se observa la tríada clásica: fiebre, dolor en el hipocondrio derecho e ictericia acompañada de escalofríos.

En los cuadros graves de colangitis supurada obstructiva (sepsis) se evidencia, además, estado de shock y depresión mental.

### Diagnóstico

Los análisis de laboratorio corroboran la clínica. Habitualmente muestran leucocitosis y aumento de la bilirrubina y de la fosfatasa alcalina. Según el momento evolutivo pueden elevarse las transaminasas (compromiso hepatocelular) y las amilasas con afección pancreática o sin ella. El cultivo bacteriológico de la bilis es positivo en más del 90% de los casos.

La información obtenida de las técnicas por imágenes es relevante en el diagnóstico de la colangitis. La ecografía es el examen básico, en la que se observa dilatación parcial o completa de la vía biliar, de acuerdo con el nivel de la obstrucción y, eventualmente, permite aclarar su origen. Se puede visualizar la existencia de cálculos y lesiones tumorales intrínsecas o extrínsecas. En las formas supuradas es posible detectar la presencia de múltiples abscesos hepáticos.

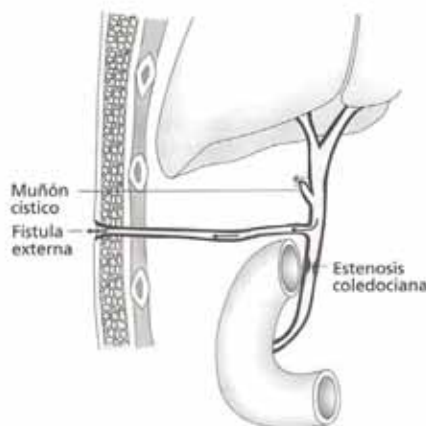


Fig. 11-13. Fístula biliar externa posquirúrgica.

### Tratamiento

Según la etiología y evolución del cuadro, se pueden aplicar diferentes medidas terapéuticas. Inicialmente, está indicado tratamiento médico destinado al sostén humoral y hemodinámico del paciente. La terapéutica antibiótica para controlar el cuadro séptico es fundamental. Además, se debe descomprimir la vía biliar mediante:

- *Tratamiento endoscópico:* puede incluir extracción de cálculos, realización o no de papilotomía y colocación de endoprótesis o drenajes nasobiliares.
- *Tratamiento percutáneo transparietobélico o transvesicular:* el primer acceso se emplea en las obstrucciones hepáticas, preferentemente altas. El segundo se utiliza en las obstrucciones bajas (por debajo de la unión cisticocolédociana); requiere dos condiciones: vesícula distendida y cístico dilatado.
- *Tratamiento quirúrgico:* puede efectuarse coledocodrenaje con tubo en T, con colecistectomía o sin ella, o una derivación biliodigestiva.

Una vez superado el episodio agudo, de corresponder, se debe completar el estudio de la vía biliar y realizar el tratamiento de la patología que condiciona la obstrucción.

### Fístula biliar

La fístula biliar es una conexión anormal entre cualquier parte del sistema biliar y otra área. Hay dos tipos de fístula:

- *Externa:* la comunicación se establece entre la vía biliar y la piel. En su mayoría, se debe a un traumatismo quirúrgico provocado en la exploración del colédoco. En el período posoperatorio se observa bilirragia, o sea, extravasación de bilis al exterior que al perpetuarse determina la creación de la fístula (fig. 11-13).
- *Interna:* la vinculación se establece entre la vesícula y el duodeno, el colédoco, el colon, el estómago u otro órgano.

Son las fistulas más habituales, originadas por adherencias inflamatorias, neoplasia, úlcera péptica o colelitiasis. En orden de presentación, se observan: fistulas colecistoduodenales, colecistocolédocianas, colecistogástricas y colecistocolónicas (fig. 11-14).

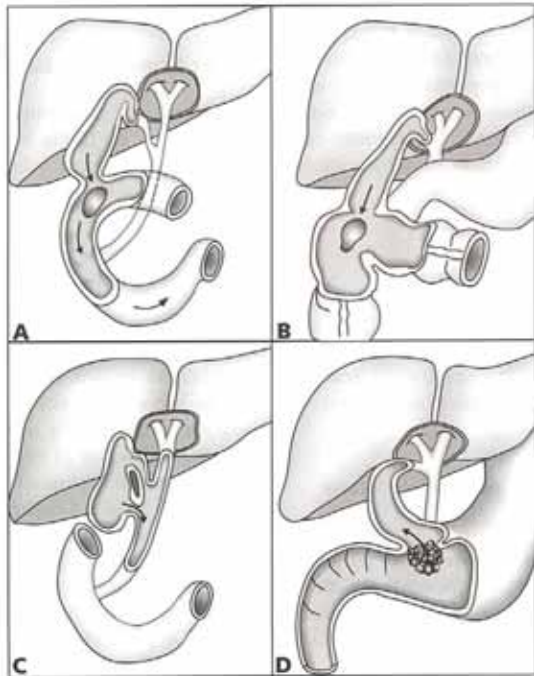
En general, todas producen complicaciones importantes, como disminución de sodio en sangre (hiponatremia), debilidad, pérdida de peso e infección. Es necesario definir la causa y la ubicación de la fistula para emprender el tratamiento adecuado (cuadro 11-2). Se aplica terapéutica médica para controlar el estado general del paciente y la infección. Si el caso lo requiere, se planifica una *intervención quirúrgica*.

### Ileo biliar

Este cuadro generalmente asienta en pacientes que han sufrido colecistitis, con formación de una fistula biliar interna colecistoduodenal o colecistogástrica. El pasaje de un cálculo grande (25 mm o más) al intestino ocasiona su obstrucción.

Los exámenes radiológicos muestran la existencia de aire en la vesícula y la vía biliar; rara vez se observa el cálculo.

El ileo biliar requiere tratamiento quirúrgico; se efectúa una *enterotomía, extracción del cálculo impactado y enterorrafia*. Un alto porcentaje de pacientes presenta un estado general crítico, la vesícula no se extirpa y la fistula se cierra sola posteriormente.



**Fig. 11-14.** Variedades de fistulas internas. **A.** Colecistoduodenal. **B.** Colecistocolónica. **C.** Colecistocolédociana. **D.** Colecistogástrica, originada como consecuencia de una úlcera gástrica.

**Cuadro 11-2.** *Fístulas biliares*

Origen	Tratamiento
Lesión de la vía biliar principal	→ Cirugía
Sección de un canalículo aberrante	→ Conducta expectante
Dehiscencia de la ligadura cística	→ Conducta expectante - Eventual cirugía
Lesión duodenal	→ Cirugía

### COLECISTOSIS HIPERPLÁSICAS

Constituyen un grupo de lesiones benignas, degenerativas, no neoplásicas. Entre ellas se distinguen la colesterosis (vesícula fresa), adenomiomatosis e hialinocalcinosis (vesícula en porcelana o calcificada). El diagnóstico se realiza por ecografía y colecistografía oral. Éstas revelan aumento de tejido en la pared vesicular que produce contracciones anormales y trastornos en el vaciamiento. Los pacientes con sintomatología acentuada requieren *tratamiento quirúrgico*.

### COMPLICACIONES POSCOLECISTECTOMÍA

En los enfermos colecistectomizados se pueden presentar diversas complicaciones. Para su mejor comprensión se dividen en 3 grupos.

#### 1. Enfermedades previas de otros órganos

Ocurren en forma infrecuente, en aquellos casos de hallazgo accidental de litiasis vesicular, atribuyéndose a ella la sintomatología manifiesta. Realizada la intervención quirúrgica, el enfermo refiere síntomas que en realidad corresponden a otras patologías como úlcera péptica, reflujo gastroesofágico o pancreatitis que deberán ser evaluadas.

#### 2. Complicaciones de la operación abdominal

Incluyen infección, adherencias posoperatorias, abscesos, dehiscencia de la herida, hemorragia, etcétera. Necesitan *tratamiento quirúrgico*.

#### 3. Afecciones propias de la vía biliar

Pertencen a este grupo las lesiones intraoperatorias de la vía biliar, la formación de una fistula externa y las complicaciones que a continuación se describen.

##### a) Biloma y coleperitoneo

Suelen presentarse en el posoperatorio de los enfermos colecistectomizados sin drenaje de la cavidad abdominal.

El biloma es una colección de bilis encapsulada que, en general, se localiza en los espacios subhepático y subfrénico derecho. La sintomatología y la evolución dependen del volumen de la acumulación y las características de la bilis. Confirmado por ecografía o tomografía computarizada, está indicado el *drenaje percutáneo* o la *reoperación*.

El coleperitoneo es una colección libre en la cavidad. Según la intensidad de la bilirragia y establecido el diagnóstico, el tratamiento a seguir puede ser *médico expectante* (bilirragia leve) o *quirúrgico* (bilirragia grave); se efectúa una *laparotomía exploradora*.

**b) Muñón cístico**

Se considera así al muñón cístico dejado largo que puede llegar a alojar un cálculo y provocar síntomas.

**c) Estenosis del esfínter de Oddi**

Puede ser secundaria a la coledocolitiasis o a la instrumentación de la vía biliar con catéteres o sondas que provoca inflamación y fibrosis ulterior. Causa dolor cólico y síntomas de colangitis. El diagnóstico se realiza a través de una CRE y se confirma durante la cirugía. El tratamiento quirúrgico indicado es una *papiloesfinteroplastia transduodenal* o una *anastomosis biliodigestiva*.

**d) Cálculos residuales del colédoco**

Los cálculos residuales son litos que se encuentran en el colédoco luego de una colecistectomía con exploración de la vía biliar. Se distinguen 2 grupos.

- *Cálculos inadvertidos*: son los que no fueron extraídos porque no se evidenciaron.
- *Cálculos deliberados*: son los litos que, observados durante la cirugía primaria, se dejan en el colédoco porque técnicamente no se pueden extraer, emigraron hacia la vía biliar intrahepática o frente al estado crítico del paciente se requiere una operación mínima.

En la actualidad, los cálculos residuales pueden extraerse en el posoperatorio inmediato, utilizando *técnicas percutáneas* a través del trayecto del tubo de Kehr, sin exponer al paciente a una nueva intervención quirúrgica (fig. 11-27). Aquellos descubiertos con posterioridad, tienen dos posibilidades de tratamiento:

- Colangiografía retrógrada endoscópica que implica una *papilotomía y extracción de los cálculos*.
- Cirugía convencional que incluye *exploración y drenaje de la vía biliar, papiloesfinteroplastia transduodenal o anastomosis biliodigestiva*, según el caso.

**e) Litiasis primaria coledociana**

Son los cálculos que se originan nuevamente en la vía biliar principal, pasados meses o años de la colecistectomía y de la exploración completa del colédoco. Se extraen por medio de una *colangiografía retrógrada endoscópica*.

**LESIONES DE LA VÍA BILIAR**

La interrupción traumática en la continuidad de la vía biliar se debe, en la mayoría de los casos, a lesiones intraquirúrgicas y, en menor grado, a accidentes externos.

**Lesiones intraoperatorias**

Es importante distinguir dos tipos de lesiones: la *lesión advertida* es la que se detecta durante el transcurso de la cirugía y se trata en el momento y la *lesión inadvertida* se manifiesta en el período posoperatorio inmediato o tardío. El paciente presenta ictericia y los síntomas típicos, en el caso de ligadura, y coleperitoneo y extravasación de bilis por el drenaje o la herida, si se produjo sección.

La causa principal es confundir la vía biliar principal con el conducto cístico, debido a dificultades durante la disección, ya sea por la existencia de un proceso inflamatorio o por adherencias.

En las colecistectomías a cielo abierto, las lesiones a nivel de los conductos hepáticos, la bifurcación o el colédoco distal pueden ocurrir por diversos mecanismos (fig. 11-15):

- Sección parcial o total.
- Ligadura.
- Ligadura y sección.
- Desgarro.
- Pérdida de sustancia parcial.

En las colecistectomías laparoscópicas es posible observar:

- Secciones y clipados parciales o totales.
- Resecciones extensas.

**Estenosis**

Suelen suceder en el posoperatorio de una reparación de la vía biliar. Puede ser una *estenosis temprana* (inmediata o dentro de los primeros días o semanas) o una *estenosis tardía* (dentro del año). En general, se deben a dificultades técnicas o accidentales (lesión térmica, desvascularización, anastomosis a tensión, filtración, etc.).

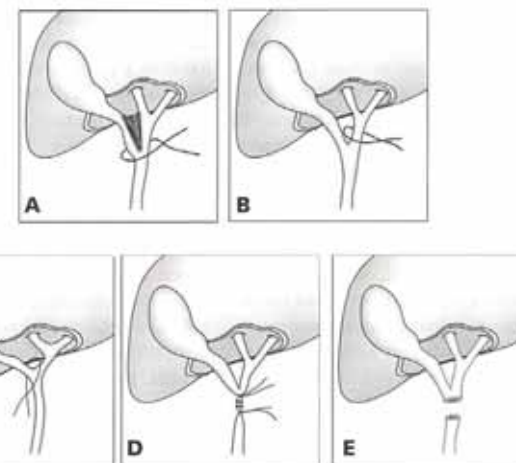
**Diagnóstico y tratamiento**

El diagnóstico clínico de la lesión se corrobora por una colangiografía percutánea o endoscópica, siendo necesario emprender un *tratamiento quirúrgico* para su reparación. La estrategia adecuada depende del tipo de lesión (cuadro 11-3).

La manera de evitar estos accidentes es conocer las anomalías de los vasos y los conductos en su presentación anatómica, lograr una buena exposición y visión del campo y efectuar una minuciosa disección de las estructuras, cuidadosa hemostasia y correcta aplicación de ligaduras y clips.

**NEOPLASIAS DE LA VÍA BILIAR**

Los carcinomas de la vía biliar son tumores malignos poco habituales. Invaden zonas vecinas importantes como el hilio hepático y la zona pancreaticoduodenal; por lo tanto, su resección con carácter curativo es muy difícil. Los índices de morbilidad y mortalidad son altos.



**Fig. 11-15.** Causas posibles de lesiones intraoperatorias de la vía biliar. **A.** Ligadura del cístico y del hepático común por la presencia de adherencias. **B.** Ligadura del hepático común por confundirlo con el cístico. **C.** Ligadura del hepático común por tracción excesiva durante la ligadura del cístico. **D.** Ligadura y sección del conducto colédoco. **E.** Pérdida de sustancia total del colédoco.

**Cuadro 11-3. Tratamiento de las lesiones de la vía biliar**

Lesión	Tratamiento
- Pérdida de sustancia menor de 10 mm	- Anastomosis terminoterminal con drenaje
- Pérdida de sustancia mayor	- Hepaticoyeyunostomía en Y de Roux sin tumor
- Lesiones altas. Paciente con varias cirugías previas y pedículo congelado	- Colangiocyunostomía intrahepática
- Estenosis benignas de la vía biliar extrahepática	- Reparación tipo Heinecke-Mikulicz - Anastomosis terminoterminal - Coledocoduodenostomía - Hepaticoyeyunostomía - Procedimiento endoscópico y/o percutáneo: dilatación y colocación de endoprótesis
- Estenosis intrahepática	- Procedimiento percutáneo: dilatación y drenaje

### Carcinoma de la vesícula biliar

Es un tumor poco frecuente; afecta con mayor predominio a las mujeres. En un alto porcentaje, los cálculos biliares se acompañan por cáncer de vesícula. Los pólipos epiteliales se considerarían factores predisponentes del carcinoma.

#### Anatomía patológica

Dentro de los tumores malignos prevalece el tipo *adenocarcinoma*, en casos raros se observan carcinomas indiferenciados y adenoescamosos.

#### Diseminación

La neoplasia se desarrolla en el fondo vesicular y rápidamente se propaga por *vía linfática* a los ganglios pericísticos y pericoledocianos; por *vía intraperitoneal* al lóbulo derecho del hígado, el estómago, el duodeno, el ángulo hepático del colon, el páncreas, el mesenterio o la pared abdominal y por *vía intraluminal* a través de los conductos.

#### Diagnóstico

Clinicamente tiene un comienzo silencioso sin sintomatología específica, simula cuadros de colecistitis crónica o colecistitis aguda. Los síntomas y signos que indican sospecha de neoplasia son dolor, ictericia, náuseas, vómitos, anorexia y pérdida de peso.

En el examen físico se puede palpar una masa en el hipocondrio derecho. Los exámenes de laboratorio pueden revelar anemia y valores aumentados de la bilirrubina y la fosfatasa alcalina si el tumor provoca obstrucción.

Las imágenes de la ecografía y la tomografía computarizada definen una masa a nivel del hilio hepático o la vesícula. No obstante, el verdadero diagnóstico del carcinoma se obtiene durante la *intervención quirúrgica*.

#### Tratamiento

La resección del tumor con carácter curativo es excepcional. Debido a la invasión que provoca en los órganos vecinos importantes, en general, resulta irreseccable.

El tratamiento quirúrgico paliativo incluye: *colecistectomía, resección en cuña del lecho vesicular y extirpación de los ganglios*. En algunos casos de ictericia obstructiva, puede emplearse como método paliativo un *drenaje biliar externo o interno percutáneo*.

### Carcinoma de la vía biliar extrahepática

Los carcinomas de la vía biliar son infrecuentes. Se observa el tipo histológico *adenocarcinoma* con carácter agresivo de invasión tumoral. Se debe tener presente en aquellos pacientes con síntomas de ictericia obstructiva sin fiebre.

#### Etiología

El origen de esta neoplasia se asocia a otras enfermedades como colitis ulcerosa crónica, litiasis vesicular en menor porcentaje, enfermedad inflamatoria intestinal, quistes congénitos y reflujo pancreático.

#### Distribución

Según su etiología, los tumores en orden distributivo afectan el conducto hepático común y la bifurcación, el colédoco supraduodenal, la porción retropancreática, el colédoco intraduodenal y, rara vez, el conducto cístico.

#### Manifestaciones clínicas

El paciente presenta ictericia obstructiva, sin fiebre, acompañada de prurito. En

la exploración física es habitual palpar una hepatomegalia. Si el tumor asienta en el colédoco, la vesícula está distendida; no ocurre esto si la neoplasia se localiza en el conducto hepático común (tumor de Klatskin).

#### Diagnóstico

El diagnóstico se establece por ecografía o colangiografía transparietohepática que revela el nivel del stop y se define con una tomografía computarizada, que además demuestra la extensión del tumor.

#### Tratamiento

La resección quirúrgica con carácter curativo es excepcional. Si la lesión es pequeña, está ubicada en el *colédoco distal* y el estado del paciente lo permite, puede ser posible una *duodenopancreatectomía cefálica*. En general, se realizan tratamientos paliativos con el objeto de descomprimir la vía biliar.

En el caso de neoplasia localizada a nivel del *colédoco, próximo al conducto cístico*, se efectúa la *extirpación del tumor con colecistectomía y una hepaticoyeyunostomía*.

Los tumores del *conducto hepático común cercanos al hilio hepático*, en su mayoría, son irreseccables. Se puede intentar *colocar un catéter* para dilatar el conducto y permitir el pasaje de la bilis o efectuar una *colangiocyunostomía intrabepática*, previa movilización de la placa.

## TRATAMIENTOS QUIRÚRGICOS

### NOMENCLATURA ESPECÍFICA

**Colecistoyeyunostomía:** creación quirúrgica de una anastomosis entre la vesícula biliar y el conducto colédoco.

**Coledocoduodenostomía:** creación qui-

rúrgica de una anastomosis entre el conducto colédoco y el duodeno.

**Coledocoyeyunostomía:** creación quirúrgica de una anastomosis entre el conducto colédoco y el yeyuno.

**Hepaticoyeyunostomía:** creación qui-

rúrgica de una anastomosis entre el conducto hepático común y el yeyuno.

**Yeyunoyunostomía:** creación quirúrgica de una anastomosis entre dos asas de yeyuno.

### Posición del paciente

En toda cirugía destinada a la exploración de la vía biliar es fundamental la posición del paciente. Éste se ubica en decúbito dorsal, con un rodillo inflable o rígido debajo del plano dorsolumbar, con inclinación en Trendelenburg y lateral derecho para obtener un óptimo campo operatorio.

Debido al empleo de rayos X es imprescindible la utilización de una camilla fluoroscópica. El decúbito lateral en 15° favorecerá la definición del colédoco distal durante la colangiografía intraoperatoria.

### Vías de abordaje

De acuerdo con la textura física del paciente, la complejidad de la patología a tratar y la técnica operatoria elegida, la vía biliar se puede abordar a través de diferentes incisiones.

- **Subcostal de Kocher:** ofrece una excelente visión y es poco eventrógena.
- **Transversa:** en pacientes seleccionados se realiza una minilaparotomía que brinda muy buen confort posoperatorio.
- **Mediana supraumbilical:** en general, proporciona una buena exposición. Suele ocasionar dificultades en caso de una vesícula escleroatrófica y en los hombres con el hígado profundo, subcostal y retraído.
- **Paramediana, pararectal interna, derecha:** su aplicación es poco habitual, es similar a la incisión mediana supraumbilical.

### COLECISTOSTOMÍA

La colecistostomía es una operación infrecuente. Está indicada en enfermos politraumatizados, con quemaduras graves, posope-

rados cardíacos y en aquellos con régimen de alimentación parenteral. Estos pacientes con colecistitis aguda grave o pancreatitis aguda grave requieren una cirugía de drenaje con bajo riesgo, que demande el menor tiempo posible por su estado general crítico. El tratamiento puede realizarse en forma *percutánea* o *convencional*.

### Colecistostomía convencional

#### Instrumental y materiales

La mesa se prepara con una caja de laparotomía (véase cap. 1), pinzas de cálculos Desjardins, Randall-Mirizzi y los siguientes materiales.

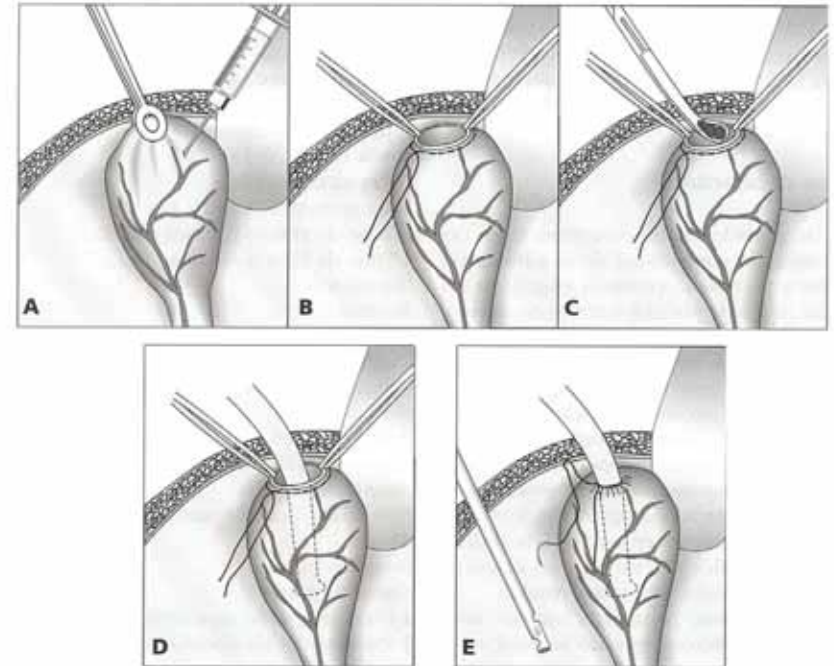
- Bol mediano con solución fisiológica tibia.
- Jeringa de Bonneau.
- Electrocauterio.
- Aspiración con cánula.
- Sonda Pezzer N° 18 o 20.
- 1 Jeringa de 20 mL.
- 1 Aguja trocar (18G x1½).
- 1 Tubo de ensayo o frasco estéril.
- 1 Tubo de látex o silicona.
- Hisopitos.
- Suturas**
- Lino 70 y 40.
- Catgut simple 2-0.
- Poliglactina 910 o ácido poliglicólico 2-0 o 3-0.
- Polipropileno 0 o 1.
- Nailon monofilamento 2-0 o 3-0.
- Agujas**
- Redondas ½ círculo medianas de 20 y 30 mm.
- Recta lanceolada.
- Curación plana**
- 1 Drenaje cerrado aspirativo.
- 1 Prolongador de silicona (tipo T-26 o guía de suero).
- 1 Bolsa colectora simple.

#### Técnica quirúrgica

1. **Anestesia:** general. En pacientes de alto riesgo se puede emplear anestesia local con neuroleptoanestesia.

2. **Incisión:** el abordaje debe ser pequeño, suficiente para exponer la vesícula distendida.
3. **Exploración y evacuación de la vesícula:** abierta la cavidad se toma y exterioriza el fondo de la vesícula con una pinza Aro o dos Allis. Se protege el campo con compresas de gasa y se efectúa una punción

con una jeringa de 20 mL y una aguja trocar (fig. 11-16A). Se recoge una muestra del líquido evacuado en un tubo o frasco con tapa estéril y se entrega al instrumentador circulante, quien lo rotula correctamente y lo envía al laboratorio. El cultivo determinará el tipo de bacterias que ha generado el proceso séptico.



**Fig. 11-16.** Colecistostomía convencional. **A.** Exteriorización del fondo vesicular y realización de una punción evacuadora del contenido biliar. **B.** Confección de la jareta y apertura de la vesícula. **C.** Extracción de cálculos. **D.** Introducción de una sonda Pezzer N° 18 o 20 destechada. **E.** Cierre de la jareta y fijación del fondo vesicular al peritoneo parietal. Colocación de un tubo de drenaje en la fosa de Morison.

A continuación, se lisan las adherencias que pudieran existir y a nivel del fondo vesicular se confecciona una *jareta* con material absorbible 2-0 o 3-0, que se deja reparada (fig. 11-16B). En el centro de ella, se incide la pared con bisturí y de inmediato se aspira el contenido biliar. Después de recolocar las pinzas Allis, se retiran los cálculos con una pinza Gregoire, Foerster o Randall-Mirizzi (fig. 16-C). En algunos casos, pueden quedar litos residuales en los conductos cístico o colédoco que serán expulsados por el drenaje, o bien serán extraídos en forma percutánea o en una segunda operación electiva, cuando el paciente mejore su estado general.

4. **Colocación de drenajes:** dentro de la vesícula se introduce una *sonda Pezzer* Nº 18 o 20, previamente destechada, (fig. 11-16D) y se cierra la jareta (fig. 11-16E). Para prevenir la filtración de bilis hacia la cavidad abdominal y su consiguiente coleperitoneo y peritonitis biliar, se puede realizar una segunda sutura invaginante (punto de Lembert). Luego, se fija el fondo de la vesícula al peritoneo parietal, utilizando las hebras de la jareta o mediante 2 puntos de lino 70 con aguja redonda  $\frac{1}{2}$  círculo mediana de 20 mm (fig. 11-16E).

La sonda se exterioriza por contraabertura y se fija a la piel con 2 puntos de lino 40 con aguja recta lanceolada. Algunos cirujanos recomiendan emplear nailon monofilamento 2-0 o 3-0, sutura inerte y de escasa reacción tisular, debido a que permanecerá por largo tiempo.

En la fosa de Morison se deja colocado un tubo de látex o silicona, también exteriorizado por una herida punzante y fijado a la piel con un punto de lino 40 (fig. 11-16E).

5. **Cierre:** efectuado el lavado de la cavidad con solución fisiológica tibia y el control de la hemostasia, se inicia el cierre de la laparotomía con una sutura continua de polipropileno 1 o 0. Se irriga el tejido celular subcutáneo y se afronta la piel con puntos separados de nailon monofila-

mento 3-0. El instrumentador es responsable de la conexión de los drenajes:

- La sonda Pezzer (colecistostomía) se anexa a un prolongador (T-26 o guía de suero) y se coloca dentro de una bolsa colectora simple; **drena por gravedad**. Por lo general, se deja durante dos semanas.
- El tubo de látex o silicona (drenaje de cavidad) se conecta a un drenaje cerrado; **funciona en forma aspirativa**. Puede retirarse aproximadamente en el segundo o tercer día del posoperatorio, cuando el débito es menor de 20 cm<sup>3</sup>/24 horas.
- *Los drenajes deben estar perfectamente identificados con su rótulo, para no incurrir en faltas graves.*

### Colecistostomía percutánea

La colecistostomía percutánea se realiza bajo anestesia local y control ecográfico, empleando la técnica de Seldinger.

### Instrumental y materiales

Se necesita una caja de cirugía menor (véase cap. 1) y los siguientes materiales. Potes para anestesia y sustancia de contraste. 1 Jeringa de 10 mL. 2 Jeringas de 20 mL. Aguja  $\frac{15}{8}$  y  $\frac{16}{8}$ . Lidocaína al 1% sin epinefrina. Tubo de ensayo o frasco estéril. Lino 40 o nailon monofilamento 2-0. Aguja recta lanceolada. Set Malecot® o Pic-Tail®.

### Técnica quirúrgica

Finalizada la antisepsia y colocación de los campos, se efectúa la infiltración local. Bajo control ecográfico se punza la vesícula con una aguja trocar y una muestra del contenido biliar se envía al laboratorio en un frasco estéril. A continuación, se ingresa la cuerda de piano, manteniéndola en posición se retira la aguja, se hace una mínima incisión de la piel

y se introduce el dilatador de menor calibre. Aumentando en forma sucesiva el diámetro de los mismos, se logra un adecuado trayecto por donde se progresa el catéter. Verificada su posición correcta y drenaje eficaz, se fija a la piel con dos puntos de lino 40 o nailon 2-0 y se conecta la bolsa colectora.

### COLECISTECTOMÍA

La colecistectomía tiene indicación en caso de:

- Colelitiasis asintomática.
- Colelitiasis crónica.
- Colecistitis aguda.
- Colecistitis alitiásica.
- Colecistosis hiperplásica.
- Tumores de vesícula.

### Instrumental y materiales

La mesa se prepara con una caja de laparotomía (véase cap. 1), una pinza de cístico y los siguientes materiales.

- Bol mediano con solución fisiológica tibia.
- Jeringa de Bonneau.
- Electrocauterio.
- Aspiración con cánula.
- 1 Pote para sustancia de contraste.
- 2 Jeringas de 20 mL.
- Sonda tipo K-112, K-30 y K-31.
- Sustancia de contraste (ditrizoato de sodio).
- Tubo de látex o silicona.
- Hisopitos.
- Suturas**
- Linos 100, 70, 40 y 50.
- Catgut simple 2-0.
- Catgut crómico 2-0 y 1.
- Poligactina 910 o ácido poliglicólico 2-0, 0 o 1.
- Polipropileno 1.
- Nailon monofilamento 2-0 o 3-0.
- Agujas**
- Redondas  $\frac{1}{2}$  círculo delicadas de 10 y 20 mm.
- Redondas  $\frac{1}{2}$  círculo medianas de 20 y 30 mm.
- Recta lanceolada.
- Elementos para sondaje nasogástrico**
- K-10 o K-11.

Bolsa colectora simple.

*Curación plana*

Drenaje cerrado aspirativo.

### Técnica quirúrgica

1. **Exploración:** abierto el peritoneo, se colocan segundos campos de tela y, según la contextura física del paciente, se utiliza un separador autoestático Balfour o Gosset. Luego, se lleva a cabo la exploración concéntrica del abdomen. Se palpa el hígado y, a continuación, el estómago, el duodeno, el páncreas y el colon. En la mujer, si es posible, se examinan el útero y los anexos.

2. **Preparación del campo operatorio:** para efectuar la colecistectomía y prevenir la lesión de estructuras anatómicas importantes (arteria hepática, conductos hepáticos y conducto colédoco) es fundamental una adecuada exposición del campo (fig. 11-17). Mediante 3 compresas de gasa humedecidas en solución fisiológica tibia y valvas Doyen, Finochietto o Deaver se desplaza:

- El hígado, a la izquierda de la vesícula, hacia arriba y afuera.
- El estómago y el duodeno, hacia abajo y a la izquierda.
- El ángulo hepático y el colon transversal, hacia abajo.

Si el estómago está dilatado y el paciente no tiene sonda nasogástrica, se solicita al anestesista su colocación a fin de evacuar su contenido, disminuir la distensión y obtener una mejor visualización.

3. **Diseción de la vesícula:** de acuerdo con la experiencia y preferencia del cirujano, así como el estado anatómico del pedículo vesicular, se pueden emplear 3 técnicas para realizar la ectomía:

- Del fondo vesicular al conducto cístico (colecistectomía anterógrada).
- Desde el hilio hacia el fondo (colecistectomía retrógrada) (fig. 11-19).
- En forma mixta o combinada, o sea, se diseña y repara el pedículo y luego se

desprende la vesícula desde el fondo hacia el cuello (fig. 11-17).

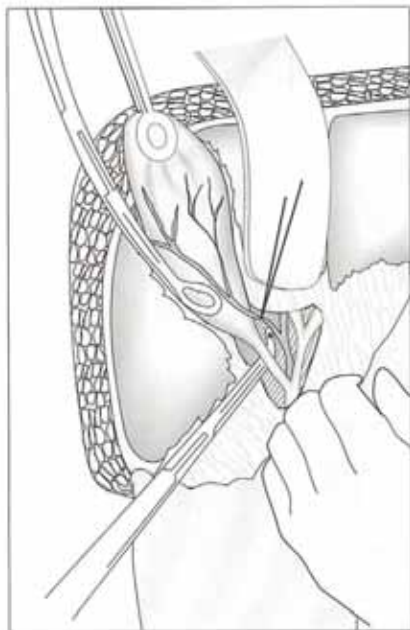
Optando por la técnica combinada, el fondo se tracciona hacia el cenit con una pinza Aro y el bacinete se desplaza hacia afuera y abajo con una Foerster o Gregoire curva, quedando a tensión el peritoneo que se secciona con tijera Metzenbaum (fig. 11-17).

4. **Diseción y ligadura del pedículo:** mediante diseción roma con tijera o hisopos montados se explora el pedículo. La *arteria cística* se liga próxima a la vesícula con lino 50 o 40, evitando de este modo lesionar la arteria hepática. La ligadura se deja reparada con una pinza Haldsted (fig. 11-17).

El *conducto cístico*, disecado hasta haber observado y evaluado el calibre del conducto hepatocolédoco, se repara con una ligadura de lino 40. Esta ligadura se tensiona con una pinza Kocher larga de modo que los cálculos no migren hacia el colédoco (fig. 11-17).

5. **Diseción de la vesícula del lecho hepático:** para emprender la ectomía vesicular se retira la pinza del bacinete y con bisturí se incide el peritoneo, que cubre el fondo y las caras laterales, dejando un margen de 3 o 4 mm (fig. 11-18). Tras tomar el borde peritoneal con dos pinzas Kocher, se inicia la diseción por el plano subseroso en dirección al cuello, utilizando tijera Metzenbaum o electrocauterio. Al quedar liberado el fondo se retiran las pinzas de tracción y se reclina el lecho vesicular con una valva Doyen corta o mediana, habiéndolo protegido con una gasa chica o una compresa. Durante el desprendimiento de la vesícula, los pequeños vasos o conductos se controlan con electrocauterio y/o ligaduras de lino 70, para prevenir la hemorragia o bilirragia posterior.

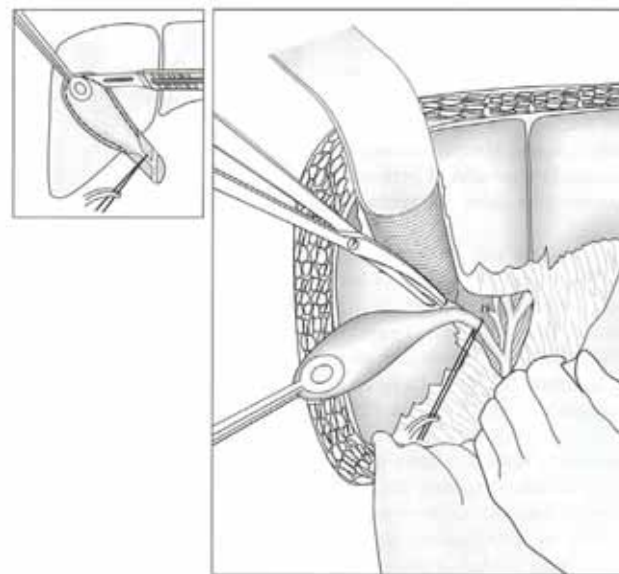
Aislada por completo la vesícula, se asegura la arteria cística con una segunda ligadura y se transeca. Se exprime el cístico, se anuda la ligadura de reparo, por arriba de ésta se coloca una pinza de cis-



**Fig. 11-17.** Técnica de colecistectomía mixta. Luego de delimitar el campo operatorio y tomar la vesícula, se disecciona el pedículo vesicular. Obsérvese la arteria cística ligada y el conducto cístico preparado para ser reparado.

tico y entre ambas se secciona extirpándose la vesícula. El instrumentador circular recibe la pieza en una bandeja y de inmediato la abre para observar e informar la cantidad, el tamaño y el tipo de cálculos y si hay o no barro biliar.

6. **Colangiografía transcística intraoperatoria:** existen controversias en la práctica sistemática de la colangiografía transcística intraoperatoria. A través de rayos X y mediante la inyección de sustancia de contraste en el interior de los conductos biliares es posible detectar cálculos, incluso aquellos retenidos e insospechados, y definir la anatomía, las anomalías, los estados patológicos y las eventuales lesiones quirúrgicas.



**Fig. 11-18.** Diseción de la vesícula de su lecho hepático. El desprendimiento se inicia desde el fondo por el plano subseroso, dejando 3 o 4 mm de margen peritoneal.

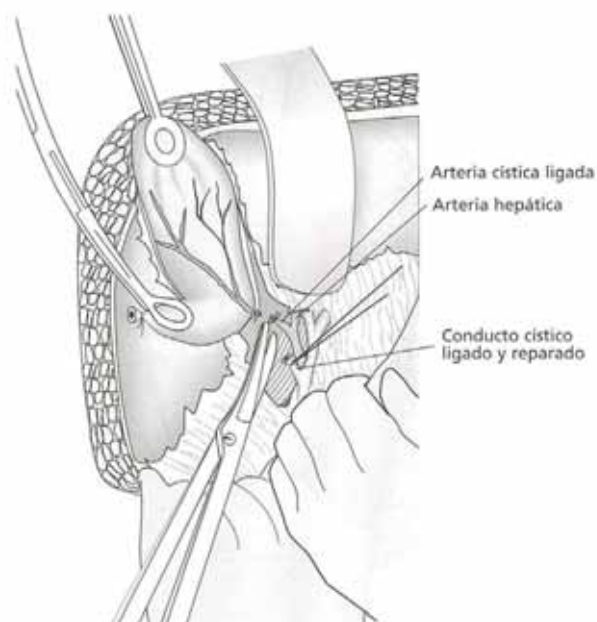
En caso de vía biliar muy fina, cálculo único no facetado, sin antecedentes de ictericia o imposibilidad de cateterizar el conducto cístico, la colangiografía puede obviarse. La realización de este estudio ha disminuido el porcentaje de operaciones secundarias por cálculos residuales. Requiere preparar los siguientes materiales:

- 1 Pote con sustancia de contraste (ditzoxato de sodio) diluida al 50 o 30%, teniendo en cuenta la concentración. En el *primer caso*, son proporcionales los mililitros de sustancia de contraste y de solución fisiológica. En el *segundo caso*, se debe duplicar la proporción de solución fisiológica.
- 2 Jeringas de 20 mL.
- Sonda tipo K-112, K-30 o K-31 cuyas

fenestraciones deben quitarse y el extremo cortarse en bisel.

*Un tiempo fundamental que debe cumplir el instrumentador consiste en purgar el catéter antes de entregarlo, a fin de evitar falsas imágenes.* Este procedimiento se puede efectuar de 2 maneras:

- Con una jeringa de 20 mL cargada con solución fisiológica se lava la sonda liberando todas las burbujas de aire y, sin retirarla, se clampea el extremo próximo a ella con una pinza Kocher para evitar el retroceso de líquido. La jeringa se extrae en el momento de introducir la sonda en el conducto.
- Otra posibilidad es conectar la jeringa a la sonda, lavarla y, sin retirarla, colocarla en el cístico.

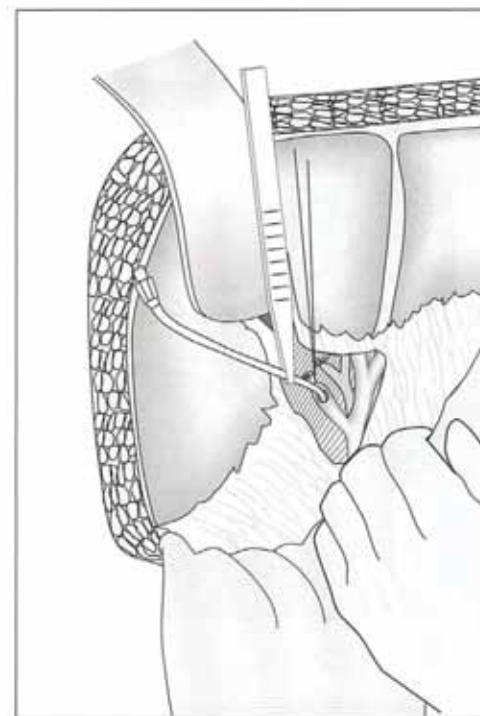


**Fig. 11-19.** Colecistectomía retrógrada. Efectuada la disección y ligadura del pedículo, la ectomía vesicular se comienza desde el hilio hacia el fondo.

Manteniendo tensa la ligadura del cístico se realiza una pequeña incisión y con dos pinzas de dientecillos se ingresa el catéter purgado (fig. 11-20). En ciertas oportunidades, la cateterización presenta dificultad por la existencia de válvulas de Heister que es necesario romper introduciendo la rama de una Bertola delicada. Una vez descendida la sonda hasta unos 2 cm en el colédoco, se sujeta en posición con una pinza pasahilos y se fija con una ligadura de lino 40 o catgut crómico 1. Antes de conectar la jeringa con solución de contraste, se irriga nuevamente para comprobar que la ligadura no haya ocluido el catéter.

Para efectuar el estudio es recomendable retirar las valvas y los elementos metálicos que entorpecen la visualización del campo. La colangiografía dinámica, con la utilización del intensificador de imágenes, permite observar el recorrido ininterrumpido de la sustancia de contraste desde el momento en que se inyecta, su progresión a la vía biliar principal proximal (hepático común y sus ramas) y distal (colédoco) y su pasaje al duodeno.

En caso de practicarse con placas simples se inyectan 5 mL, se saca 1 placa e inmediatamente, tras inyectar otros 10 mL, se realiza una segunda placa. El decúbito lateral en 15° hacia la derecha favorece las



**Fig. 11-20.** Introducción de un catéter purgado en el conducto cístico para efectuar una colangiografía intraoperatoria.

imágenes. Es necesario documentar el procedimiento efectuado y adjuntar la radiografía de control a la historia clínica del paciente.

Si la colangiografía no demuestra imágenes negativas, se retira la sonda y se asegura el muñón cístico con otra ligadura de lino 40. La longitud del muñón no debe exceder de 5 mm.

7. *Tratamiento del lecho hepático:* la hemostasia del lecho hepático se controla con electrocauterio. Algunos cirujanos lo de-

jan expuesto. Otros aproximan los colgajos de la serosa peritoneal con una sutura continua de material absorbible 2-0 o 3-0 (fig. 11-21) o con puntos separados de lino 70 con aguja redonda 1/2 círculo mediana de 20 mm.

8. *Cierre:* es importante efectuar el lavado de la cavidad con solución fisiológica tibia. En general, si la vesícula no presentaba signos de infección y se ha asegurado la hemostasia, no es necesario dejar drenaje. No obstante, no hay consenso



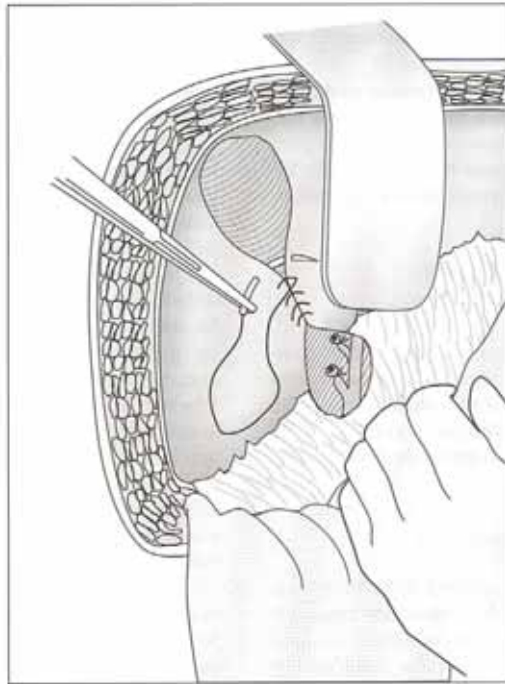


Fig. 11-21. Cierre del lecho hepático con una sutura continua.

acerca de este tema. El tubo de látex fenestrado se deja colocado en la fosa de Morison y se extrae por contraabertura. Culminado el recuento de gases y compresas, se comienza el cierre de la laparotomía con polipropileno 1. Luego se irriga el tejido celular subcutáneo y se inicia el afrontamiento cutáneo con puntos separados de nailon monofilamento 3-0.

El instrumentador tiene a su cargo la curación plana del paciente. El tubo de látex se conecta a un drenaje cerrado aspirativo.

### COLECISTECTOMÍA PARCIAL

La colecistectomía parcial se justifica en los casos que presentan dificultad en la disección de la vesícula y su extirpación total puede comprometer la integridad de la vía biliar o de la arteria hepática, ocultas en un proceso inflamatorio o escleroso imposible de aclarar (pedículo congelado).

En el lecho hepático se deja colocada una sonda Pezzer N° 18 o 20 destechada, sujeta con puntos separados de material absorbible 3-0. Exteriorizada por contraabertura, se fija a la piel con dos puntos de lino 40 o nai-

lon 2-0. Funciona *por gravedad*, por lo tanto, debe conectarse a un prolongador, tipo T-26 o guía de suero, y depositarse dentro de una *bolsa colectora simple*.

Además, en la fosa de Morison se deja un *tubo de látex*, también exteriorizado por una herida punzante y fijado a la piel con un punto de lino 40 con aguja recta lanceolada. Éste se anexa a un *drenaje cerrado aspirativo*.

### COLECISTECTOMÍA EN COLECISTITIS AGUDA

Es una cirugía que se practica de urgencia. En general, se debe a la obstrucción del conducto cístico por un cálculo impactado, seguida de una infección secundaria. Esta operación recorre los pasos de la colecistectomía electiva.

#### Técnica quirúrgica

1. *Preparación del campo y exploración:* expuesta la cavidad y colocados segundos campos de tela, con compresas de gasa humedecidas en solución fisiológica y valvas Doyen, Finochietto o Deaver se reclina el lóbulo izquierdo del hígado hacia arriba, el estómago y el duodeno hacia la izquierda y abajo, y el ángulo cólico derecho y el colon transverso hacia abajo. La vesícula se observa rodeada de adherencias fibrinosas, contraídas con el conducto colédoco, el colon y los tejidos adyacentes, que están edematizados y friables como consecuencia del proceso inflamatorio. Se presenta dilatada, con la típica forma piriforme, las paredes engrosadas y un color variable entre rojo brillante y violeta. Debido a su tensión es preciso descomprimir el contenido, efectuando una punción con una jeringa y una aguja trocar. La muestra de bilis, en frasco con tapa estéril, se envía al laboratorio para cultivo.
2. *Exploración del pedículo vesicular:* tomado y traccionado el fondo vesicular con una pinza Aro y el bacinete con una pin-

za Foerster, se expone el peritoneo y se incide.

A continuación, se exploran e identifican los elementos del pedículo con hisopos montados y disección roma y/o cortante con tijera Metzenbaum y pinza diente-cillos. Se liga primero la arteria cística y luego el conducto cístico con lino 40; las ligaduras se dejan reparadas.

3. *Disección de la vesícula:* en algunos casos de colecistitis aguda, no es posible realizar la ectomía por el espacio subseroso debido al proceso inflamatorio existente. La disección se realiza a través de la placa interhepatovesicular (de Albanese), con mayor posibilidad de sangrado. Liberado el pedículo, se coloca una segunda ligadura en la arteria cística, se secciona y tras ocluir el conducto con una pinza de cístico, se reseca la vesícula. Después, se observa el calibre del conducto y se determina si es viable efectuar una colangiografía transcística.
4. *Colangiografía transcística:* el instrumentador tendrá preparada una sonda K-30 o K-112 purgada como se explicó anteriormente. Tras realizar una mínima incisión en el cístico, con dos pinzas diente-cillos el cirujano introduce la sonda en dirección al colédoco. Luego de fijarla con una ligadura de lino 40 y comprobar su permeabilidad, se inyecta la sustancia de contraste diluida al 30 o 50%. Si es factible se lleva a cabo una colangiografía dinámica, si no se efectúan placas seriadas. Siempre debe quedar una radiografía de control en la historia clínica del paciente, que documente el procedimiento. Tras finalizar el estudio y retirar la sonda, se asegura el cístico con otra ligadura de lino 40.
5. *Tratamiento del lecho hepático:* al disecar la vesícula por la placa, no queda peritoneo para afrontar. Los vasos sangrantes se controlan con electrocauterio y la superficie cruenta se deja expuesta.
6. *Cierre:* en las colecistitis agudas, en general, se deja un tubo de látex en la fosa de

Morison, exteriorizado por contraabertura y fijado a la piel con un punto de lino 40 con aguja recta lanceolada. Al concluir la cirugía se conectará a un drenaje cerrado aspirativo.

Luego de realizar un exhaustivo lavado de la cavidad con solución fisiológica tibia y una minuciosa hemostasia, se cierra la laparotomía de modo habitual con polipropileno 1. Es recomendable irrigar el tejido celular antes de iniciar la síntesis cutánea.

### EXPLORACIÓN DE LA VÍA BILIAR

La vía biliar se puede explorar por procedimientos endoscópicos, percutáneos, laparoscópicos o cirugía convencional, a través de distintas vías: transcística, transcoledociana o transpapilar.

#### Vía transcística

Este acceso se utiliza cuando la colangiografía muestra un cálculo localizado en el límite de los conductos cístico y colédoco (fig. 11-22A).

En el conducto cístico se aplican dos puntos de reparo de lino 100 con aguja redonda  $\frac{1}{2}$  círculo de 10 mm y luego se introduce una sonda Dormia (fig. 11-22B) o una sonda Fogarty para vía biliar (fig. 11-22C). Abriéndola o insuflando el balón respectivamente, se intenta extraer el cálculo. Si esta vía no resulta eficaz, se liga el conducto cístico y se lleva a cabo una *coledocotomía*.

#### Exploración transcoledociana

La exploración del colédoco está indicada en los siguientes casos:

- Cálculos palpables.
- Visualización de imágenes negativas o espasmo de la papila o del esfínter de Oddi que no revierte durante la realización de la colangiografía.
- Colédoco dilatado con diámetro mayor de 10 mm.
- Presencia de ictericia o antecedentes de ella.
- Microcálculos facetados en la vesícula y vía biliar dilatada.
- Vesícula escleroatrófica y vía biliar dilatada.
- Pancreatitis, colangitis o fistula enterobiliar.
- Cálculos residuales.

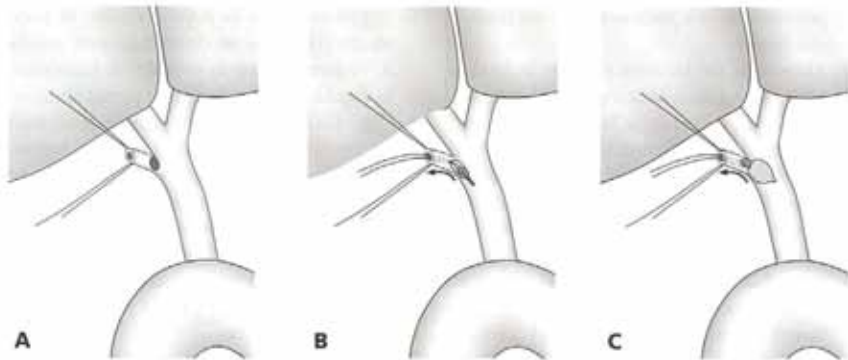


Fig. 11-22. Exploración transcística de la vía biliar. A. Cálculo ubicado en la unión cisticocolédociana. B. Extracción con sonda Dormia. C. Extracción con sonda Fogarty.

#### Instrumental y materiales

Para emprender la exploración de la vía biliar se necesita preparar:

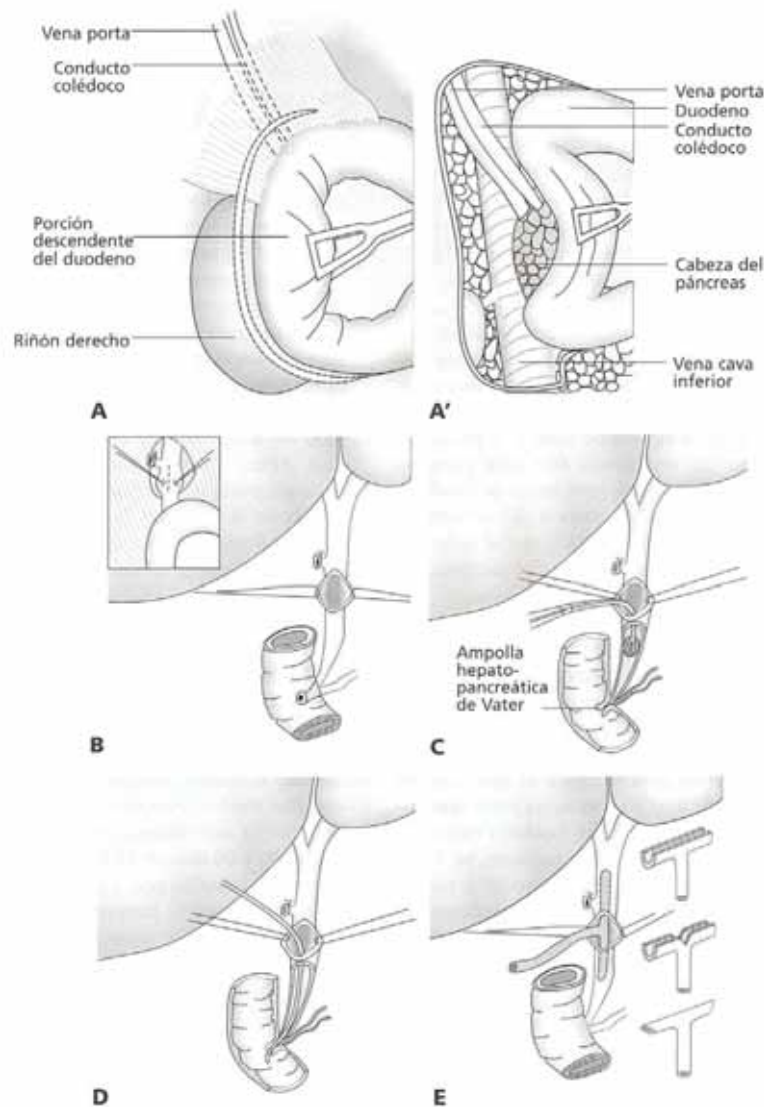
- Puntos de lino 100 con aguja redonda  $\frac{1}{2}$  círculo delicada de 10 mm.
- Tijera de Potts.
- Mango de bisturí N° 3 con hoja 15.
- Aspiración con cánula delicada.
- Pinzas Desjardins.
- Pinzas Randall-Mirizzi.
- Beniques.
- Sonda Dormia.
- Sonda Fogarty 314 para vía biliar.
- Sonda tipo K-30.
- 2 Jeringas de 20 mL.
- Sonda Nélaton N° 14.
- Tubo de Kehr N° 14, 16 o 18.
- Poliglactina 910, ácido poliglicólico o polipropileno 3-0 o 4-0.
- Sustancia de contraste (ditrizoato de sodio).
- Curación plana
- Prolongador (T-26, guía de suero).
- Bolsa colectora simple.

#### Técnica quirúrgica

1. *Colangiografía transcística intraoperatoria*: al realizar esta práctica es frecuente detectar *imágenes negativas*. Son cálculos que migraron desde la vesícula o se formaron directamente en el conducto y no permiten la evacuación de la bilis hacia el duodeno.
2. *Maniobra de Vautrin-Kocher*: la evaluación del estudio radiológico determina la necesidad de explorar la vía biliar. Es fundamental efectuar una maniobra de Vautrin-Kocher para movilizar el colédoco supraduodenal y retroduodenal. Una vez descendido el ángulo cólico derecho, el primer ayudante, con sus manos o con una pinza triangular de Duval, tracciona el duodeno. Al quedar expuesto el peritoneo duodenopancreático, el cirujano secciona la serosa lateral que cubre la segunda porción con tijera Metzenbaum y pinza diente de cillo, hasta llegar por arriba al ligamento hepatoduodenal y por deba-

jo a los vasos mesentéricos superiores (fig. 11-23A). Ahora sí, se puede movilizar el colédoco distal, las porciones segunda y tercera del duodeno, la cabeza del páncreas y visualizar la vena cava inferior, el riñón derecho y su pedículo, los vasos espermáticos, la arteria aorta y el riñón izquierdo.

3. *Apertura del colédoco*: en la cara anterior del conducto colédoco y por debajo de la desembocadura del cístico se colocan dos puntos de reparo externos de lino 100 con aguja redonda  $\frac{1}{2}$  círculo delicada de 10 mm o de sutura absorbible 3-0 o 4-0. Tras realizar una incisión longitudinal de 10 a 15 mm con bisturí largo N° 3 y aspirar el contenido biliar, viscoso y de color amarillo, se pasan dos puntos de reparo internos (fig. 11-23B).
4. *Exploración y extracción de los cálculos*: la vía biliar se explora con maniobras digitales y pinzas Desjardins (recta) en el conducto hepático (fig. 11-23C) y Randall-Mirizzi (ángulo de 90°) en el conducto colédoco. Los cálculos, a medida que se extraen, deben ser guardados por el instrumentador en su mesa.
- A continuación, con una sonda Nélaton N° 14 y una jeringa de 20 mL con solución fisiológica se irriga la vía biliar proximal y distal y se retiran los restos de cálculos y sedimentos.
5. *Exploración de la papila*: desde el conducto colédoco se desciende una sonda K-30 tratando, en lo posible, de franquear la papila para confirmar su permeabilidad (fig. 11-23D). Si existe alguna dificultad se intentan progresar dilatadores y bujías.
6. *Coledocoscopia*: es muy útil efectuar una coledocoscopia intraoperatoria. La visión directa mediante una fibra óptica (coledocoscopia) colocada dentro del conducto, permite evaluar la morfología de la vía biliar y la papila y descartar la presencia de litos.
7. *Colocación del tubo de Kehr* (cuadro 11-4): al concluir la exploración instrumental, con pinza diente de cillo y una Bertola se introduce un tubo de Kehr (tubo



**Fig. 11-23.** Exploración de la vía biliar principal. **A y A'**, Maniobra de Vautrin-Kocher. **B**, Apertura longitudinal del conducto colédoco por debajo delístico, habiendo aplicado puntos de reparo. **C**, Extracción de un cálculo coledociano con pinza Desjardins. **D**, Descenso de una sonda K-30 hacia la papila. **E**, Colocación de un tubo de Kebr. Obsérvense las diferentes formas de preparar el tubo en T.

en T) cortado en general en media caña, con las ramas de la T seccionadas en una longitud acorde a la vía biliar (fig. 11-23E).

El colédoco se cierra con puntos separados o una sutura continua de material absorbible o polipropileno 3-0 o 4-0. Es importante asegurar el cierre hermético para evitar la filtración de bilis, capaz de provocar un coleperitoneo. Se controla mediante una prueba hidráulica, inyectando solución fisiológica a través del tubo en T. De verificarse fuga, se aplicarán puntos adicionales.

8. **Colangiografía:** antes de emprender el cierre de la laparotomía, se debe asegurar una vía biliar expedita con una nueva colangiografía intraoperatoria. En este caso, se clampea el tubo de Kebr y se introduce en su luz una sonda fina para purgarlo con solución fisiológica, luego se desclampea e inyectando sustancia de contraste se saca una placa de control, que se debe adjuntar a la historia clínica del paciente como documento del procedimiento.
9. **Cierre:** se lava la cavidad con solución fisiológica tibia y se realiza un minucioso control de la hemostasia. En las exploraciones de la vía biliar, se deja colocado un tubo de látex o silicona en la fosa de Morison, exteriorizado por contraabertura que se fija a la piel con un punto de lino 40 con aguja recta lanceolada. El tubo de Kebr, también exteriorizado por una herida punzante, se fija a la piel con 2 puntos de lino 40 o nailon monofilamento 3-0, sutura recomendable pues no causa daño tisular, teniendo en cuenta que deberá permanecer por un largo tiempo.

Previo recuento de gasas y compresas, se cierra la laparotomía con una sutura continua de polipropileno I. Se lava el tejido celular, se controla la hemostasia y se afronta el plano cutáneo con puntos separados de nailon 3-0.

El instrumentador es responsable de la conexión de los drenajes. El tubo de Kebr se anexa a un prolongador (T-26 o guía de suero) y se deposita dentro de una bolsa colectora simple; *drena por gravedad*. El tubo de látex se conecta a un drenaje cerrado *aspirativo*. Es fundamental su correcta identificación, para no incurrir en errores que puedan ocasionar complicaciones.

El drenaje de cavidad se retira en el tercer o cuarto día del posoperatorio. El tubo de Kebr se deja por lo menos 20 días. Antes de extraerlo se realiza una colangiografía de control para evaluar el calibre de la vía biliar, la ausencia o restos de cálculos, la circulación normal de bilis con el pasaje al duodeno y la anatomía de la papila.

#### TRATAMIENTO PERCUTÁNEO DE LOS CÁLCULOS RESIDUALES

Rodolfo Mazzariello considera que, en la actualidad, el tratamiento percutáneo para la litiasis biliar residual es el método más seguro.

La práctica instrumental se lleva a cabo entre los 30 y 60 días de la operación. Permite extraer cálculos por 4 vías: transcoledociana, transcística, transcolecística para cálculos vesiculares y transcolecística para cálculos coledocianos, cualquiera sea su tamaño, ubicación y número (fig. 11-24).

#### Cuadro 11-4. Indicaciones del tubo de Kebr

- En las exploraciones de la vía biliar (litiasis coledociana, colangitis) a fin de evitar la filtración de bilis por hipertensión biliar (edema de la papila, espasmo del esfínter de Oddi, litiasis residual inadvertida, etc.).
- Para protección de una anastomosis biliodigestiva.
- Como tutor en las reparaciones de la vía biliar por lesión advertida.
- Para irrigar la vía biliar con sustancias químicas y disolver cálculos.

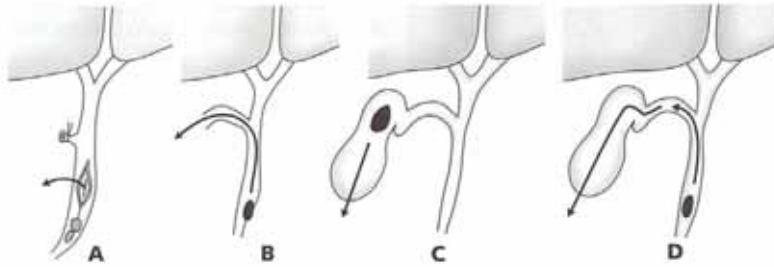


Fig. 11-24. Vías de acceso para extraer cálculos residuales. A. Transcoledociana. B. Transcística. C. Transcolecística para cálculos vesiculares. D. Transcolecística para cálculos coledocianos.

Este tratamiento requiere el uso exclusivo de un intensificador de imágenes.

#### Instrumental y materiales (figs. 11-25 y 11-26)

- Pinzas extractoras de cálculos largas, con diferentes angulaciones que se abren ampliamente.
- Pinza flexible de Mondet.
- Sondas Dormia de varios tamaños.
- Sondas guías de Mazzariello.
- Sondas Fogarty Nº 3 o 4.
- Sondas de material plástico de puntas y calibres diversos.
- Mandriles flexibles lisos y espiralados complementarios de las sondas.
- Catéter de punta angulada con mandril metálico.
- Potes con sustancia de contraste.
- Jeringas de 20 mL.

#### Preparación del trayecto fistuloso

Si el trayecto fistuloso es estrecho o los cálculos son grandes, primero se dilata con sondas de plástico. Se comienza con una sonda de calibre pequeño y se aumenta progresivamente de tamaño hasta obtener la luz

deseada, que permita introducir los instrumentos con comodidad.

Si el tubo de drenaje es angosto, se inserta una guía, se retira el tubo de Kehr y, a continuación, se dilata.

#### Extracción transcoledociana

El mayor número de cálculos residuales generalmente se localiza en el colédoco distal. Para su extracción la vía transcoledociana resulta eficaz (fig. 11-27).

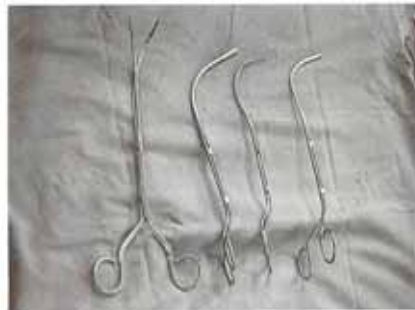

Fig. 11-25. Pinzas extractoras de cálculos.

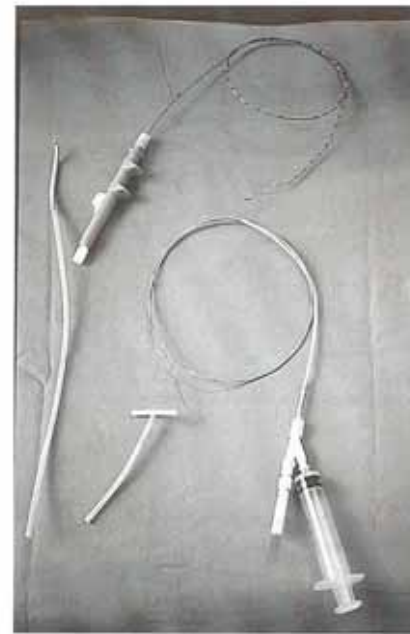

Fig. 11-26. Sondas utilizadas en los tratamientos percutáneos.

Primero se retira el tubo en T, se inyecta sustancia de contraste dentro del trayecto y se ingresa el instrumento a emplear con cuidado y bajo control radioscópico.

Las pinzas permiten extraer los cálculos cercanos, en algunos casos romperlos y retirar los que están impactados. La sonda Dormia y las sondas Fogarty permiten salvar angulaciones, curvas y llegar a mayor profundidad. Estos elementos se complementan entre sí, por ejemplo, un cálculo grande (30 mm) alojado en el hepático izquierdo se desciende con la sonda Dormia o una Fogarty Nº 3 o 4, se desintegra con la pinza de Mondet y se retira con una pinza extractora.

Quizá resulten necesarias múltiples sesiones. En estos casos, se deja una guía a

través del trayecto fistuloso, que posteriormente servirá de tutor para pasar los dilatadores, manteniendo permeable el trayecto.

#### Extracción transcística

Si el conducto cístico tiene colocado un tubo de drenaje fino, primero se debe dilatar el acceso con sondas delicadas para poder introducir en el muñón un catéter fino, con movimientos de rotación. Luego, se intercambia con otros de mayor calibre hasta lograr pasar el instrumental con facilidad.

#### Extracción transcolecística de cálculos vesiculares

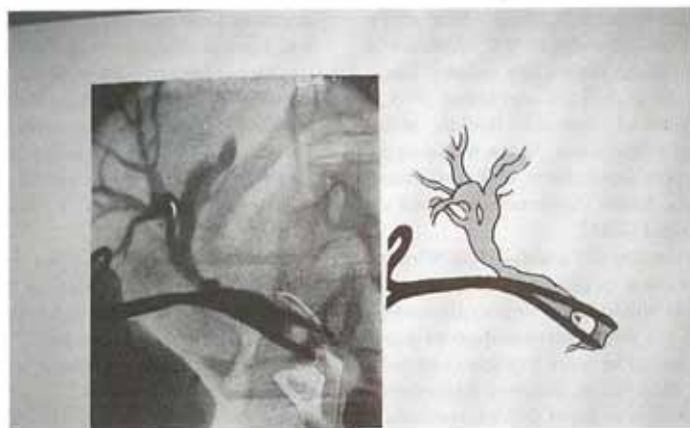
Técnicamente es la extracción más sencilla de cálculos residuales. La corta distancia entre la pared y el fondo vesicular permite trabajar prácticamente con las pinzas y extraer cálculos grandes. Aquellos impactados en el cuello, no siempre pueden retirarse. Se recomienda dilatar el cístico y con una cureta delicada reseca la mucosa patológica.

#### Extracción transcolecística de cálculos coledocianos

Esta práctica percutánea está indicada en los pacientes sometidos a colecistostomías de urgencia, con litiasis residual coledociana.

El procedimiento se lleva a cabo en varias sesiones. Es necesario efectuar dilataciones del conducto cístico cada 2 o 3 días, aumentando el tamaño de las sondas, hasta lograr un óptimo calibre que permita introducir una sonda Dormia para la extracción.

Además, de los casos descritos, Mazzariello emplea este procedimiento percutáneo para tratar las estenosis congénitas y malignas de la vía biliar, dilatación de la ampolla de Vater, extracción de pólipos, membranas de quistes hidatídicos abiertos y restos de alimentos.



**Fig. 11-27.** Tratamiento percutáneo de los cálculos residuales. En la colangiografía posoperatoria se observa la extracción de un cálculo redondeado de la porción terminal, con pinza Randall modificada. Esquema de la imagen presentada.

## CIRUGÍAS SOBRE LA PAPILA

Durante el desarrollo de una coledocotomía, si no resultó satisfactorio el pasaje de bujías, dilatadores o sondas a través de la ampolla de Vater, se emprende la exploración de la papila mediante una *papiloesfinterotomía* o una *papiloesfinteroplastia*. Estas técnicas tienen indicación quirúrgica en los siguientes casos:

- Imagen dudosa o cálculo impactado en el colédoco distal.
- Estenosis papilar (no se puede pasar la papila con un dilatador de 3 mm).
- Obstrucción crónica del colédoco distal por barro biliar.
- Cálculos residuales en los conductos hepáticos, que no se pueden extraer y su posterior descenso puede ocasionar obstrucción.
- Pancreatitis para evitar el reflujo biliopancreático.

## Instrumental y materiales

El instrumentador prepara su mesa con el instrumental y los materiales mencionados en la exploración de la vía biliar; adicionando:

- Sondas maleables finas de 2 a 20 mm de diámetro.
- Papilótomos.
- Sondas o catéteres para canular el conducto Wirsung.
- Aspirador delicado.

## Papiloesfinterotomía transduodenal

La papiloesfinterotomía incluye la sección de las fibras musculares de la papila, del esfínter inferior y una porción del esfínter submucoso, manteniendo intacto el esfínter superior.

### Técnica quirúrgica

1. *Duodenotomía:* en la cara anterior del duodeno, frente al cálculo enclavado, se

colocan dos puntos de reparo de lino 100 con aguja redonda  $\frac{1}{2}$  círculo de 20 mm o de material absorbible 3-0, distantes a unos 3 cm. Se realiza una incisión longitudinal de unos 5 cm con bisturí Nº 3 y, tras aspirar el contenido líquido, se toman los colgajos con pinzas Allis o se reclinan con separadores oblicuos maleables, quedando expuesta la ampolla de Vater (fig. 11-28A).

2. *Cateterización del conducto de Wirsung y colédoco:* si es posible, se intenta cateterizar el Wirsung con una sonda muy fina (0,5 a 1 mm) determinando su topografía. Luego se retira y desde la incisión en el colédoco se progresa suavemente un papilótomo, hasta que su campana u oliva impacte en el esfínter medio (fig. 11-28A).

3. *Localización de la papila - Esfinterotomía:* teniendo como reparo el extremo del papilótomo, se pasa un punto de tracción de material absorbible 4-0, en hora 10, para evitar la lesión del conducto de Wirsung. A veces, el cálculo es visible y se observa proyectado a través de la papila. En otras ocasiones, puede estar firmemente enclavado en la ampolla propiamente dicha. La apertura longitudinal de la papila se inicia en hora 11 con bisturí Nº 3. Una vez abiertas las fibras inferiores, se explora y extrae el cálculo con una pinza Desjardins o Randall-Mirizzi (fig. 11-28B), y a continuación, se completa la esfinterotomía con tijera Potts o bisturí (fig. 11-28C).

4. *Cierre del duodeno y colocación de drenaje en el colédoco:* asegurada la hemostasia, se cierra el duodeno en forma monoplano con puntos separados seromusculares de material absorbible 3-0. En el colédoco se deja colocado un tubo de Kehr Nº 16 o 18, generalmente cortado en media caña. La vía biliar se cierra con puntos separados de material absorbible o polipropileno 3-0 o 4-0; se verifica su hermeticidad con la inyección de solución fisiológica.

5. *Cierre de la cavidad:* previo lavado y con-

trol minucioso de la hemostasia, se exterioriza el Kehr por una incisión punzante y se fija con dos puntos de lino 40 o nailon monofilamento 2-0. Además, se deja un tubo de látex en la fosa de Morison, también exteriorizado por contraabertura y fijado a la piel con un punto de lino 40. La laparotomía se cierra de modo habitual con polipropileno 1. Recuérdese que:

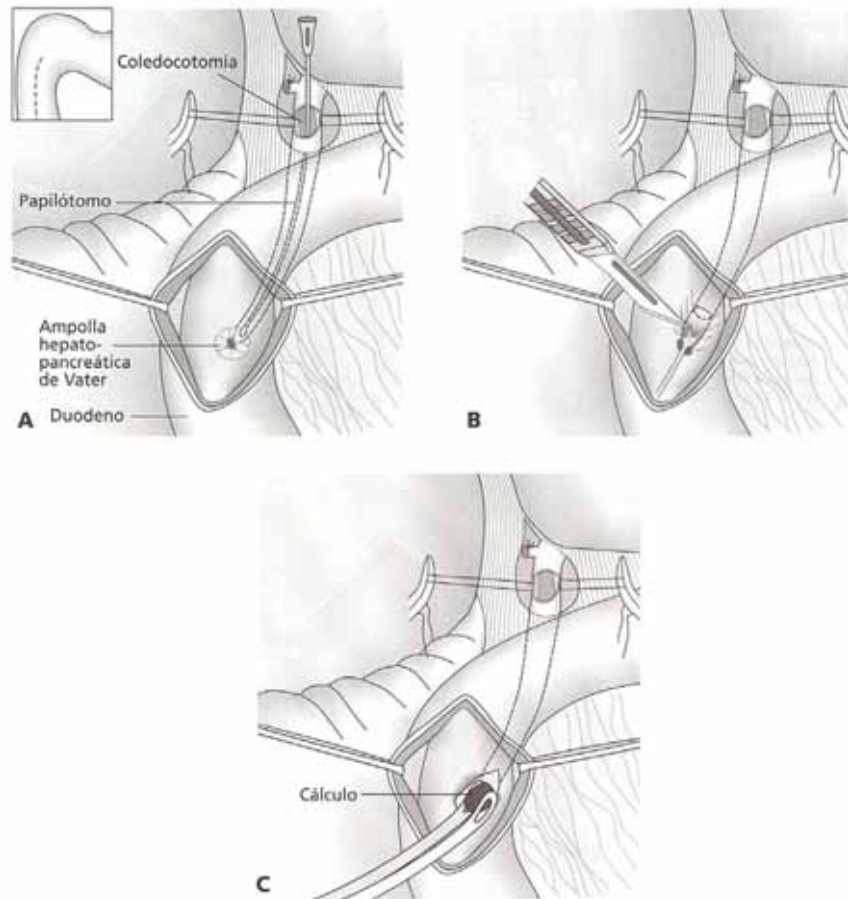
- El tubo de Kehr drena por gravedad, conectado a un prolongador tipo T-26 o una guía de suero y depositado en una bolsa colectora simple.
- El tubo de látex se anexa a un drenaje cerrado aspirativo.
- Ambos drenajes deben estar identificados con claridad.

## Papiloesfinteroplastia transduodenal

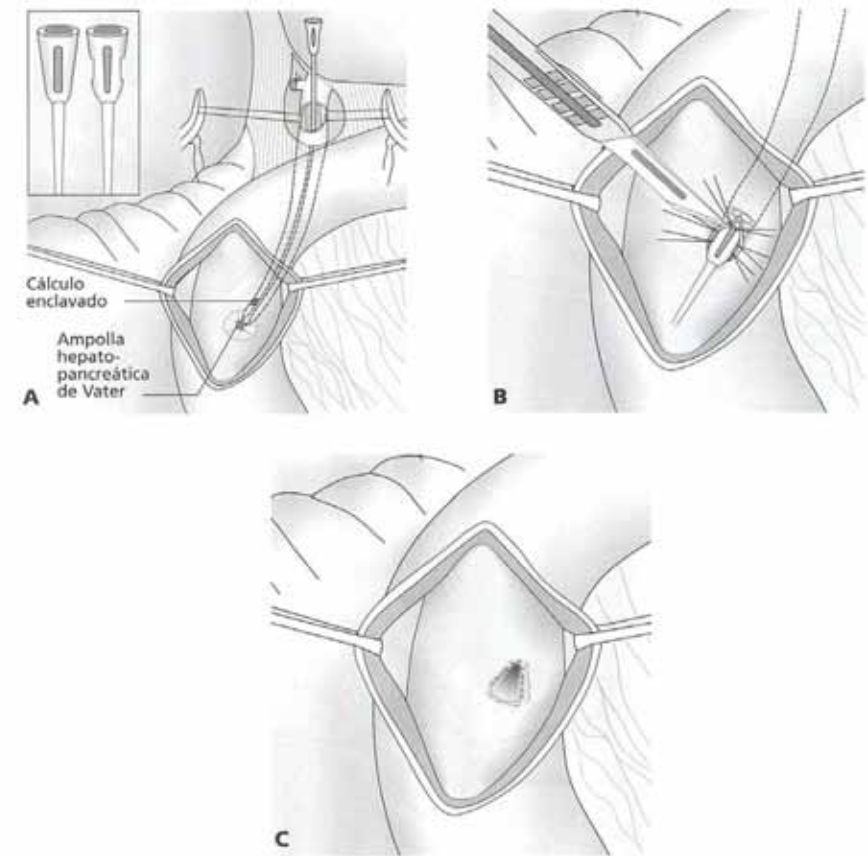
La *papiloesfinteroplastia transduodenal* es la creación de una anastomosis entre el duodeno y el colédoco supraduodenal.

La técnica de esta cirugía recorre los pasos enunciados en la papiloesfinterotomía transduodenal:

- Duodenotomía longitudinal.
- Cateterización de los conductos Wirsung y colédoco (fig. 11-29A). Sección de los esfínteres y la papila. Ésta es la variante entre las dos técnicas. Teniendo como guía el papilótomo se inciden las fibras del complejo esfinteriano y la pared duodenal con bisturí Nº 3 y, en forma simultánea, se colocan puntos de material absorbible 4-0; de este modo se confecciona una coledocoduodenostomía interna (fig. 11-29B y C). Al finalizar, se retira el papilótomo a través de ella.
- Duodenorrafia.
- Colocación de un tubo de Kehr, cierre del colédoco y prueba hidráulica para asegurar que no filtre.
- Cierre de la laparotomía, previa colocación de un tubo de drenaje en la fosa de Morison.



**Fig. 11-28.** Papiloesfinterotomía transduodenal. **A.** Apertura longitudinal del duodeno y exposición de la ampolla de Vater. A través de la coledocotomía se progresa un papilótomo. **B.** Teniendo como guía el papilótomo se realiza la papiloesfinterotomía. **C.** Extracción del cálculo impactado.



**Fig. 11-29.** Papiloesfinteroplastia transduodenal. **A.** Abierto el duodeno se desciende un papilótomo desde la coledocotomía. **B.** Luego de extraído el cálculo, en forma simultánea se secciona el complejo esfinteriano y se colocan puntos de material absorbible 4-0 entre el colédoco y el duodeno. **C.** Coledocoduodenostomía interna completada.

## ANASTOMOSIS BILIODIGESTIVAS

Las derivaciones biliodigestivas son técnicas quirúrgicas empleadas en pacientes portadores de tumores malignos, determinados procesos benignos o lesiones intraoperatorias de la vía biliar. Hay diversos tipos:

- Colectistoyeyunostomía.
- Coledocoduodenostomía.
- Coledocoyeyunostomía.
- Hepaticoyeyunostomía.

### Colectistoyeyunostomía

Es la creación de una anastomosis entre la vesícula biliar y un asa de yeyuno. Está contraindicada en presencia de litiasis vesicular. Tiene indicación en caso de obstrucción de la vía biliar por cáncer periampular o del colédoco distal, en enfermos críticos que, debido a su mal estado general, requieren una cirugía derivativa, paliativa y rápida.

### Instrumental y materiales

Se utiliza una caja de laparotomía y los materiales enumerados antes.

### Técnica quirúrgica

1. *Exploración:* al ingresar en la cavidad se colocan segundos campos de tela y el separador autoestático Balfour. A continuación, se explora el abdomen y tras corroborar la patología y establecer que es viable la cirugía programada, se prepara el campo operatorio. Con compresas de gasa humedecidas en solución fisiológica tibía y valvas se reclinan el lóbulo izquierdo del hígado, el estómago, el duodeno y el colon transversal.

2. *Apertura de la vesícula:* para trabajar con mayor comodidad es conveniente descomprimir la vesícula biliar dilatada mediante una punción; una muestra se envía a cultivo.

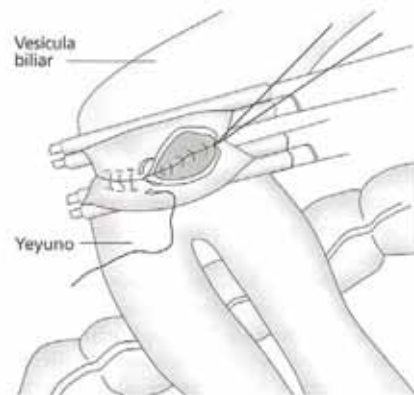
Luego, se cubre el campo operatorio con compresas de gasa, evitando derrame de bilis en la cavidad y, según preferencia

del cirujano, se aplica un clamp protegido en la vesícula. Se toma el fondo con dos pinzas Allis, se incide con bisturí y de inmediato se aspira el contenido. En los extremos de la apertura se colocan dos puntos de lino 100 con aguja redonda  $\frac{1}{2}$  círculo delicada de 20 mm o de material absorbible 3-0 (fig. 11-30).

3. *Ascenso del yeyuno y anastomosis:* la colectistoyeyunostomía se confecciona con un asa simple. A partir del ángulo de Treitz se asciende un asa de yeyuno por vía precólica y se aproxima a la vesícula. Se ocluye con un clamp protegido y se colocan dos puntos de reparo de lino 100 en el borde antimesentérico, se incide la pared y se realiza antisepsia con un hisopo embebido en yodopovidona solución.

La anastomosis colectistoyeyunal terminolateral se confecciona, en forma monoplano, con puntos separados de material absorbible 3-0 (fig. 11-30).

4. *Cierre:* después de retirar los clamps se procede a lavar la cavidad abdominal y controlar minuciosamente la línea de sutura y la hemostasia previa colocación de un



**Fig. 11-30.** Colectistoyeyunostomía con asa simple. Obsérvese el cierre de la cara anterior en forma monoplano con puntos separados.

tubo de drenaje de látex o silicona, que funcionará en forma aspirativa, se cierra la laparotomía de manera habitual.

### Coledocoduodenostomía

La coledocoduodenostomía es una anastomosis creada entre la cara anterior del colédoco y la cara posterosuperior del duodeno. Tiene indicación en los siguientes casos:

- Cáncer de cabeza de páncreas o cáncer periampular que ocasiona obstrucción en el colédoco.
- Estenosis benignas del colédoco distal.
- Panlitiasis y cálculos coledocianos residuales.
- Cálculos en el conducto hepático.
- Colangitis.

Esta derivación biliodigestiva es una técnica rápida, sencilla y eficaz, recomendable en pacientes mayores. Tiene la ventaja de conducir directamente la bilis desde el conducto colédoco al duodeno, o sea, en forma fisiológica. No obstante, en el período posoperatorio pueden presentarse dos complicaciones: *estenosis o formación de un fondo de saco en la porción terminal del colédoco*, donde suele acumularse barro biliar, cálculos y bilis pastosa, capaces de provocar obstrucción del conducto y ulterior pancreatitis.

### Técnica quirúrgica

1. *Colectistectomía:* al concluir el examen concéntrico del abdomen y confirmar el diagnóstico, se realiza una colectistectomía si no ha sido efectuada con anterioridad.
2. *Maniobra de Vautrin-Kocher:* la exploración de la vía biliar demanda una amplia maniobra de Vautrin-Kocher. El cirujano incide el peritoneo duodeno-pancreático hasta llegar al ligamento hepatoduodenal con pinza dientecillos y tijera Metzenbaum. De este modo, expone importantes estructuras anatómicas y moviliza las porciones segunda

y tercera del duodeno y el colédoco distal.

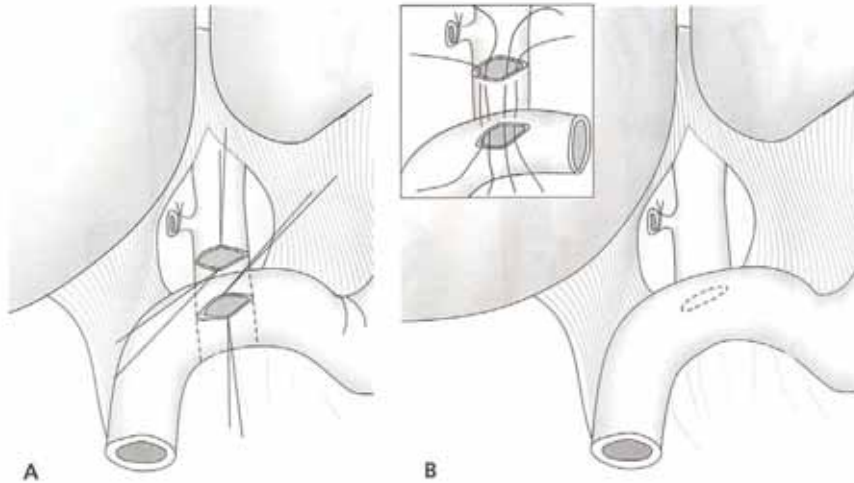
3. *Coledocotomía:* luego de tomar medidas precautorias para evitar el derrame de bilis en la cavidad, en la cara anterior del colédoco y por debajo de la desembocadura del conducto cístico se aplican dos puntos de reparo externos de lino 100 con aguja redonda  $\frac{1}{2}$  círculo delicada de 10 mm o de material absorbible 3-0 o 4-0. Si existe seguridad de la derivación interna, se practica una incisión transversal con bisturí N° 3 (fig. 11-31A). En caso contrario, la incisión será longitudinal y no menor de 2,5 cm para evitar una futura estenosis. De inmediato, se aspira el contenido que fluye con presión debido a la obstrucción y se colocan puntos internos de reparo. Si hay cálculos se extraen con pinzas Randall-Mirizzi.

4. *Duodenotomía:* se colocan puntos de reparo de lino 100 o de material absorbible 3-0 en las cercanías del borde antimesentérico de la primera porción del duodeno y se realiza una duodenotomía longitudinal con bisturí y tijera Metzenbaum o Potts (fig. 11-31A).

5. *Anastomosis:* alineadas las aperturas se realiza la coledocoduodenostomía laterolateral con puntos separados o dos suturas continuas de material absorbible o polipropileno 3-0 o 4-0 (fig. 11-31B).

6. *Drenaje de la vía biliar:* al crearse una derivación biliodigestiva, no se produciría hipertensión en el sistema biliar y las eventuales litiasis residuales se eliminarían a través de ella. Por esto, no es necesario dejar un tubo de Kehr en el colédoco.

7. *Cierre:* se lava la cavidad con solución fisiológica tibía y se verifica la anastomosis y la hemostasia antes de dar por concluida la cirugía. Previo recuento de gasas y compresas y colocación de un tubo de látex en la fosa de Morison con función aspirativa, se emprende el cierre de la laparotomía.



**Fig. 11-31.** Coledocoduodenostomía laterolateral. **A.** Previa colocación de puntos de reparo se realiza una coledocotomía transversal y una duodenotomía longitudinal en las proximidades del borde antimesentérico. **B.** La coledocoduodenostomía se confecciona en forma monopiano con puntos separados o una sutura continua de material absorbible 3-0. Obsérvese en el recuadro los puntos pasados por la cara posterior.

### Coledocoyeyunostomía-Hepaticoyeyunostomía

Estas derivaciones biliodigestivas tienen indicación quirúrgica en los siguientes casos:

- Lesiones intraquirúrgicas de la vía biliar principal.
- Estenosis benignas y malignas.
- Dilatación quística del colédoco.

A continuación se describen los pasos a seguir en caso de una estenosis (fig. 11-32).

#### Técnica quirúrgica

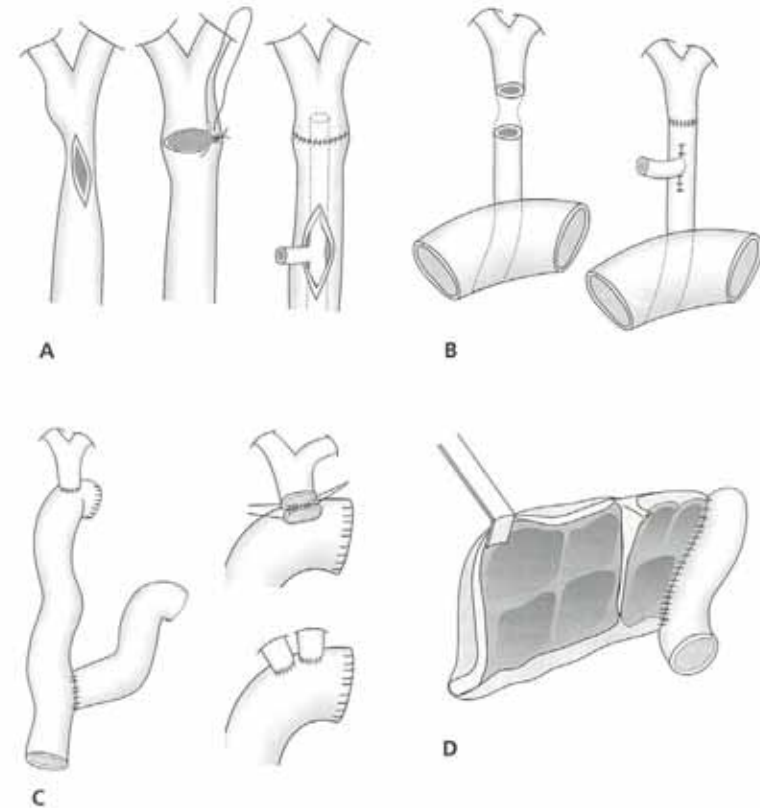
1. *Disección del segmento:* en la exploración de la vía biliar, las maniobras deben ser muy cuidadosas. Para mayor seguridad en la identificación y disección, es útil efectuar una punción que constate la pre-

sencia de bilis. Otro reparo importante a tener en cuenta, es la ubicación de la arteria hepática que circula por el lado izquierdo de la vía biliar principal.

Se lisan las adherencias por encima y debajo de la estenosis con tijera y pinza diente-cillos lo que permite evaluar la magnitud de la lesión. Luego, se aplican dos puntos de reparo en el extremo proximal dilatado, se liga el extremo distal y se secciona el conducto (fig. 11-32). Si hay cálculos se retiran con pinzas Randall-Mirizzi o sondas Fogarty.

2. *Anastomosis:* consiste en la creación de una derivación terminolateral con un asa yeyunal desfuncionalizada en Y de Roux (fig. 11-32).

Localizada la primera asa, se ligan y seccionan los vasos liberando el borde me-



**Fig. 11-32.** Cirugías para corregir las estenosis benignas postraumáticas. **A.** Reparación tipo Heinecke - Mikulicz para estenosis del hepático común. **B.** Plástica terminoterminal. **C.** Hepaticoyeyunostomía en Y de Roux. Obsérvese en el recuadro dos variedades de anastomosis. **D.** Colangiyyeyunostomía intrahepática.

sentérico. Tomados los recaudos necesarios para evitar la contaminación del campo, se aplican puntos de reparo y se transeca el yeyuno. El extremo proximal se deja cubierto con una compresa. El extremo distal se cierra con una sutura continua de material absorbible 3-0 y se re-

fuerza con una jareta de lino 70 o 100. El asa se asciende por vía precólica y se aproxima al conducto observando que no quede a tensión, capaz de perjudicar la anastomosis. En el borde antimesentérico se colocan dos puntos de reparo y se incide en una longitud proporcional.



La coledocoyunostomía o hepaticoyunostomía se realiza con puntos separados de material absorbible o polipropileno 4-0 o 5-0. Al finalizar se confecciona la yeyunoyunostomía (anastomosis al pie) para completar la Y de Roux, a unos 40 cm de distancia de la sutura anterior.

3. **Cierre:** concluida la derivación se efectúa el lavado de la cavidad y el control de la hemostasia. Se coloca un tubo de látex en la fosa de Morison; no es necesario drenar la vía biliar. Tras asegurar el recuento de gases y compresas, se cierra la laparotomía con una sutura continua de polipropileno I.

## REPARACIONES DE LA VÍA BILIAR

Según el tipo de lesión intraquirúrgica de la vía biliar (advertidas o inadvertidas) se pueden emplear diferentes técnicas. A continuación, se mencionan las más frecuentes.

### Reparación tipo Heinecke-Mikulicz

Esta operación es posible en caso de una estenosis biliar parcial. Se incide longitudinalmente la zona estenosada y se sutura en sentido transversal, dejando un tubo de Kehr, por encima o por debajo de la sutura, como prótesis o drenaje (fig. 11-32).

Si la estenosis afecta la porción media o distal de la vía biliar principal, es conveniente realizar una resección del segmento, seguida de una anastomosis terminoterminal.

### Anastomosis terminoterminal

Se utiliza en las lesiones advertidas del conducto colédoco, cuando la pérdida de tejido es menor de 10 mm (fig. 11-32), permitiendo una anastomosis libre de tensión. El segmento dañado se reseca y se confecciona la anastomosis con puntos separados de material absorbible o polipropileno (preferentemente) 5-0 o 6-0.

En estos casos, se deja colocado un tubo de Kehr. La rama vertical del tubo en T no debe salir por la anastomosis; se exterioriza por arriba o por debajo de ella, según resulte conveniente (fig. 11-32). Cabe destacar que los drenajes de la vía biliar en caso de lesión no se seccionan en media caña.

### Anastomosis biliodigestiva

Si la lesión es más extensa, se debe realizar una anastomosis biliodigestiva. En la mayoría de los casos, se opta por una hepaticoyunostomía en Y de Roux. Cuando la lesión asienta en la bifurcación o en los conductos hepático, derecho e izquierdo, se debe disecar la placa hiliar para lograr una movilización adecuada. Los conductos podrán anastomosarse por separado en el yeyuno (fig. 11-32).

### Colangiopyunostomía intrahepática

Esta técnica se emplea para tratar las lesiones altas, en presencia de un pedículo congelado y varias cirugías previas (fig. 11-32).

## BIBLIOGRAFÍA

- Agor A. Grant Atlas de Anatomía. 9ª ed. Buenos Aires: Editorial Médica Panamericana, 1994.  
 Álvarez Rodríguez J. y Zandalarín H. Patología Biliar Aguda. En Perera S y García H. Cirugía de Urgencia. Buenos Aires: Editorial Médica Panamericana, 1997, pp. 381-408.  
 Berkow R, Fletcher A. El Manual Merck. 9ª ed. España: Océano/Centrum, 1994.  
 Carey Ch, Lee H y Wolje. Manual de Terapéutica Médica. 10ª ed. Washington: Masson-Little, Brown S.A., 1998.

- Ferreras P, Valentí C y Rozman C. Medicina Interna. 15ª ed. Mosby/Dayma Libros 1995.  
 Fontany M, Cédola ME, Molina Ferrer y col. Colangiorenoscopia. Nuestra Experiencia. En Revista Argentina de Radiología. Vol. 62, Nº 4. Buenos Aires 1998, pp. 291-296.  
 Gayarre M. Manual de Radiología Clínica. España: Editorial Mosby/Dayma Libros, 1994.  
 Kamina P y Di Marino V. En Abdomen. Anatomie. París: Maloine, 1993.

- Latarjet M y Ruiz Liand A. Anatomía Humana. 3ª ed. Buenos Aires: Editorial Médica Panamericana, 1995.  
 Mazzariello R. Residual Biliary Tract Stones: Nonoperative Treatment of 570 Patients. En Surgery annual: Nineteen Seventy-six. New York: Appleton-Century-Crofts, 1976, pp. 113-144.  
 Michans. Patología Quirúrgica. 4ª ed. Buenos Aires: Librería "El Ateneo" Editorial, 1994.  
 Nora P, Braasch J. Vesícula y Vías Biliares. En Nora P. Cirugía general (dir). 2ª ed. Buenos Aires: Salvat Editores S.A., 1985, pp. 597-644.  
 Nyhus LL, Baker R. El Dominio de la Cirugía. 1ª ed., 6ª reimpresión. Buenos Aires: Editorial Médica Panamericana, 1994.

- Sabiston DC. Tratado de Patología Quirúrgica. 14ª ed. México: Mc Graw-Hill-Interamericana, 1995.  
 De Santibañes E, Pekolj J y Sicori J. Lesiones Quirúrgicas de la Vía Biliar. En Perera S y García H. Cirugía de Urgencia. Buenos Aires: Editorial Médica Panamericana, 1997, pp. 409-420.  
 Síntesis en Imagenología Médica. Vol. VIII, Nº 4. Buenos Aires: 1998, p. 113.  
 Sobotta, Putz R y Palst R. Atlas de Anatomía Humana. 20ª ed. Madrid: Editorial Médica Panamericana, 1994.  
 Zinner M, Schwartz S, Ellis H, Maingot. Operaciones Abdominales. 10ª ed. México: Editorial Médica Panamericana, 1998.

## AUTOEVALUACIÓN

**Marque con una cruz la respuesta correcta.**

- La vía biliar principal está integrada por:
  - A. La vesícula biliar y el conducto cístico.
  - B. Los conductos hepáticos izquierdo y derecho.
  - C. El conducto hepático común y el conducto colédoco.
  - D. Los conductos hepáticos y el cístico.
- El triángulo de Calot está formado por:
  - A. Conducto hepático común, conducto cístico y borde inferior del hígado.
  - B. Conducto hepático derecho, borde inferior del hígado y arteria cística.
  - C. Conducto hepático izquierdo, borde inferior del hígado y conducto cístico.
  - D. Arteria hepática, borde inferior del hígado y conducto cístico.
- El pedículo de la vesícula biliar está compuesto por:
  - A. Arteria hepática y conducto cístico.
  - B. Arteria cística y conducto cístico.
  - C. Arteria cística y conducto colédoco.
  - D. Arteria cística y conducto hepático.

**Conteste verdadero o falso según corresponda.**

- El conducto de Wirsung y el colédoco desembocan juntos o separados en la primera porción del duodeno.  
 V ( ) F ( )
- El conducto de Wirsung y el conducto colédoco rodeados por el esfínter de Oddi desembocan en la ampolla de Vater.  
 V ( ) F ( )

**Complete con una palabra.**

- Mencione cómo se designan las técnicas aplicadas en la extirpación de la vesícula.
  - A. Del fondo vesicular al conducto cístico.....
  - B. Del conducto cístico al fondo vesicular.....

- C. Primero se realiza la identificación del pedículo y luego la disección desde el fondo vesicular.....
7. En qué condiciones debe entregarse el catéter para la colangiografía.....

**Relacione la columna de la izquierda con la columna de la derecha. Coloque al lado de cada letra el número correspondiente. Cada número puede ser utilizado una vez varias o ninguna.**

8. Asocie los drenajes y las sondas empleadas en el transcurso de las siguientes cirugías.
- |                               |                   |
|-------------------------------|-------------------|
| A. Colectomía.....            | 1. Nélaton.       |
| B. Colectostomía.....         | 2. Tubo de Kehr.  |
| C. Papilotomía.....           | 3. K-108.         |
| D. Extracción percutánea..... | 4. K-30.          |
| E. Coledocotomía.....         | 5. Pezzer.        |
|                               | 6. Sonda Dormia.  |
|                               | 7. Sonda Fogarty. |
|                               | 8. K-112.         |
9. Drenajes:
- |                       |   |
|-----------------------|---|
| A. Tubo de Kehr.....  | 1. Funciona aspirativo.   |
| B. Tubo de látex..... | 2. Drena por gravedad.  |
| C. Sonda Pezzer.....  | 3. Se fija con puntos de lino.                                    |
|                       | 4. Se fija con puntos de nailon.                                  |
|                       | 5. Se conecta a un drenaje cerrado.                               |
|                       | 6. Se conecta a un prolongador y se deposita en una bolsa simple. |
10. **Ordene secuencialmente los tiempos de una coledocotomía.**
- A. Extracción de cálculos.
  - B. Lavados con sonda Nélaton.
  - C. Colocación de puntos de reparo.
  - D. Apertura del conducto colédoco.
  - E. Colangiografía de control.
  - F. Colocación del tubo de Kehr.
  - G. Exploración de la papila.
  - H. Cierre del colédoco.
  - I. Exploración instrumental.

**Preguntas orientadoras para el estudio.**

11. Explique el objetivo de la maniobra de Vautrin-Kocher. Mencione qué instrumental emplea el cirujano para efectuarla.
12. Enumere los materiales necesarios para una colangiografía transcística.
13. Detalle el instrumental y los materiales específicos utilizados en la exploración de la vía biliar.
14. ¿Qué material de sutura y agujas se utilizan para reparar el conducto colédoco?
15. Especifique los números de los tubos de Kehr usados con frecuencia y cómo se deben preparar.

16. Mencione ¿qué materiales y tipo de suturas se emplean en el cierre de la vía biliar?
17. ¿Cómo se realiza la prueba hidráulica para controlar el cierre hermético del conducto colédoco?
18. En las coledocoduodenostomías no es necesario dejar un tubo en T. ¿Por qué?
19. En las exploraciones de la vía biliar siempre debe drenarse la cavidad. ¿Qué se emplea y dónde se deja colocado?

# Páncreas

Mónica G. Broto y Stella M. Delor

# 12

El páncreas es una glándula voluminosa y retrogástrica. Histológicamente, es un órgano *mixto* con una porción exocrina, su

jugo pancreático se dirige al duodeno y una porción endocrina, la insulina y otras hormonas que produce se vierten en la sangre.

## ANATOMÍA QUIRÚRGICA

### UBICACIÓN TOPOGRÁFICA

El páncreas ocupa un *sitio* muy profundo. Se halla adosado a la pared vertebrolumbar a la altura de L<sub>1</sub>-L<sub>2</sub> (fig. 12-1). La *región pancreática* está limitada:

- *Arriba*: por una línea que pasa por el extremo anterior de las octavas costillas.
- *Abajo*: por una línea horizontal que pasa a dos dedos por encima del ombligo.
- *Adentro*: por un plano anteroposterior que pasa dos dedos a la derecha de la línea media.
- *Afuera*: por un plano paralelo al anterior que pasa a 2 cm por dentro de la vertical trazada por la tetilla izquierda.

Lo expuesto determina que el páncreas es un órgano *retroperitoneal*, perteneciente al epigastrio y al hipocondrio izquierdo. La raíz del mesocolon transversal lo divide en dos

porciones: supramesocolónica e inframesocolónica.

### DESCRIPCIÓN EXTERNA

La glándula tiene una *forma* bastante irregular, su extremo derecho es más voluminoso que su extremo izquierdo. Está aplastada en sentido anteroposterior.

En las horas de reposo su *color* es blanco grisáceo, durante la digestión se congestiona y toma un tinte más o menos rosado. Posee una *consistencia* relativamente dura, aunque se desgarran con facilidad.

Se observan variaciones en cuanto al *peso* y *dimensiones* del páncreas. Está más desarrollado en el hombre que en la mujer, 70 y 66 gramos respectivamente. Su *volumen* aumentaría gradualmente hasta los 40 años y disminuiría a partir de los 50 (atrofia senil).

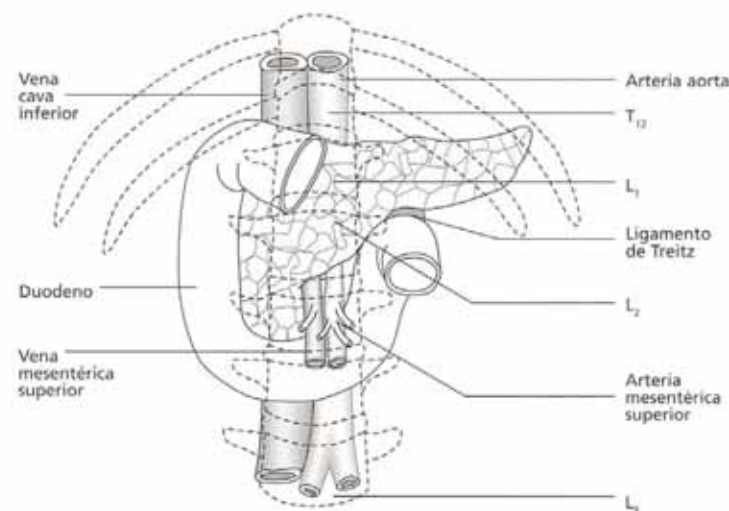


Fig. 12-1. Ubicación topográfica del páncreas.

Mide 16 a 20 cm de largo, 4 a 5 cm de alto y 2 a 3 cm de espesor.

En el páncreas se distinguen 4 porciones: cabeza, cuello o istmo, cuerpo y cola (fig. 12-2).

### A. Cabeza

La cabeza del páncreas es aplanada. Presenta un contorno, una cara anterior y otra posterior. Está enmarcada por el duodeno y en íntima relación con la porción distal del conducto colédoco. Este contacto es muy importante; cualquier proceso inflamatorio de la glándula puede repercutir sobre la vía biliar principal y reducir su calibre hasta obstruirla.

La cabeza, abajo y a la izquierda, se prolonga con el *proceso uncinato* o *páncreas menor*; que pasa detrás de los vasos mesentéricos y de la vena porta y por delante de la arteria aorta y de la vena cava inferior. Es-

te proceso puede estar ausente o, por el contrario, rodeando por completo los vasos mesentéricos.

### B. Cuello o istmo

Es una porción estrecha, mide sólo 1,5 a 2 cm de longitud. Une la cabeza con el cuerpo del páncreas.

### C. Cuerpo

Tiene la forma de un prisma alargado con concavidad posterior. Se dirige hacia arriba y a la izquierda.

### D. Cola

Es relativamente móvil, su punta delgada y larga puede llegar al hilio del bazo. No hay una línea clara que determine el límite entre el cuerpo y la cola.

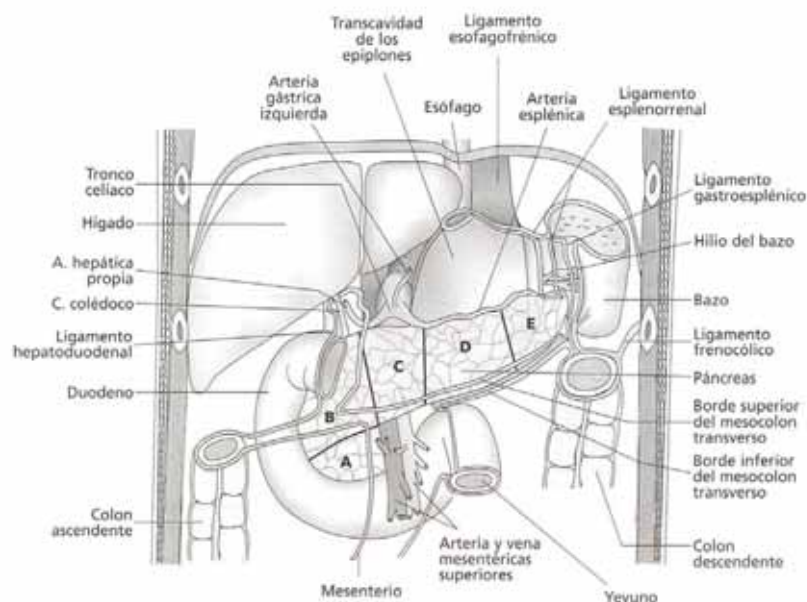


Fig. 12-2. Relaciones del páncreas con el peritoneo, el mesocolon transverso y las estructuras vasculares cercanas. División de la glándula en cinco porciones: A. Proceso uncinato. B. Cabeza. C. Cuello o istmo. D. Cuerpo. E. Cola.

## CONDUCTOS PANCREÁTICOS

El páncreas tiene un sistema canalicular donde vierte su jugo pancreático. Los 2 conductos más importantes se sitúan por delante de los grandes vasos (fig. 12-3).

### A. Conducto pancreático principal (de Wirsung)

El conducto de Wirsung nace en la cola del páncreas, atraviesa el cuerpo por el centro mayor de la glándula, cruza la columna vertebral a la altura de L<sub>1</sub> y llega a la pared posterior de la cabeza (fig. 12-3). A nivel de la papila mayor adquiere posición horizontal, entra en la pared del duodeno y, rodea-

do por el esfínter de Oddi, desemboca en la ampolla de Vater junto al conducto colédoco o separado.

El conducto pancreático principal alcanza su diámetro máximo en la cabeza del páncreas, antes de penetrar en la pared del duodeno; se afina hacia la cola.

Durante su trayecto recibe 15 a 20 afluentes tributarios. Drena la cola, el cuerpo y la parte posterior de la cabeza.

### B. Conducto pancreático accesorio (de Santorini)

El conducto de Santorini se separa del conducto de Wirsung en la cabeza del páncreas (fig. 12-3). Se dirige transversalmente

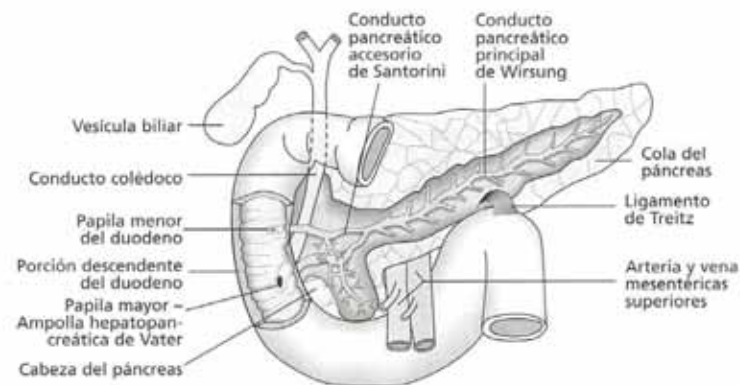


Fig. 12-3. Distribución habitual de los conductos pancreáticos.

hacia la derecha, recorre la pared postero-medial del duodeno y desemboca en la papila menor, a 2 o 3 cm por arriba del conducto de Wirsung. Drena la parte anterior de la cabeza del páncreas.

- Puede hallarse ausente el conducto accesorio.
- El conducto accesorio puede terminar en fondo de saco.

### C. Variantes anatómicas de los conductos pancreáticos (fig. 12-4)

Según el desarrollo embrionario la anatomía de los conductos puede presentar múltiples variaciones, considerándose todas normales:

- Puede no existir comunicación entre los dos conductos.
- Puede encontrarse ausente la papila menor.
- La papila menor puede tener un diámetro tan pequeño, que no drena jugo pancreático.
- Puede observarse predominio del conducto de Santorini.
- Puede existir anastomosis entre los conductos.
- Los conductos pueden presentar trayectos sinuosos.

## CONSTITUCIÓN ANATÓMICA

El páncreas es una glándula *mixta* compuesta por tejido conectivo, donde se distribuyen los elementos epiteliales que integran la porción *exocrina* o digestiva (ácinos y conductos) y la porción *endocrina* (islotos de Langerhans).

Los *ácinos* son glándulas formadas por una sola hilera de células piramidales y epiteliales. Están en conexión con un canaliculo y en conjunto constituyen la *unidad funcional* del páncreas exocrino.

Los *islotos de Langerhans*, situados entre los ácinos, están rodeados por una rica red vascular que es la vía de eliminación de la insulina. Suele haber hasta un millón o más por glándula; predominan en la cola.

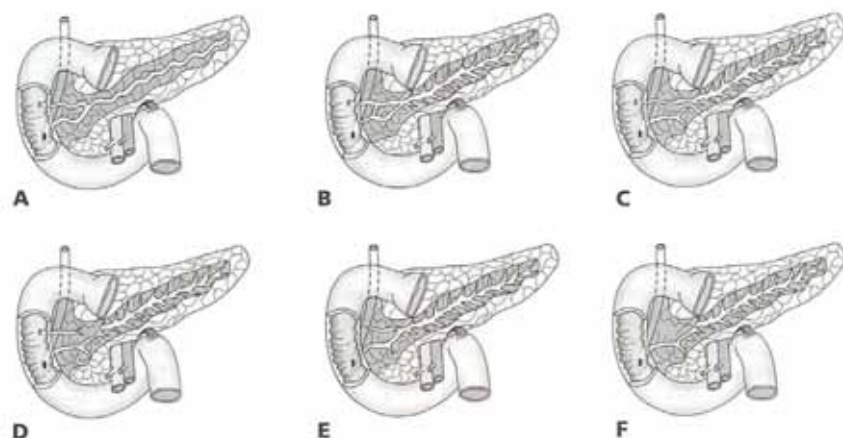


Fig. 12-4. Variantes anatómicas de los conductos pancreáticos. A. Trayectos sinuosos. B. Anastomosis entre los conductos. C. Conducto accesorio predominante. D. Conductos autónomos. E. El conducto accesorio termina en fondo de saco. F. Ausencia de conducto accesorio.

## MEDIOS DE FIJACIÓN - PERITONEO

El páncreas se considera uno de los órganos más fijos de la cavidad abdominal por su adosamiento con el peritoneo parietal posterior y su íntima relación con el duodeno y los pedículos vasculares que lo rodean.

### A. Peritoneo

#### Adelante

La raíz del mesocolon transversal cruza en forma oblicua la cara anterior de la cabeza y el borde anterior e inferior del cuerpo, de modo que la glándula queda dividida en dos porciones (fig. 12-2).

La porción *inframesocolónica* comprende la parte inferior de la cabeza del páncreas. Por delante de ella se adosa el mesocolon ascendente.

La porción *supramesocolónica* está dividida en dos partes por la inserción del ligamento gastrocólico: una *derecha*, integrada por la parte superior de la cabeza que se aplica a la fascia de Treitz y otra *izquierda*, que incluye el cuerpo y la cola y forma la pared posterior de la transcavidad de los epiplones.

### Cola del páncreas

Está recubierta por dos hojas peritoneales. Una anterior que llega al hilio del bazo y se continúa hacia delante como hoja posterior del *ligamento gastroesplénico* (fig. 12-2). Otra posterior que viene del hilio, recubre la cola cuando están adosadas y se prolonga como hoja posterior de la región esplénica.

Las dos láminas se unen hacia abajo para formar el *ligamento esplenomesocólico*. Se separan hacia arriba, en el diafragma, en continuidad con el *ligamento gastrofrénico*.

## B. Adosamiento a la pared posterior

Durante el desarrollo embriológico la rotación del duodeno arrastra la cabeza del páncreas atrás y a la derecha, de modo que la mitad derecha se fija al *peritoneo parietal posterior* a través de la *fascia de Treitz*.

El desarrollo de la transcavidad de los epiplones rechaza el cuerpo y la cola del páncreas, determinando que la mitad izquierda (cuerpo) se fija atrás por medio de la *fascia de Toldt*. No obstante, no todas las partes se hallan sostenidas con firmeza; la cola libre, se aloja en el *ligamento (epiplón) pancreatocoesplénico*.

## C. Relación con el duodeno

El duodeno rodea completamente la cabeza del páncreas (fig. 12-5). Están unidos por un tejido denso que contiene vasos arteriales y venosos. El íntimo contacto se establece a nivel de la segunda porción, donde se reúne la vía biliar principal y el conducto de Wirsung.

## D. Pedículos vasculares

Los vasos que penetran en el páncreas vinculan este órgano con estructuras anatómicas importantes como la arteria aorta, la arteria mesentérica superior, el tronco celiaco, la vena cava inferior, la vena porta y la vena mesentérica superior (figs. 12-2 y 12-5).

## RELACIONES (fig. 12-5)

### A. Cabeza

- **Contorno:** en su mitad superior es grueso y en su mitad inferior, delgado. Está íntimamente adherido al *marco duodenal*; motivo por el cual, los tumores de cabeza de páncreas (cáncer) en cierto período de su evolución se acompañan de signos de obstrucción intestinal.
- **Cara anterior:** se relaciona con el lóbulo cuadrado del hígado, la arteria hepática, el

piloro, la primera porción del duodeno, el colon transversal y las asas del intestino delgado. A nivel del proceso uncinato está excavada por un canal, que aloja a *la vena y la arteria mesentéricas superiores*. Por esta cara circulan, además, la arteria y la vena gastroepiploicas derechas, las arterias pancreaticoduodenales anteriores, la arteria cólica derecha superior y las venas pancreaticoduodenales.

- **Cara posterior:** está próxima al riñón derecho. Descansa sobre los cuerpos vertebrales de L<sub>1</sub>-L<sub>2</sub>, cubiertos por el pilar derecho del diafragma. En el tejido celuloadiposo que lo separa de las vértebras se encuentran la vena cava inferior y la vena renal derecha. El *conducto colédoco* distal labra un trayecto dentro del tejido pancreático.

### B. Cuello

- **Escotadura superior:** mantiene contacto con el duodeno que le forma un codo.
- **Escotadura inferior:** se halla determinada por el paso de los vasos mesentéricos superiores.
- **Cara anterior:** se encuentra separada del piloro por la transcavidad de los epiplones. A este nivel se origina la arteria pancreaticoduodenal anterior y superior.
- **Cara posterior:** presenta un canal por donde circulan la *arteria y la vena mesentéricas superiores*. Esta última junto con la vena esplénica origina la *vena porta*, confluente venoso situado entre nodos linfáticos y la enardecida nodal retropancreática común.

### C. Cuerpo

- **Cara anterior:** se halla tapizada por una doble capa de peritoneo. Forma la pared posterior de la transcavidad de los epiplones, que separa el páncreas de la cara posterior del estómago. Mantiene contacto con la raíz del mesocolon transversal.

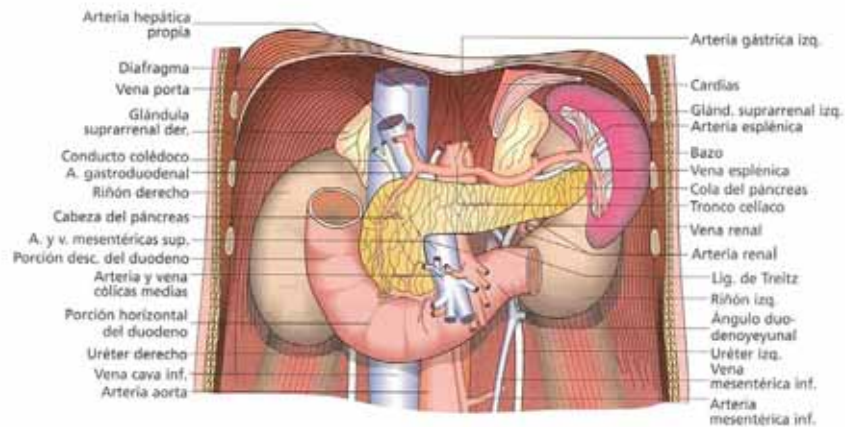


Fig. 12-5. Relaciones del páncreas con los órganos retroperitoneales y las estructuras vasculares en la parte alta del abdomen.

- **Cara posterior:** cubierta por la fascia de Treitz se aplica sobre  $L_1 - L_2$ . De derecha a izquierda se vincula con la arteria aorta, el origen de la arteria mesentérica superior, el riñón izquierdo con su pedículo y la glándula suprarrenal izquierda. En la cara posterior se localiza un gran número de ganglios linfáticos.
- **Borde superior:** se relaciona con el tronco celiaco, la arteria hepática común y el plexo solar. La arteria esplénica recorre este borde describiendo una serie de sinuosidades.
- **Borde inferior:** establece contacto con la raíz del mesocolon transversal, cuyas hojas alojan la arteria cólica media que emerge por debajo del páncreas.

#### D. Cola

La cola del páncreas es relativamente móvil. Cuando es larga su punta llega a vincularse con la parte inferior de la cara interna

del bazo. La *arteria y la vena esplénicas* circulan entre las dos hojas del ligamento (epiplón) pancreatoesplénico.

### VASCULARIZACIÓN

#### A. Arterias

El páncreas está irrigado por los *arcos pancreaticoduodenales* formados por ramas procedentes del tronco celiaco, de sus ramas y de la arteria mesentérica superior (fig. 12-6); una *arteria media* y un *grupo de arterias izquierdas*. Los troncos principales corren por detrás de los conductos pancreáticos.

##### 1. Arcos pancreaticoduodenales

Aportan el flujo sanguíneo a la cabeza del páncreas.

- **Arco anterior:** está integrado por la arteria pancreaticoduodenal superior y anterior, rama terminal de la gastroduodenal

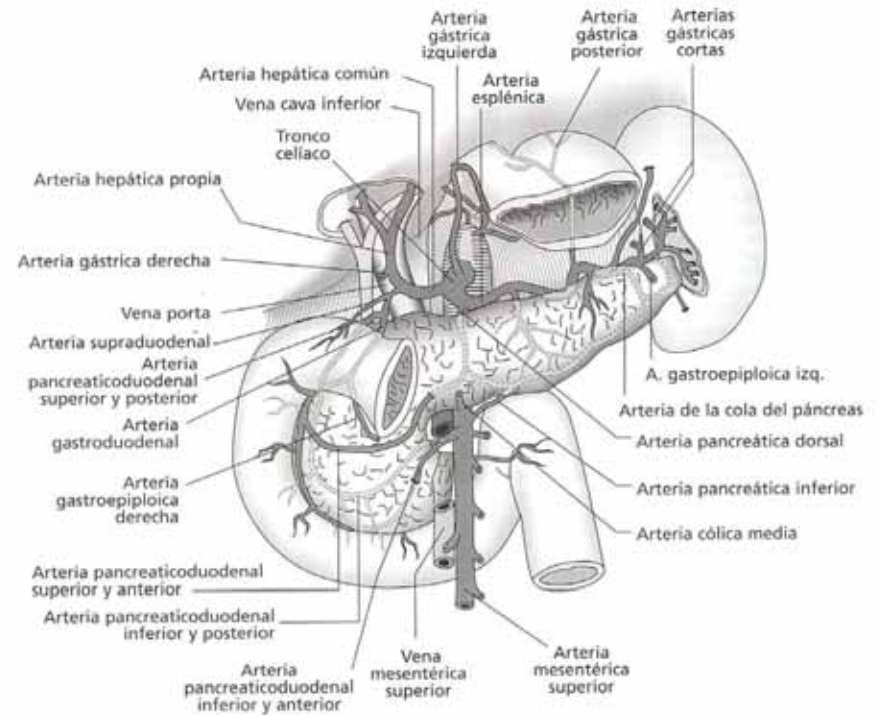


Fig. 12-6. Vista anterior del tronco celiaco y las principales arterias del duodenopáncreas.

y la arteria pancreaticoduodenal anterior e inferior, rama de la arteria mesentérica superior.

- **Arco posterior:** está constituido por la arteria pancreaticoduodenal superior y posterior, rama colateral de la gastroduodenal y la arteria pancreaticoduodenal posterior e inferior, rama de la arteria mesentérica superior.

##### 2. Arteria media

Conocida como *arteria dorsal (pancreática superior)*, puede tener origen variable en una rama esplénica, la hepática común, el tronco celiaco o la mesentérica superior.

Desciende detrás del cuello y termina en dos ramas: derecha e izquierda.

##### 3. Arterias izquierdas

Son arterias inconstantes en su nacimiento: se observan ramas de la arteria esplénica, de la arteria mesentérica superior o de la arteria media. Se distingue la *arteria pancreática inferior*, que irriga el cuerpo y la cola.

## B. Venas

Las venas del páncreas no son exactamente satélites de las arterias (fig. 12-7). En general, circulan paralelas a ellas, por detrás de los conductos y en un plano más superficial. Por la derecha se encuentran:

- Un *arco pancreaticoduodenal anterior* que une la vena pancreaticoduodenal anterior y superior, tributaria de la vena gastropiloica derecha, con la vena pancreaticoduodenal anterior e inferior, afluente de la vena mesentérica superior.
- Un *arco pancreaticoduodenal posterior* que une la vena pancreaticoduodenal posterior y superior, tributaria de la vena porta, con la vena pancreaticoduodenal posterior e inferior, afluente de la vena mesentérica superior.
- *Varias vómitas* que se dirigen de la cabeza a la vena mesentérica superior.

Por la izquierda las venas están menos organizadas. Drenan directamente en la vena esplénica y en la *vena porta*, cuyo voluminoso tronco se halla ubicado detrás del páncreas y delante de la *vena cava inferior*; junto con el *conducto colédoco* a la derecha y la *arteria hepática* a la izquierda (fig. 12-7).

## C. Linfáticos (fig. 12-8)

El drenaje linfático del páncreas es centrífugo. Los colectores linfáticos organizados en 4 corrientes se dirigen a los ganglios centrales:

- *Superior*, extendida en el borde superior del cuerpo del páncreas, se dirige a los nodos pancreáticos superiores, celiacos y gástricos izquierdos.
- *Anterior*, descendente, llega a los nodos linfáticos mesentéricos superiores, pancreáticos inferiores y aórticos.

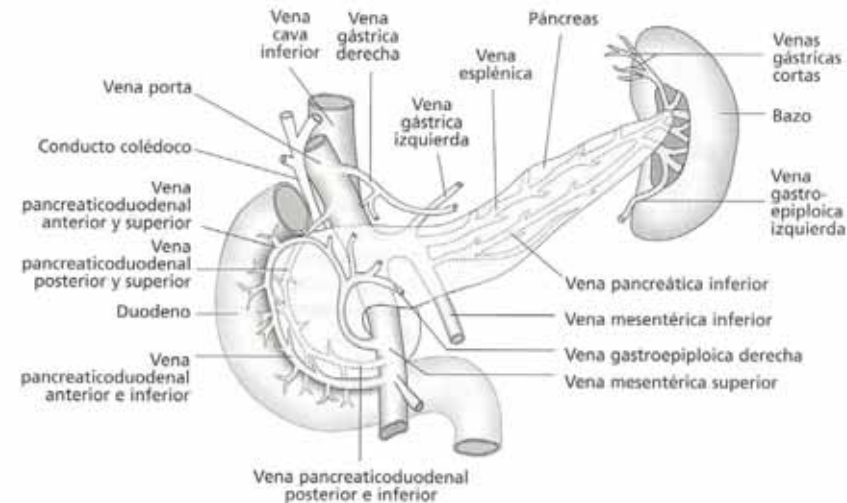


Fig. 12-7. Vista anterior de las venas del duodenopáncreas.

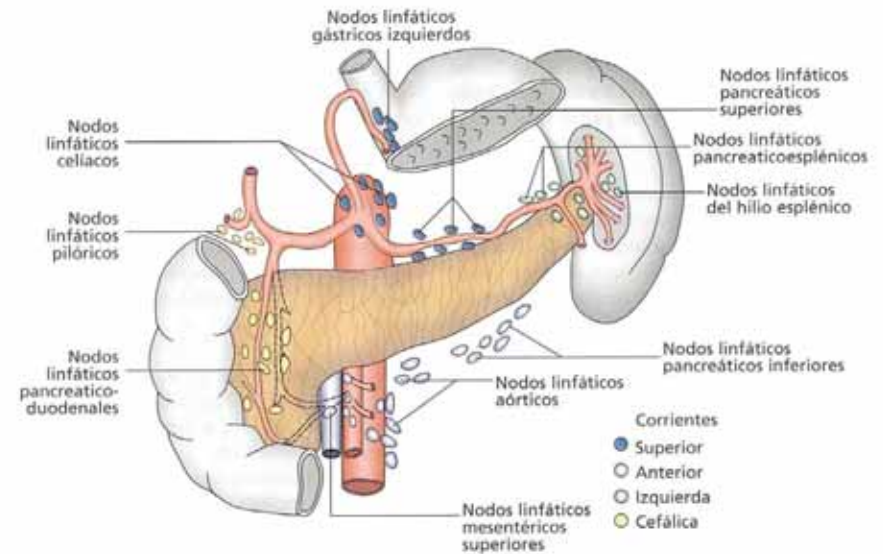


Fig. 12-8. Vista anterior del drenaje linfático del páncreas. Los colectores linfáticos organizados en cuatro corrientes se dirigen a las estaciones nodales centrales.

- *Izquierda*, llega a los nodos linfáticos pancreaticoesplénicos y el hilio del bazo.
- *Cefálica*, situada alrededor de los arcos pancreaticoduodenales, circula hacia los nodos pilóricos y pancreaticoduodenales. En el páncreas se reúnen colectores linfáticos procedentes de todos los órganos abdominales en la denominada *enrocijada nodal retropancreática*.

## INERVACIÓN

La inervación responde al sistema nervioso autónomo, proviene del plexo solar y mesentérico superior. Son nervios mixtos, los simpáticos aseguran la sensibilidad, mientras que la secreción depende del vago.

## FISIOLOGÍA

El páncreas es una glándula mixta, produce secreciones exocrinas y endocrinas esenciales para el organismo.

## PÁNCREAS EXOCRINO

Está formado por ácinos y conductos que

constituyen la unidad funcional del páncreas y representan la mayor parte de la glándula.

Los ácinos sintetizan las enzimas necesarias para el proceso de la digestión; cada uno de ellos drena en un canalículo, el cual aporta agua y electrolitos.

El producto de excreción es un líquido transparente, alcalino, con un pH de 8. Contiene agua, electrolitos, sodio, magnesio, cinc, cloro, potasio, calcio, ácido fosfórico, bicarbonatos y una gran variedad de enzimas reunidas en dos grupos, las *inactivas* (tripsinógeno, quimiotripsinógeno) y las *activas* (lipasa, amilasa).

Normalmente el pH del jugo pancreático está sobresaturado de calcio y bicarbonato, factor a tener en cuenta durante el transcurso de una pancreatitis crónica, porque puede provocar variaciones del pH y precipitación de calcio lo que da origen a los cálculos intracanaliculares. El jugo pancreático es transportado por el conducto principal hacia la ampolla de Vater. Para poder ser excretado es necesario lograr la relajación del esfínter de Oddi que rodea el conducto de Wirsung.

### Regulación del jugo pancreático

La secreción pancreática varía en volumen y composición, de acuerdo con la acción de estímulos neuronales y hormonales. El volumen diario normal es de 1,500 cm<sup>3</sup>.

Los nervios vagos aportan fibras secretoras a los ácinos y fibras motoras a los conductos. Su estimulación produce un jugo pancreático de escaso volumen, pero de alta concentración enzimática.

El control hormonal es el más importante; se destaca:

- La *secretina*: es liberada en la mucosa duodenal cuando el pH es bajo y hay alta concentración de carbohidratos. Aumenta el volumen de la secreción pancreática.
- La *pancreocimina* o *colecistocimina*: es liberada cuando hay alta concentración

de proteínas o de grasas simples. Aumenta la concentración del volumen del jugo pancreático.

- La *gastrina* y el *glucagón entérico*: intervienen en forma secundaria.

Se consideran tres fases en la secreción pancreática: cefálica, gástrica e intestinal.

- *Fase cefálica*: la visión, el olor y la masticación de los alimentos estimulan a través del nervio vago la liberación de *gastrina* del estómago, ésta por vía sanguínea induce a las células parietales del antro a producir *secreción ácida*.
- *Fase gástrica*: la distensión de las paredes del estómago, ocasionada por la ingesta de alimentos, estimula por vía directa y vagal la liberación de gastrina que, como se explicó antes, promueve la secreción de ácido y, por vía sanguínea, actúa sobre el páncreas produciendo una *secreción rica en enzimas* y escasa en agua y bicarbonatos.
- *Fase intestinal*: la llegada del quimo al duodeno provoca la secreción de *secretina* que favorece la secreción pancreática. A su vez, el pasaje al duodeno detiene el flujo biliar y neutraliza el ácido clorhídrico, elevando el pH entre 7 y 9. Provoca liberación de *pancreocimina* al torrente circulatorio, que induce la secreción pancreática rica en enzimas y la contracción de la vesícula biliar. De esta manera, llegan al duodeno sales biliares que emulsionan las grasas para que actúen la *lipasa* y la *fosfolipasa*. Esta última hormona aumenta la motilidad intestinal.

### PÁNCREAS ENDOCRINO

Los islotes de Langerhans predominan en la cola del páncreas. Están constituidos por cuatro tipos de células, rodeadas por tejido acinar y una rica red vascular, donde vuelcan directamente hormonas a la sangre.

- *Células beta*: segregan insulina, hormona que baja la glucosa en sangre y la alma-

cena como glucógeno en el hígado y los músculos; deposita grasa en el tejido adiposo; inhibe el catabolismo proteico en todos los tejidos y favorece la captación de aminoácidos por las células para convertirlos en proteínas. La insulina inhibe la secreción de glucagón.

- *Células alfa*: segregan glucagón, hormona que eleva la glucemia, potencia la excreción de electrolitos en el riñón y la li-

beración de bicarbonato. Además, disminuye la secreción, el vaciado gástrico y la motilidad intestinal.

- *Células delta*: segregan somatostatina que inhibe la secreción de insulina y del glucagón. También inhibe el crecimiento.
- *Células G*: segregan gastrina que estimula la secreción de ácido por parte de las células parietales del antro y otros polipéptidos.

## MÉTODOS DE DIAGNÓSTICO

En el diagnóstico de las patologías pancreáticas deben considerarse el examen clínico, la determinación de enzimas séricas, las técnicas por imágenes y las pruebas de función pancreática.

### EXAMEN CLÍNICO

La exploración física resulta difícil debido a la ubicación profunda del páncreas. Se pueden llegar a palpar los tumores voluminosos, los quistes o pseudoquistes si el enfermo es delgado.

### DETERMINACIÓN DE ENZIMAS SÉRICAS

La mayoría de las enzimas pancreáticas se sintetizan en los ácinos y son segregadas a los conductos. Una pequeña parte de ellas pasa a la circulación venosa, de modo que, a través de las pruebas de laboratorio pueden detectarse en el suero y en los líquidos corporales de los pacientes con patologías pancreáticas. No son pruebas excluyentes, colaboran con la clínica.

Las concentraciones séricas de *amilasa* y *lipasa* están aumentadas y se mantienen constantes en la pancreatitis aguda; presentan alteraciones transitorias según el momento evolutivo en la pancreatitis crónica y están casi normales en los tumores de páncreas.

### TÉCNICAS POR IMÁGENES

Diversos estudios por imágenes resultan útiles en la búsqueda del establecimiento diagnóstico de las enfermedades pancreáticas.

#### Radiografía simple del abdomen

Permite visualizar calcificaciones en la *pancreatitis crónica*. Si éstas además, se presentan en el hipocondrio derecho, indican que su etiología corresponde a una litiasis vesicular.

En la *pancreatitis aguda* se puede observar amplia separación entre la curvatura mayor del estómago y el colon transverso por aumento del tamaño de la glándula, la existencia de cálculos en el interior de los conductos pancreáticos, ileo localizado o generalizado por extravasación de fermentos pancreáticos.

En caso de ileo localizado, la imagen puede mostrar distensión gástrica, duodenal o yeyunal, denominada *asa centinela*, dependiendo de la extensión de la inflamación. En el ileo generalizado hay dilatación global del tubo digestivo.

#### Seriada gastroduodenal

Pone de manifiesto la compresión que ejerce el páncreas sobre el estómago, el duodeno o el colon, pero no es posible asegurar si su causa es tumoral o inflamatoria.



## Ecografía abdominal

Resulta eficaz en el diagnóstico de pancreatitis crónica, tumores y metástasis hepáticas. En caso de pancreatitis aguda puede revelar litiasis o dilatación del conducto hepático común señalando su etiología. Es posible ver edema, pero con frecuencia la glándula queda oculta por interposición de gas intestinal.

## Tomografía axial computarizada

Es un método concluyente en las patologías pancreáticas. Confirma el diagnóstico clínico y, en ciertos casos, ayuda en el tratamiento. Define el aumento del tamaño de la glándula y la disminución de su densidad debido a la presencia de edema.

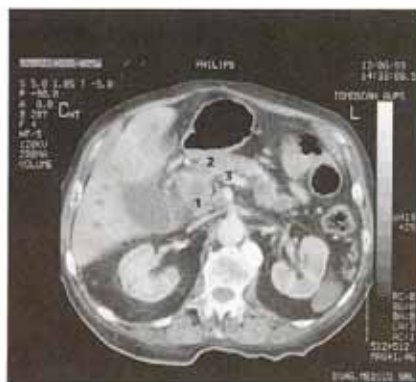
En la *pancreatitis crónica* permite diferenciar si se trata de un cuadro focal o difuso, con dilatación o no del conducto de Wirsung.

La fidelidad de sus imágenes permiten valorar las neoplasias (fig. 12-9) y sus posibles metástasis. En casos graves, se pueden detectar *exudados pancreáticos* en el espacio pararenal anterior, los surcos paracólicos y la transcauidad de los epiplones. También permite evaluar las *complicaciones* que pueden suscitarse: absceso pancreático, ascitis, flemones, seudoquistes intrapancreáticos y extrapancreáticos.

Mediante ecografía o tomografía axial computarizada se realizan *punciones aspirativas diagnósticas* de los tumores. Utilizando agujas finas (20 G) se obtienen biopsias para examen citológico y cultivo y, con agujas Tru-cut®, biopsias para examen histológico.

## Colangiopancreatografía retrógrada por vía endoscópica (CPRE)

Se realiza con la introducción de un endoscopio de visión lateral por vía digestiva alta, que permite identificar y canular la ampolla de Vater. Por medio de la inyección de sustancia de contraste y Rx se puede observar la vía biliar principal, la papila, los con-



**Fig. 12-9.** Tomografía computarizada del páncreas. En la imagen se observa un tumor de cabeza de páncreas y el conducto de Wirsung dilatado. 1. Tumor 2. Páncreas 3. Conducto de Wirsung

ductos pancreáticos, la vesícula biliar y las posibles anomalías congénitas.

La CPRE es eficaz para valorar las pancreatitis crónicas que van a recibir tratamiento quirúrgico. Permite realizar *biopsias o es-cobillados* en la búsqueda de diagnóstico diferencial entre el carcinoma pancreático y el carcinoma periampular. También es posible efectuar *papilotomías endoscópicas* para extraer un cálculo enclavado en la papila (pancreatitis aguda) o por litiasis del conducto de Wirsung (pancreatitis crónica).

## Angiografía selectiva de la arteria celiaca o mesentérica superior

Este estudio permite examinar la anatomía y las probables anomalías congénitas, que se tendrán en cuenta en el tratamiento quirúrgico. En caso de hipertensión portal puede revelar una obstrucción de la vena porta o esplénica.

## Colangiorresonancia (CNR)

La colangiorresonancia es un moderno método no invasivo y de excluyente defini-

ción, empleado en el diagnóstico de las enfermedades obstructivas de la vía biliar.

## PRUEBAS FUNCIONALES

Hay una gran variedad de pruebas funcionales exocrinas y endocrinas, cuyos resultados precisos permiten corroborar el diagnóstico de la pancreatitis crónica.

A continuación, se describen las pruebas funcionales exocrinas de uso más frecuente.

### Pruebas que requieren intubación duodenal

Estos estudios se pueden realizar con *estimulación directa*, por la administración de secretina (hormona) por vía intravenosa o bien, con *estimulación indirecta*, a través de una comida de prueba que estimula la secreción pancreática.

A través de una sonda de doble luz, que

se introduce hasta la tercera porción del duodeno, se recoge líquido pancreático. El volumen y el contenido de bicarbonato y enzimas suelen estar reducidos en el estadio inicial de la pancreatitis crónica, mientras que en etapas avanzadas de la enfermedad están francamente disminuidos.

### Pruebas orales

Se basan en el análisis de la orina. El paciente ingiere productos sintéticos y una comida de prueba para estimular la secreción pancreática. Luego de ser hidrolizados y absorbidos por el intestino, parte de ellos se eliminan por orina. Al realizar su estudio, los valores logrados permiten detectar insuficiencia pancreática exocrina grave.

Esta prueba no puede ser considerada segura en todos los casos, la eliminación de amilasa en la orina es variable. Así, por ejemplo, esta prueba pierde valor diagnóstico en los pacientes con insuficiencia renal.

## PATOLOGÍAS DEL PÁNCREAS

### MALFORMACIONES CONGÉNITAS

#### Páncreas anular

Es un trastorno en el desarrollo fetal del duodeno. En algunos pacientes se asocia a síndrome de Down y otras patologías congénitas.

El páncreas forma un anillo constrictor sobre la segunda porción, que provoca compresión y estrechamiento de la luz duodenal (fig. 12-10). El enfermo puede manifestar ictericia debido a la opresión del conducto colédoco y la papila.

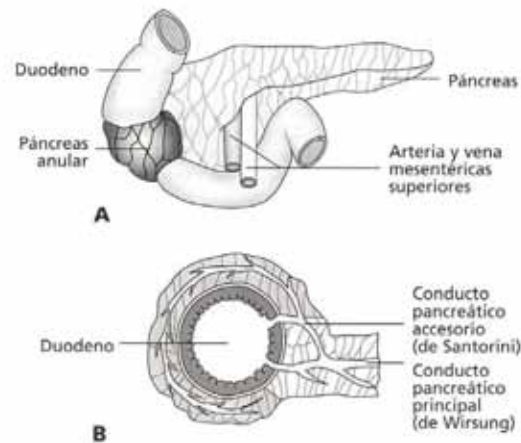
El páncreas anular requiere tratamiento quirúrgico; en ciertos casos, es suficiente la *sección del anillo constrictor*. Si persiste la estenosis del duodeno se realiza una *gastro-yeyunostomía* o una *duodeno-yeyunostomía* para salvar la obstrucción.

#### Páncreas divisum

El páncreas está dividido como consecuencia de las alteraciones ocurridas en el desarrollo embriológico. Al no formarse el conducto pancreático principal de Wirsung, cada porción mantiene su conducto excretor propio, ocasionando trastornos en el drenaje. Requiere *tratamiento endoscópico*.

#### Tejido pancreático aberrante

Se ha observado la existencia de tejido pancreático en la túnica submucosa de diferentes órganos como el estómago, el duodeno, el yeyuno superior y el íleon (divertículo de Meckel). El tejido pancreático aberrante se presenta como una placa amarilla de tamaño variable, entre 1 y 4 cm. Puede ser el punto de partida de una invaginación o



**Fig. 12-10.** Malformación congénita - Páncreas anular. **A.** Vista anterior del anillo constrictor pancreático a nivel de la porción descendente del duodeno. **B.** Corte sagital del páncreas anular.

una obstrucción intestinal. En casos menos frecuentes, puede causar una hemorragia u originar un carcinoma.

## PANCREATITIS

La pancreatitis es una patología inflamatoria, que varía desde el simple edema del páncreas hasta la destrucción completa con pérdida de las funciones exocrina y endocrina. Según el cuadro evolutivo, la pancreatitis puede ser *aguda o crónica*.

### Pancreatitis aguda

Se define pancreatitis aguda a la inflamación súbita de la glándula pancreática sana.

### Etiología

Hay una gran variedad de factores etiológicos desencadenantes de pancreatitis aguda (cuadro 12-1). En nuestro medio, el 80-90% de los casos tiene su origen en una li-

tiasis biliar, mientras que el alcohol es la etiología más frecuente en los Estados Unidos, Brasil y los países escandinavos.

### Patogenia

La causa principal de la pancreatitis aguda biliar es la *obstrucción de la papila* por un cálculo que migra hacia el duodeno. En consecuencia, se produce un aumento de la presión en el sistema canalicular, el esfínter de Oddi no se relaja y las secreciones pasan en sentido retrógrado al interior de la glándula. Por un mecanismo aun no determinado con exactitud, se activan las enzimas pancreáticas rápidamente y provocan edema, necrosis o hemorragia.

### Anatomía patológica

El examen histológico diferencia dos tipos de pancreatitis:

- **Pancreatitis edematosa:** se caracteriza por presentar un páncreas agrandado, con-

### Cuadro 12-1. Factores etiológicos de la pancreatitis aguda

- Litiasis biliar.
- Alcoholismo excesivo.
- Anomalías: estenosis del duodeno y del esfínter de Oddi, pinza aortomesentérica, páncreas anular, páncreas divisum, quiste de colédoco, mala rotación del intestino.
- Alteraciones del duodeno y de los conductos: reacción fibrosa del esfínter de Oddi, úlcera péptica, divertículos duodenales, estenosis del Wirsung por carcinoma, carcinoma primario o secundario del páncreas y la región periamputar, cálculos intrapancreáticos.
- Periodos posoperatorios: cirugías gástricas y de las vías biliares, trasplantes renales y traumatismos abdominales.
- Colangiografía retrógrada endoscópica.
- Enfermedades vasculares: arteriosclerosis grave, hipertensión, hiponatremia prolongada, hipotensión.
- Enfermedades infecciosas.
- Ingesta de fármacos.
- Hiperparatiroidismo.
- Traumatismos.
- Factores idiopáticos.

gestivo, brillante con citoesteatonecrosis y ausencia de necrosis tisular y hemorragia. Microscópicamente, se observa acumulación de líquido seroso e infiltración de leucocitos.

- **Pancreatitis necrobemorrágica:** se debe a la acción de enzimas activadas. Macroscópicamente, se visualiza el páncreas de color grisáceo, con presencia de tejidos friables que se extienden dentro del páncreas y los tejidos vecinos (peritoneo, retroperitoneo, epiplón mayor, mesenterio y tejido celular). Hay hemorragia intraglandular, extraglandular y copiosa citoesteatonecrosis. Microscópicamente, se evidencian alteraciones vasculares (trombosis y necrosis en los ácinos).

### Manifestaciones clínicas

De acuerdo con la evolución de la pancreatitis se suceden síntomas y signos en forma progresiva, pudiéndose desencadenar complicaciones irreversibles y culminar con la muerte del paciente.

El primer síntoma es el *dolor*. Se manifiesta a nivel del epigastrio, en forma brusca, constante y persistente luego de una comida excesiva o ingesta de alcohol. Puede irradiarse a los hipocondrios y a la espalda. El dolor agudo es muy molesto, suele ali-

viarse al doblar el tronco sobre las piernas; se acentúa con la tos y la respiración profunda. Su intensidad depende del período evolutivo: si hay edema, necrosis o hemorragia. Continúa con un estado de shock, el enfermo presenta sudoración, taquicardia, respiración rápida y superficial, frecuencia cardíaca acelerada e hipertermia (38°). A veces, se observa ictericia conjuntival y trastornos de conciencia.

Junto al dolor suelen asociarse náuseas y vómitos biliosos o con restos de comida, signos que indican complicaciones.

### Diagnóstico

Durante el examen físico se puede evidenciar distensión del abdomen superior por íleo paralítico, dolor a la palpación y rigidez muscular. La coloración azulada a nivel de los flancos señala inflamación sanguínea del retroperitoneo (pancreatitis necrobemorrágica).

Se realizan análisis básicos y específicos, cuyos valores, en general, se encuentran aumentados. Estas pruebas no aseguran un diagnóstico certero; colaboran con la clínica y las pruebas radiológicas.

La radiografía simple del abdomen y la ecografía permiten confirmar la litiasis biliar como causa etiológica. No obstante, en el diagnóstico de la pancreatitis aguda el mé-

todo concluyente es la tomografía axial computarizada con contraste (scan dinámico). Puede mostrar la morfología de la glándula, su vascularización, áreas necróticas y extensión de los exudados a la cavidad peritoneal y retroperitoneal. También es útil la colangiografía retrógrada endoscópica y la colangiorresonancia si el origen se debe a un cálculo enclavado en la papila.

En la radiografía simple de tórax se puede observar un derrame pleural, en general, izquierdo y atelectasias.

### Complicaciones

Se distinguen dos tipos: las sistémicas y las locales del páncreas.

#### Complicaciones sistémicas:

- Shock debido a la existencia de hemoperitoneo.
- Hemorragia digestiva.
- Complicaciones renales.
- Complicaciones hepatobiliares.
- Complicaciones cardíacas.
- Complicaciones respiratorias.
- Sepsis.

#### Complicaciones locales:

- Necrosis infectada: durante la evolución de la pancreatitis se forma un tejido necrótico sólido en la zona pancreática y peripancreática de bacteriología positiva, con pus o sin ella.
- Absceso: es una colección bien circunscrita de pus con necrosis mínima asociada.
- Pseudoquiste: es una colección líquida, rodeada por una pared bien limitada.

### Tratamiento

En el período inicial se instaura tratamiento médico: se suprime la ingesta oral para evitar la estimulación pancreática, se trata el dolor, se estabiliza el medio interno, se efectúa aspiración nasogástrica continua, protección

de la mucosa gástrica y administración de antibióticos en forma selectiva. La mayoría de los pacientes mejoran con esta terapéutica. Un porcentaje reducido no responde en forma adecuada y requiere tratamiento quirúrgico. En presencia de vía biliar extrahepática dilatada está indicada la realización de una *colecistectomía con exploración del colédoco* o una *esfinterotomía endoscópica* para extraer un cálculo impactado con posterior *colecistectomía laparoscópica*. Cuando el estado general del paciente es crítico, se recomienda una *colecistostomía percutánea*.

En caso de pancreatitis aguda leve por litiasis biliar, el tratamiento quirúrgico se puede llevar a cabo en una etapa tardía. Continúa estando indicada una *colecistectomía con colangiografía intraoperatoria y eventual coledocotomía*.

Aquellos casos que presentan dudas en la confirmación del diagnóstico requieren una *cirugía biliar inmediata*.

El tratamiento quirúrgico de las complicaciones de la pancreatitis aguda varía en función de la bacteriología percutánea. El *drenaje externo percutáneo*, guiado por ecografía o tomografía computarizada, es el procedimiento de elección para el absceso pancreático. La necrosis infectada requiere una *necrosectomía*, o sea la resección de los tejidos pancreáticos y peripancreáticos, y *el drenaje de la cavidad*, que puede llevarse a cabo de dos maneras:

- *Necrosectomía con drenaje cerrado*, consiste en la colocación de 2 o 3 tubos en la zona y el cierre primario del abdomen.
- *Necrosectomía con drenaje abierto*, incluye la realización de reexploraciones cada 24 o 72 horas para evacuar el área, dejando la cavidad cubierta con un packing de gasa vaselinada.

### Pancreatitis crónica

Es la inflamación crónica de la glándula, con el deterioro progresivo e irreversible del tejido y de las funciones exocrina y endocrina.

### Etiología

La etiología de la pancreatitis crónica también es variada. Sin embargo, las enfermedades de las vías biliares, el alcoholismo, el hiperparatiroidismo, las dietas hipoproteicas y las dietas con exceso o déficit importante de grasas, son considerados factores desencadenantes importantes. Mediante varios estudios se ha demostrado la obstrucción y ectasia del conducto de Wirsung por la existencia de estenosis o cálculos.

### Anatomía patológica

El páncreas está aumentado de tamaño o atrófico, indurado, con aspecto nodular y desaparición del tejido glandular. Los conductos excretorios tienen segmentos dilatados y segmentos estenosados (cadena de lagos).

La pancreatitis alcohólica se caracteriza por calcificaciones, raras en las pancreatitis litiasicas.

### Manifestaciones clínicas

Se manifiesta con los síntomas y los signos de la pancreatitis aguda. El dolor, intenso y persistente, se localiza en el epigastrio e hipocondrio derecho y se irradia hacia la espalda. Puede haber vómitos e ictericia.

Asimismo, a medida que se incrementa la reacción inflamatoria crónica, muchos pacientes desarrollan insuficiencia pancreática. El déficit de enzimas puede conducir a una rápida pérdida de peso, a pesar de una ingesta adecuada, por estar disminuida la capacidad de absorción. Debido al deterioro funcional se produce acumulación de grasa en las heces, visible en las deposiciones diaarreicas (esteatorrea).

### Diagnóstico

En el establecimiento diagnóstico de la pancreatitis crónica se efectúan múltiples estudios por imágenes. Las radiografías gastrointestinales demuestran desplazamiento

del duodeno. La ecografía y la tomografía permiten ver con mayor definición calcificaciones, quistes, nódulos y deterioro general de la glándula.

El estudio de mayor relevancia es la colangiopancreatografía retrógrada endoscópica. Exhibe un examen completo del conducto de Wirsung con múltiples dilataciones y estenosis (cadenas de lagos), cálculos y obstrucción de la vía biliar y pancreática. Hoy en día, se recurre a la colangiorresonancia.

Se puede realizar una angiografía selectiva para determinar posibles anomalías vasculares, que deben tenerse en cuenta durante el tratamiento quirúrgico.

Los exámenes de laboratorio indican índices bajos o normales de amilasa y lipasa y alteraciones de los hidratos de carbono.

Diversas pruebas de función pancreática confirman que la pancreatitis litiasica rara vez llega a la insuficiencia exocrina o endocrina, mientras que, en estadios avanzados, la pancreatitis alcohólica causa destrucción de la glándula en un 90%.

### Complicaciones

Las complicaciones vinculadas a pancreatitis crónica son:

- Obstrucción duodenal.
- Obstrucción de la vía biliar principal distal.
- Hipertensión portal izquierda.
- Ascitis.
- Hemorragia.

### Tratamiento

En la etapa inicial se realiza *tratamiento médico* con tres objetivos primordiales: aliviar el dolor, mejorar la nutrición y controlar la diabetes administrando insulina. Es imprescindible suprimir la ingesta de alcohol.

El dolor intenso y persistente es la indicación principal para llevar a cabo una intervención quirúrgica, tratando de preservar la función exocrina o endocrina existente. La

pancreatitis derivada de enfermedades de la vía biliar extrahepática (obstrucción mecánica), se puede resolver mediante:

- Una *colecistectomía con exploración del conducto colédoco*. En ciertos casos, es necesaria una *esfinterotomía transduodenal, coledocoduodenostomía o coledocoyeyunostomía*.
- Una *esfinterotomía intraduodenal endoscópica y posterior colecistectomía laparoscópica*.
- Una *derivación biliodigestiva: coledocoduodenostomía, coledocoyeyunostomía o hepaticoyeyunostomía*.

Este tratamiento resultaría incompleto en la pancreatitis alcohólica que, además, presenta obstrucción intrapancreática de los conductos, destrucción del tejido, fibrosis y calcificaciones. Las técnicas quirúrgicas propuestas para su resolución son:

- *Pancreatoyeyunostomía en Y de Roux*.
- *Pancreatectomía subtotal*.

## SEUDOQUISTE DE PÁNCREAS AGUDO

Es una colección líquida, extraglandular, de jugo pancreático rico en enzimas, con presencia de detritus y sangre extravasada. Está rodeado por una cápsula; no obstante, no se considera un quiste verdadero porque carece de pared propia.

En su mayoría, el seudoquiste se localiza en la transcavidad de los epiplones, por delante del páncreas; la pared posterior del estómago forma la pared anterior de la colección. Aquellos muy grandes pueden progresar e invadir el mediastino, el espacio retrohepático o la pelvis.

### Etiología

La causa predominante es una pancreatitis necrótica aguda con más de 4 semanas de evolución que no mejora.

### Manifestaciones clínicas

El seudoquiste se manifiesta con dolor persistente en el abdomen superior que se irradia a la espalda, náuseas, vómitos y pérdida de peso. Durante su evolución, algunos disminuyen de tamaño y ocasionan menos dolor hasta que desaparecen. Por el contrario, otros provocan crisis dolorosas intermitentes. En general, la clínica coincide con los síntomas de la pancreatitis aguda.

### Diagnóstico

En el examen físico se palpa un tumor abdominal duro, tenso y fijo a la pared posterior, que no se moviliza con los movimientos respiratorios. Presenta diferentes tamaños, según se origine en la cabeza, el cuerpo o la cola del páncreas.

Los estudios radiológicos contrastados revelan una masa situada a la izquierda de la línea media, que desplaza el estómago y el duodeno. Los quistes de gran tamaño pueden llegar a movilizar el colon.

Las imágenes de la ecografía y la tomografía computarizada dinámica resultan muy útiles. Además de la localización exacta del seudoquiste y sus relaciones, determinan la extensión de la necrosis pancreática y, en algunos casos, la presencia de calcificaciones.

### Complicaciones

El seudoquiste puede provocar complicaciones durante su evolución: infección, rotura o hemorragia.

### Tratamiento

En algunos casos, la colección suele desaparecer espontáneamente luego de instaurado el tratamiento médico. De lo contrario, requiere tratamiento quirúrgico, el cual varía según su tamaño, su bacteriología y la existencia de necrosis.

- El seudoquiste sin necrosis glandular, infectado, se puede tratar con un *drenaje externo percutáneo*.

- En caso de seudoquiste con necrosis glandular, estéril, se puede realizar un *drenaje interno*, derivando el exudado al estómago (cistogastrostomía transgástrica), duodeno (cistoduodenostomía) o yeyuno (cistoyeyunostomía en Y de Roux). No existe un criterio uniforme acerca del momento adecuado para realizar la intervención quirúrgica. En general, se espera que ceda el período agudo, durante el cual se forma la cápsula que rodea la colección y, pasados los 30 días, se programa la cirugía.
- En caso de seudoquiste con necrosis glandular, infectado, está indicada una *necrosectomía y drenaje*.
- El seudoquiste agudo perforado con peritonitis requiere una *necrosectomía con drenaje abierto de urgencia*.
- Las hemorragias derivadas de colecciones agudas también necesitan una *cirugía inmediata*.

## TRAUMATISMO PANCREÁTICO

El páncreas, órgano retroperitoneal situado por delante de la columna vertebral, puede sufrir lesiones por heridas penetrantes o no penetrantes del abdomen.

Las *lesiones penetrantes* se producen por arma de fuego o arma blanca. Una causa muy común de *traumatismo cerrado* son los accidentes de moto o automovilísticos debido, especialmente, al impacto del epigastrio contra el volante por no usar cinturón de seguridad.

Habitualmente, las lesiones ocurren en la cabeza; en orden de frecuencia, le siguen el cuerpo y la cola de la glándula. Rara vez son únicas, en la mayoría de los casos se asocian a lesiones de los órganos vitales que la rodean, como el hígado, los grandes vasos, el duodeno y el bazo.

### Clasificación

De acuerdo con Lucas y col. las lesiones pancreáticas pueden clasificarse en:

- Contusión o laceración periférica.
- Laceración distal – Transección o disrupción sin compromiso canalicular.
- Laceración proximal – Transección o disrupción con compromiso canalicular.
- Lesión duodenopancreática grave.

### Manifestaciones clínicas y diagnóstico

El diagnóstico previo de las lesiones penetrantes se basa en radiografías de tórax y abdomen. Durante el acto quirúrgico, siguiendo el trayecto del proyectil o de la herida por arma blanca, se define el exacto compromiso del páncreas y los órganos adyacentes y se determina la estrategia a seguir.

Resulta difícil establecer el diagnóstico previo de las lesiones no penetrantes. Durante el examen físico el paciente puede manifestar distensión abdominal, sensibilidad o rigidez a la palpación, signos vitales alterados, vómitos, dolor, sudoración, disnea, descompensación hemodinámica, shock y trastornos de conciencia.

La colangiografía retrógrada endoscópica no tiene indicación en el diagnóstico inmediato. La ecografía y, especialmente, la tomografía computarizada son los métodos más significativos. Sus imágenes muestran colecciones líquidas peripancreáticas, gas retroperitoneal y compromiso del parénquima. Además, permiten guiar punciones percutáneas para valorar las características del líquido de la colección. La tomografía computarizada es un examen seguro y rápido, condición fundamental en el diagnóstico de las lesiones pancreáticas.

Las pruebas de laboratorio no tienen relevancia. Puede existir incremento de la amilasa sérica.

Cuando existe duda diagnóstica o imposibilidad de control hemodinámico en las lesiones no penetrantes, se impone la *laparotomía exploradora*.

### Complicaciones

El grado de las complicaciones depende en primer término del diagnóstico temprano, de la extensión de la lesión (desgarro o

contusión del parénquima pancreático) y del compromiso de las estructuras vecinas. La mortalidad está asociada a la hemorragia de los grandes vasos: vena cava, vena porta o arteria mesentérica superior.

Las complicaciones más frecuentes que afectan al páncreas son sepsis, hemorragia, fistulas, pancreatitis y, rara vez, seudoquistes.

### Tratamiento quirúrgico

Antes de emprender la intervención quirúrgica es importante evaluar el estado general del paciente.

Se realizará una exhaustiva exploración de la cavidad abdominal y retroperitoneal, que definirá el sitio y magnitud del traumatismo, así como las repercusiones adyacentes. Una lesión inadvertida puede causar un desenlace fatal para el enfermo.

En las lesiones leves (desgarros) de la **cola** y próximas a su extremo, se lleva a cabo un **drenaje externo** o eventual **pancreatectomía distal**. Si existe compromiso grave del parénquima y del conducto de Wirsung, por perforación o desgarro importante, se efectúa una **pancreatectomía distal**.

La resección es técnicamente más sencilla si se acompaña de esplenectomía. En lo posible, es conveniente no extirpar el bazo debido a su importante función inmunológica, teniendo en cuenta que la sepsis es una complicación habitual en los traumatismos pancreáticos.

En las lesiones de la **cabeza del páncreas** se pueden colocar **drenajes aspirativos** si se observan desgarros superficiales sin compromiso del conducto principal.

Ante una lesión del Wirsung se practica una **pancreatectomía proximal**, preservando una pequeña porción del páncreas adherida al duodeno. Si se halla afectada la vena porta se debe explorar y reparar el vaso y, además, reseca el páncreas circundante.

Cuando hay desgarro en la cara anteroinferior del páncreas con perforación del conducto principal que provoca hemorragia y pérdida de jugo pancreático, se puede reali-

zar un **drenaje interno en Y de Roux** entre el conducto de Wirsung y el yeyuno, evitando su resección.

Las lesiones conjuntas del **páncreas y del duodeno** se pueden resolver mediante la **operación de Berne** (véase lesiones del duodeno) o la **operación de Jordan** (fig. 12-11) que incluye:

- Cierre simple de la herida duodenal, con tubo de drenaje al exterior o sin él.
- Cierre de la primera porción duodenal por debajo del píloro, con una sutura lineal o jareta transgástrica.
- Gastroyeyunostomía.
- Cierre de la herida pancreática y colocación de drenajes.

Si la lesión compromete la ampolla de Vater y el conducto colédoco, es recomendable una **duodenopancreatectomía cefálica**.

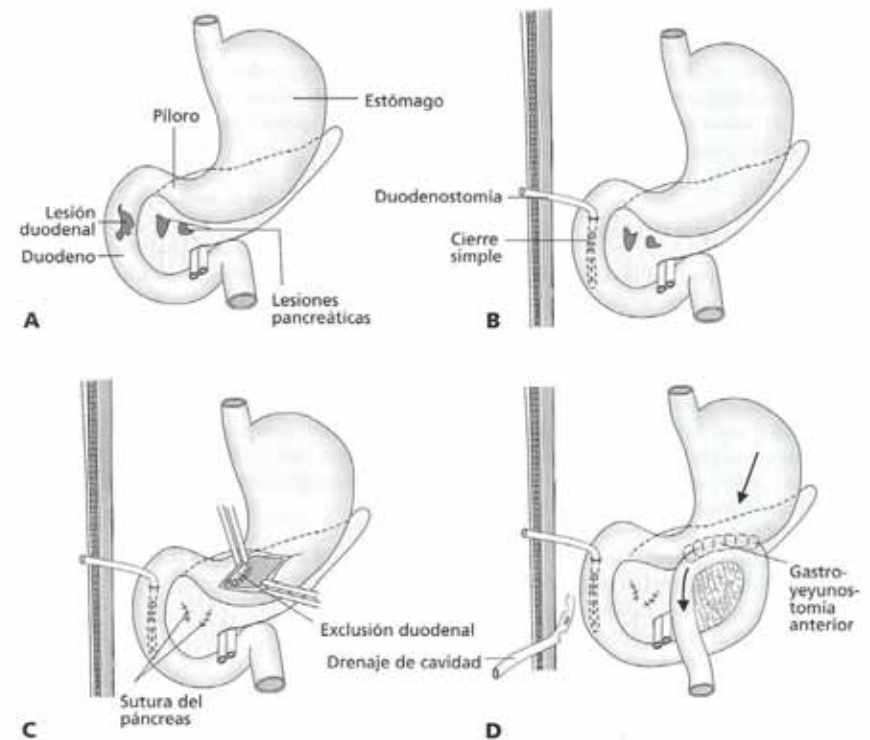
## TUMORES PANCREÁTICOS EXOCRINOS

### Cistadenoma

Los **cistadenomas** son tumores benignos. Hay dos tipos, los **serosos** originados en los ácinos y los **mucinosos** desarrollados en los canaliculos (tumores papilares, premalignos). Están bien delimitados, son multicavitados, móviles, de crecimiento lento y aspecto quístico.

El paciente puede mantenerse asintomático o presentar dolor indefinido y sordo en el abdomen superior. En ciertos casos, los cistadenomas ocasionan obstrucción biliar o duodenal y, rara vez, diabetes o ictericia.

En el examen físico se palpa una masa, luego confirmada por la tomografía computarizada que demuestra la localización y la extensión del tumor, la formación de celdas internas separadas por tabiques, el contenido líquido y su relación con los órganos vecinos. Los cistadenomas requieren tratamiento quirúrgico; se realiza una **enucleación** o una **pancreatectomía**, según el caso.



**Fig. 12-11.** Operación de Jordan para el tratamiento de las lesiones duodenopancreáticas. **A.** Presentación de las lesiones. **B.** Cierre de la lesión duodenal con colocación de tubo. **C.** Cierre del píloro a través de una gastrotomía y tratamiento de las lesiones pancreáticas. **D.** Gastroyeyunostomía isoperistáltica.

### Adenocarcinoma

Más del 90% de los tumores malignos exocrinos del páncreas, originados en las células del epitelio de los conductos pancreáticos, corresponden al tipo adenocarcinoma. El mayor porcentaje asienta en la cabeza, le sigue el cuerpo y, raras veces, la cola.

### Diseminación

El **cáncer de cabeza** puede confundirse con un tumor de la vía biliar o del duodeno. En estadios avanzados ocasiona invasión local (conducto de Wirsung o colédoco), se extiende a los órganos vecinos por vía linfática (estómago, duodeno, aorta y

vena cava) o provoca metástasis a distancia (hígado, pulmón, peritoneo y ganglios).

Los *carcinomas de cuerpo y cola* suelen ser de mayor tamaño y se propagan a través de metástasis múltiples y diseminación linfática amplia, puesto que la evolución es asintomática y el diagnóstico, tardío.

### Manifestaciones clínicas

En el *cáncer de cabeza de páncreas* el paciente manifiesta dolor localizado e intenso en el abdomen superior que se irradia a la espalda, impide el sueño y aumenta durante la ingesta. La posición fetal otorga cierto alivio.

La ictericia es un signo característico de estos tumores, debido a la obstrucción de la vía biliar principal. Se presenta sin fiebre y con prurito intenso.

El estado general del enfermo se halla desmejorado, con pérdida de peso, diarreas y trastornos dispépticos. Las náuseas, los vómitos, la astenia y la anorexia aparecen en etapas tardías como consecuencia del desarrollo de metástasis hepáticas.

El *carcinoma del cuerpo y cola* ocasiona dolor agudo en la parte inferior del epigastrio o el hipocondrio izquierdo y se irradia hacia la espalda. Puede provocar obstrucción de la vena esplénica, esplenomegalia, várices gástricas y/o esofágicas. La sintomatología de los tumores de cola de páncreas aparece en los períodos avanzados.

### Diagnóstico

En el examen físico se puede observar un hígado agrandado (hepatomegalia), liso, regular y la vesícula distendida, así como ascitis, originada por hipertensión portal o por compresión del tumor sobre la vena esplénica y la porta.

Los datos del laboratorio revelan un aumento significativo de la fosfatasa alcalina (cinco veces o más que los valores normales) y de la bilirrubina, confirmando la ictericia obstructiva.

Las técnicas por imágenes son importantes. La tomografía computarizada muestra el sitio, el tamaño y la extensión del tumor; la dilatación de la vía biliar extrahepática y canalicular pancreática; la presencia de metástasis y el compromiso de los ganglios regionales (fig. 12-9). Las biopsias diagnósticas percutáneas con aguja fina del tumor o del hígado para su estudio citológico, pueden ser guiadas por ecografía o tomografía computarizada.

La colangiopancreatografía retrógrada endoscópica permite establecer el diagnóstico diferencial entre la pancreatitis crónica y el carcinoma de páncreas, evaluar el estado del conducto de Wirsung y obtener una biopsia de la papila mayor.

La angiografía selectiva del tronco celiaco o de la arteria mesentérica superior es un método eficaz; revela la anatomía y la existencia de anomalías vasculares de la zona.

La videolaparoscopia colabora en la observación directa de la enfermedad, dado que se pueden detectar pequeñas metástasis no observadas por otros métodos.

También se pueden realizar estudios a través del drenaje duodenal, mediante la administración de secretina y la recolección de jugo pancreático para su examen citológico.

### Tratamiento

Los tratamientos probables para el adenocarcinoma pancreático son: cirugía, radioterapia y tratamiento del dolor.

Los tumores de *cuerpo y cola del páncreas* rara vez son resecables, debido a las metástasis y el compromiso ganglionar.

En caso de neoplasia localizada en la *cabeza*, la cirugía puede tener carácter curativo o paliativo como ocurre en la mayoría de los casos. La resección radical curativa es efectiva si no hay metástasis a distancia y si la vena porta, los vasos mesentéricos superiores y la arteria hepática están indemnes. Consistirá en una *duodenopancreatocetomía cefálica* o una *pancreatoduodenectomía total*.

Generalmente, los pacientes llegan a la instancia quirúrgica en un estadio muy avanzado de la enfermedad y, debido a la amplia diseminación, el tumor suele ser irresecable. Se lleva a cabo una *cirugía paliativa* para aliviar la ictericia obstructiva, considerándose:

- *Coledocoduodenostomía* (véase cap. 11).
- *Colecistoyeyunostomía* (véase cap. 11).
- *Hepaticoyeyunostomía* (véase cap. 11).

Se agrega una *gastroyeyunostomía*, de acuerdo con el compromiso de la luz duodenal.

## TRATAMIENTOS QUIRÚRGICOS

### NOMENCLATURA ESPECÍFICA

**Cistoduodenostomía:** creación quirúrgica de una anastomosis entre el pseudoquistes y el duodeno.

**Cistogastrostomía:** creación quirúrgica de una anastomosis entre el pseudoquistes y el estómago.

**Cistoyeyunostomía:** creación quirúrgica de una anastomosis entre el pseudoquistes y el yeyuno.

**Colecistoyeyunostomía:** creación quirúrgica de una anastomosis entre la vesícula biliar y el yeyuno.

**Coledocoduodenostomía:** creación quirúrgica de una anastomosis entre el conducto colédoco y el duodeno.

**Coledocoyeyunostomía:** creación quirúrgica de una anastomosis entre el conducto colédoco y el yeyuno.

**Duodenoyeyunostomía:** creación quirúrgica de una anastomosis entre el duodeno y el yeyuno.

**Gastroyeyunostomía:** creación quirúrgica de una anastomosis entre el estómago y el yeyuno.

**Hepaticoyeyunostomía:** creación quirúrgica de una anastomosis entre el conducto hepático y el yeyuno.

La *radioterapia* se emplea sola o como coadyuvante del tratamiento quirúrgico, durante el período preoperatorio o posoperatorio, en los pacientes sometidos a una cirugía con carácter curativo. Su propósito es disminuir los síntomas locales y prolongar la supervivencia.

El *tratamiento del dolor* consiste en el bloqueo neurológico del plexo celiaco, mediante la inyección de alcohol al 50% intraoperatorio o por punción percutánea. Ocasionalmente alivio temporal del dolor. En caso de enfermedad avanzada y dolor intenso se administran opiáceos.

**Pancreatoyeyunostomía:** creación quirúrgica de una anastomosis entre el páncreas y el yeyuno.

**Yeyunoyeyunostomía:** creación quirúrgica de una anastomosis entre dos asas de yeyuno.

### INSTRUMENTAL Y MATERIALES PARA LAS CIRUGÍAS DEL PÁNCREAS

Se emplean dos mesas, la mesa *principal* preparada con una caja de laparotomía (véase cap. 1) y la *accesoria* para el segundo tiempo limpio con una caja de cirugía base (véase cap. 7). Se necesitan los siguientes materiales:

- Bol mediano con solución fisiológica tibia.
- Jeringa de Bonneau.
- Aspiración con cánula.
- Electrocauterio.
- Tubos de ensayo estériles.
- 2 Jeringas de 20 mL.
- Agujas trocar o Tru-cut®.
- Tubos de látex o silicona.
- Hisopitos.
- Sonda tipo K-30, 31 o 33.
- Sonda de Fogarty Nº 5-6.
- Pote para sustancia de contraste.

Ditriazoato de sodio.

Tubos de Kehr N° 14, 16 o 18.

Bolsa colectora simple.

Prolongador de vía (T-26 o guía de suero).

**Suturas**

Linos 100, 70, 50 y 40 o 30.

Polipropileno 2-0, 3-0 o 4-0 y 1.

Poliglactina 910 o ácido poliglicólico 2-0, 3-0, 4-0 y 0.

Catgut crómico 3-0.

Nailon monofilamento 2-0 o 3-0.

**Agujas**

Redondas 1/2 círculo delicadas de 10 y 20 mm.

Redondas 1/2 círculo medianas de 20, 25 o 30 mm.

Recta lanceolada.

**Elementos para sondaje nasogástrico y vesical**

Sonda nasogástrica siliconada K-10 o K-11.

Bolsa colectora simple.

Sonda de Foley N° 16 o 18.

2 Jeringas de 10 mL.

Clorhidrato de lidocaína jalea.

Bolsa colectora de orina.

**Curación plana**

Drenajes cerrados aspirativos.

## PANCREATOYEYUNOSTOMÍA EN Y DE ROUX

La pancreatoyeyunostomía en Y de Roux es una técnica quirúrgica de drenaje interna. Forma parte del tratamiento de los pacientes que padecen pancreatitis crónica y presentan un sistema canalicular dilatado. En general, alivia el dolor y tiene un buen pronóstico. No obstante, no detiene el deterioro de la función pancreática.

### Técnica quirúrgica

1. **Incisión:** para abordar el páncreas se pueden utilizar varias vías de abordaje: incisión mediana supraumbilical, subcostal ampliada, subcostal bilateral (en boca de horno) o transversa supraumbilical a través de ambos músculos rectos.

2. **Preparación del campo y exploración:**

abierta la cavidad, se colocan segundos campos de tela y el separador autoestático Balfour. Se realiza la exploración concéntrica del abdomen, evaluando en especial el hígado, la vía biliar, el duodeno, el estómago y el mesocolon transverso.

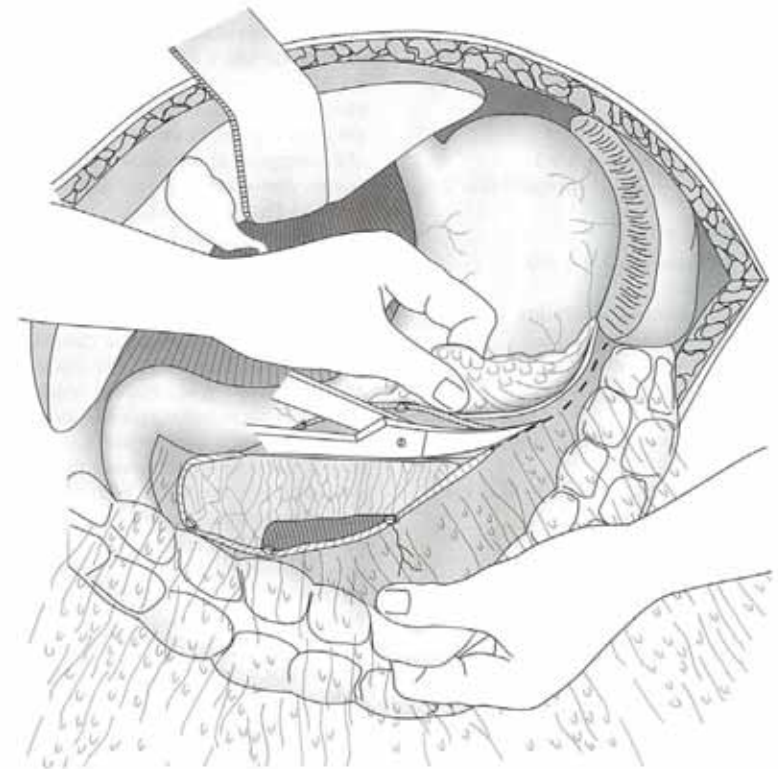Luego, con compresas de gasa húmedas y valvas Doyen, Finochietto o Deaver se reclinan el hígado, las asas de intestino delgado y el colon transverso delimitando el campo operatorio.

3. **Apertura de la transcavidad de los epiplones:** es el primer paso de la cirugía. Para ello, el ayudante tracciona el colon hacia afuera y abajo y el cirujano tensiona el estómago hacia arriba, quedando expuestos el ligamento gastrocólico y el epiplón mayor. Éstos se separan cerca de la pared del estómago mediante la aplicación de sucesivas ligaduras montadas de lino 50 y posterior sección con tijera. Al concluir, el estómago se desplaza en dirección cefálica (fig. 12-12).

El acceso a la transcavidad de los epiplones permite visualizar en el campo operatorio la cara anterior del páncreas. Debido al gran proceso inflamatorio, sufrido durante los episodios agudos, se pueden hallar adherencias entre la glándula y la pared posterior gástrica, que deberán liberarse con electrocauterio o ligaduras y sección con tijera. El páncreas debe quedar expuesto en toda su extensión desde el hilio del bazo hasta el duodeno (fig. 12-13); es necesario, en ciertos casos, una *manobra de Vautrin-Kocher*.

4. **Identificación y apertura del conducto de Wirsung:** el conducto pancreático principal, dilatado por la obstrucción, circula por el centro de la glándula y por delante de los vasos. A nivel del cuerpo se puede identificar de 3 maneras:

- Por palpación.
- A través de una incisión pequeña en la zona más distal del cuerpo del páncreas.
- Por punción directa con una jeringa de 20 mL y una aguja 29/32 (fig. 12-13).

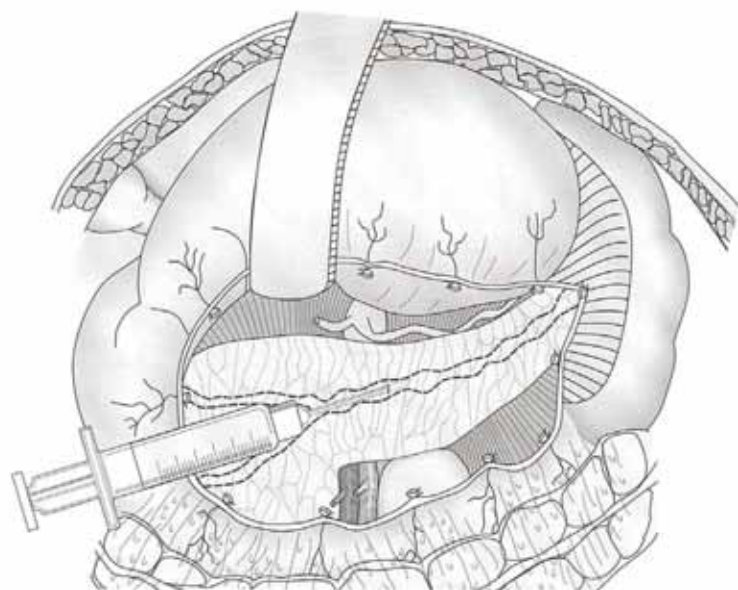


**Fig. 12-12.** Apertura de la transcavidad de los epiplones. El ligamento gastrocólico y el epiplón mayor se separan mediante la sucesiva aplicación de ligaduras y la sección de los vasos.

En el último caso, luego de obtener una muestra que corrobora la presencia de jugo pancreático y descomprime el conducto, se inyecta material de contraste (ditriazoato de sodio) diluido al 30-50% y se saca una placa de control para evaluar el sistema canalicular. Una vez examinada la imagen, se secciona longitudinalmente la cápsula fibrosa y el conducto, resultando útil la introducción de una sonda K-30 o Fogarty N° 5 como guía. En forma simul-

tánea, se colocan puntos de reparo de lino 70 con aguja redonda 1/2 círculo delicada de 20 mm para mantener evertidos los colgajos.

La apertura por el lado izquierdo debe llegar hasta 1 o 2 cm del límite externo de la cola del páncreas. El límite derecho es el más importante; la pared medial de la cabeza de la glándula se debe incidir hasta 1 o 2 cm de la ampolla de Vater (fig. 12-14). En caso de hallarse cálculos, se



**Fig. 12-13.** Expuesta la glándula se realiza la exploración del conducto de Wirsung, en este caso a través de una punción evacuadora a nivel del cuerpo. Mediante la inyección de sustancia de contraste se realiza una wirsungografía, cuya opacificación demuestra la existencia de múltiples estenosis en el conducto, denominada clásicamente cadena de lagos.

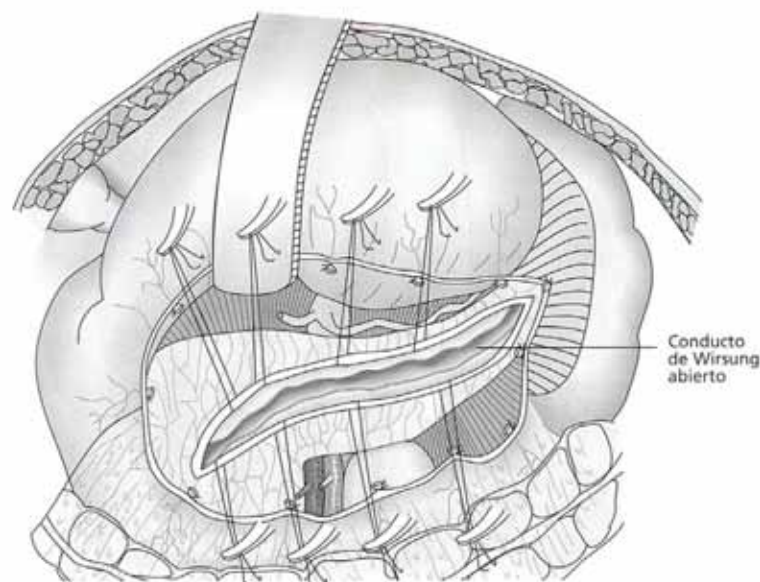
extraen con pinzas Desjardins. Las pequeñas ramas de las arterias pancreaticoduodenales que irrigan el área se controlan con electrocauterio y/o ligaduras de lino 70 o 100 y posterior sección, manteniendo el campo exangüe.

5. **Biopsia de tejido pancreático:** se debe obtener una biopsia en cuña de la cápsula fibrosa del páncreas para su estudio anatómopatológico, puesto que en determinadas ocasiones la pancreatitis crónica es punto de partida en el desarrollo de un carcinoma.
6. **Preparación y ascenso del asa yeyunal:** una vez abierto el conducto de Wirsung en forma amplia, se prepara el yeyuno

para confeccionar la anastomosis en Y de Roux.

A 30 o 40 cm del ángulo de Treitz se libera el mesenterio del yeyuno entre ligaduras de lino 70 o 100 y sección con tijera, en una extensión suficiente para poder alinear los clamps elásticos Doyen. Luego de haber protegido el campo operatorio con compresas de gasa, el intestino se transeca con bisturí o tijera y se realiza antisepsia con pequeños hisopos (fig. 12-15A). El extremo proximal se deja ocluido y cubierto con una compresa.

En el extremo distal se aplican dos puntos de reparo de lino 100 con aguja redonda delicada de 20 mm y se cierra uti-



**Fig. 12-14.** Para lograr una óptima descompresión del Wirsung se efectúa una extensa apertura de la cápsula y la pared anterior del conducto, colocando en forma simultánea puntos de reparo que mantienen los colgajos evertidos.

lizando una sutura continua de material absorbible 3-0, reforzada con puntos separados o dos hemijaretas invaginantes de lino 100 o 70 con aguja redonda. El muñón yeyunal se asciende por vía precólica y se aproxima a la cola del páncreas (fig. 12-16).

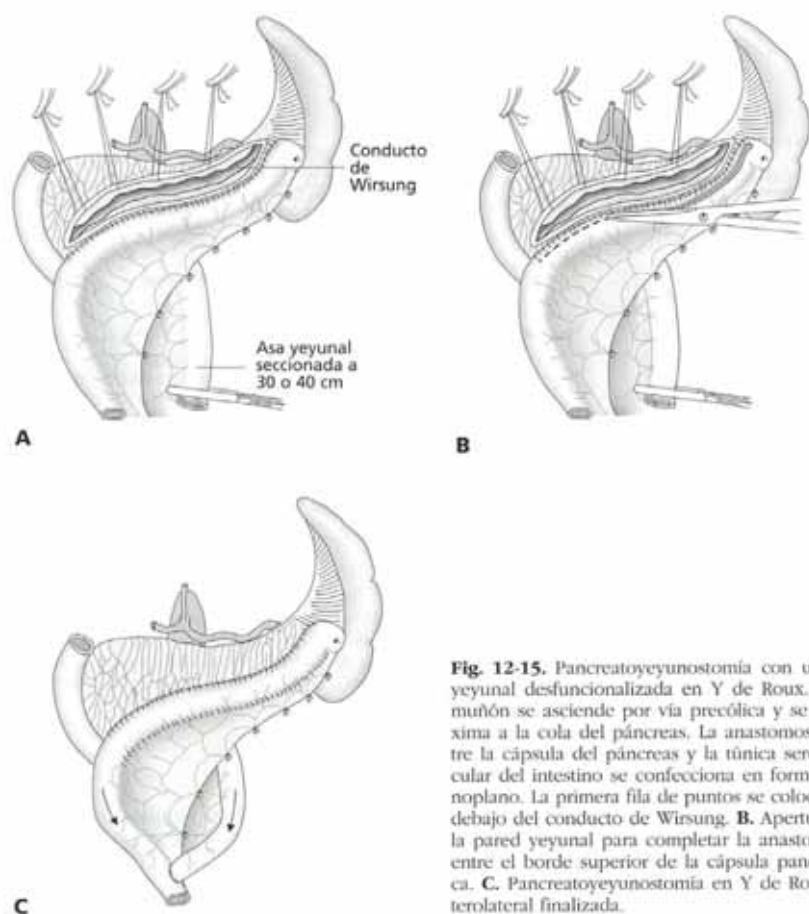
7. **Pancreatoyeyunostomía:** la anastomosis pancreatoyeyunal laterolateral se confecciona, en forma monopiano, con puntos separados de lino 100 con aguja redonda  $\frac{1}{2}$  círculo delicada de 20 mm. Para evitar el derrame del contenido intestinal se coloca una primera línea de puntos entre la cápsula del páncreas, por debajo del conducto de Wirsung, y la pared seromuscular del intestino (fig. 12-15B). A continua-

ción, se realiza la apertura longitudinal del yeyuno y, previa antisepsia, se completa la anastomosis con la porción superior del páncreas (fig. 12-15C y D).

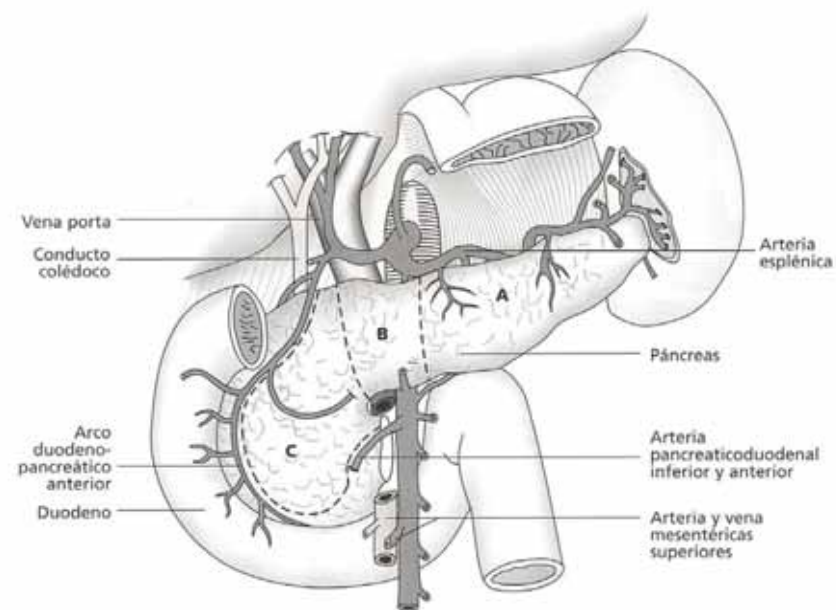
La continuidad intestinal se restablece a través de una yeyunoyeyunostomía a 30 o 40 cm del ángulo duodenoyeyunal. Esta anastomosis terminolateral se efectúa con puntos separados seromusculares de lino 100 o una sutura continua de material absorbible 3-0 (fig. 12-15D).

8. **Cierre:** terminado el tiempo sucio y el exacto recuento de gasas y compresas, el instrumentador retira su mesa, se cambia el camisolín (es lo ideal), los guantes y dispone la mesa para el segundo tiempo limpio.





**Fig. 12-15.** Pancreatoyeyunostomía con un asa yeyunal desfuncionalizada en Y de Roux. **A.** El muñón se asciende por vía precólica y se aproxima a la cola del páncreas. La anastomosis entre la cápsula del páncreas y la túnica seromuscular del intestino se confecciona en forma monopiano. La primera fila de puntos se coloca por debajo del conducto de Wirsung. **B.** Apertura de la pared yeyunal para completar la anastomosis entre el borde superior de la cápsula pancreática. **C.** Pancreatoyeyunostomía en Y de Roux lateralizada finalizada.



**Fig. 12-16.** Variedades de pancreatectomía subtotal. **A.** Pancreatectomía parcial distal a la izquierda de los vasos mesentéricos, se reseca menos del 60% de la glándula. **B.** Pancreatectomía parcial distal sobre el cuello de la glándula, se extirpa más del 60% de superficie. **C.** Pancreatectomía subtotal proximal con esplenectomía, se reseca en bloque el bazo, la cola, el cuerpo, el cuello, gran parte de la cabeza y el proceso uncinato del páncreas dejando un mínimo margen glandular adherido al duodeno.

Se lleva a cabo un profuso lavado de la cavidad abdominal con solución fisiológica tibía y control de la hemostasia, considerando la necesidad de un drenaje aspirativo para evitar colecciones retrogástricas. La laparotomía se cierra con polipropileno 1. El instrumentador finaliza con la curación plana.

#### PANCREATECTOMÍA SUBTOTAL

Esta intervención está indicada para el tratamiento de los *carcinomas del cuerpo y*

*cola del páncreas* y, especialmente, para la *pancreatitis crónica* en los siguientes casos:

- Alivio del dolor refractario.
- Falta de dilatación del sistema canalicular pancreático.
- Conducto de Wirsung proximal normal y el resto dilatado.
- Existencia de pseudoquistes múltiples y pequeños que no se pueden drenar.
- Hipertensión portal izquierda y trombosis de la vena porta.
- Duda en el diagnóstico diferencial con un carcinoma.

En la *pancreatectomía subtotal distal* se respeta el duodeno y el colédoco distal. La sección de la glándula difiere según la extensión de la enfermedad, con la consecuente insuficiencia exocrina o endocrina. Se puede efectuar:

- Una pancreatectomía subtotal distal del 60 o 70% de la glándula. La cabeza del páncreas es normal. La resección del cuerpo y la cola se realiza a nivel del cuello, teniendo como límite las venas porta y mesentérica superior. Puede asociarse una esplenectomía (fig. 12-16).
- Una pancreatectomía subtotal distal de menos del 60% con esplenectomía o sin ella. Se extirpa el cuerpo y la cola a la izquierda de los vasos mesentéricos (fig. 12-16).

Otra técnica, poco habitual, es una *pancreatectomía subtotal proximal* del 85 a 95% con esplenectomía, en la cual se deja un mínimo margen de tejido pancreático adherido al duodeno (fig. 12-16). Esta cirugía está indicada en caso de enfermedad difusa que se propaga a la cabeza del páncreas, con conducto de Wirsung pequeño.

### Técnica quirúrgica

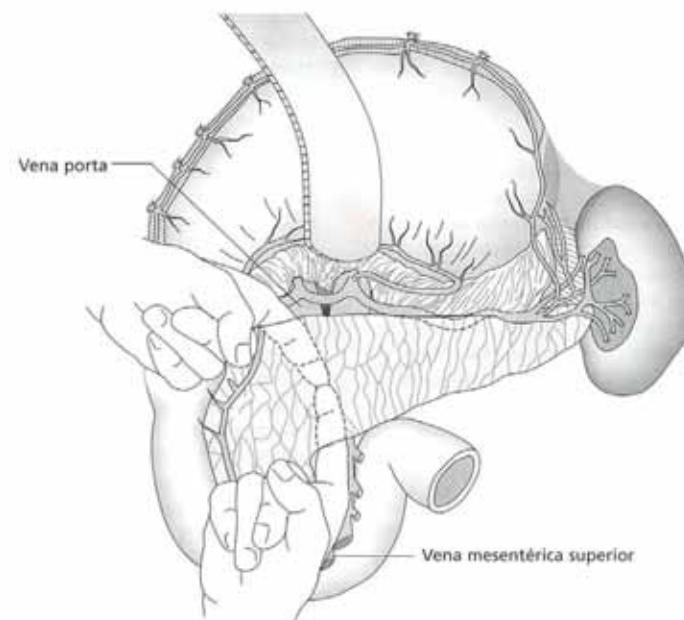
1. *Incisión:* con frecuencia se emplea una incisión subcostal derecha amplia o una subcostal bilateral. También se puede utilizar una incisión mediana supraumbilical.
2. *Preparación del campo y exploración:* abierto el abdomen superior se colocan segundos campos de tela y el separador autoestático Balfour. La exploración concéntrica del abdomen se debe realizar en forma exhaustiva. Se examinan el hígado, la vía biliar, el duodeno, el estómago, el colon, el mesocolon transverso, la posible existencia de ganglios, el compromiso y la extensión de la patología. A continuación, con compresas de gasa húmedas en solución fisiológica tibia y valvas

se reclinan el lóbulo izquierdo del hígado, el colon transverso y las asas de intestino delgado.

3. *Apertura de la transcavidad de los epiploones:* es el primer paso para exponer el páncreas. El ligamento gastrocólico y el epiplón mayor se separan mediante disección cortante con bisturí o electrocauterio a través de un plano avascular, o bien con sucesivas ligaduras de lino 50 y sección con tijera. Al finalizar, el estómago se desplaza hacia arriba y se accede a la transcavidad (fig. 12-17).
4. *Maniobra de Vautrin-Kocher:* es el segundo gesto quirúrgico importante. Comienza con el descenso del ángulo cólico derecho. Luego, se tracciona el duodeno con maniobras digitales o una pinza triangular de Duval para exponer el peritoneo lateral. Esta serosa se secciona a lo largo de la segunda porción con tijera Metzenbaum y pinza diente de sierra, hasta llegar arriba al ligamento hepatoduodenal y abajo a la altura de los vasos mesentéricos superiores. La maniobra de Vautrin-Kocher permite movilizar las porciones segunda y tercera del duodeno, el conducto colédoco distal, la cabeza del páncreas y visualizar importantes estructuras vasculares.
5. *Determinación de los límites de resección del páncreas:* por palpación digital se examina el estado de la glándula. Según la patología de base puede presentar paredes induradas, ausencia de dilatación de los conductos y existencia de seudquistes pequeños que se confirman a través de punciones y biopsias. Estos parámetros y la posible realización de una pancreatografía anterógrada intraoperatoria se tienen en cuenta para determinar los límites de la resección pancreática.

### Pancreatectomía subtotal distal

1. *Límites de resección:* la extirpación del 60% de la glándula incluye el cuerpo y la cola. La transección, a nivel del cuello, tiene como límites por arriba la *vena por-*



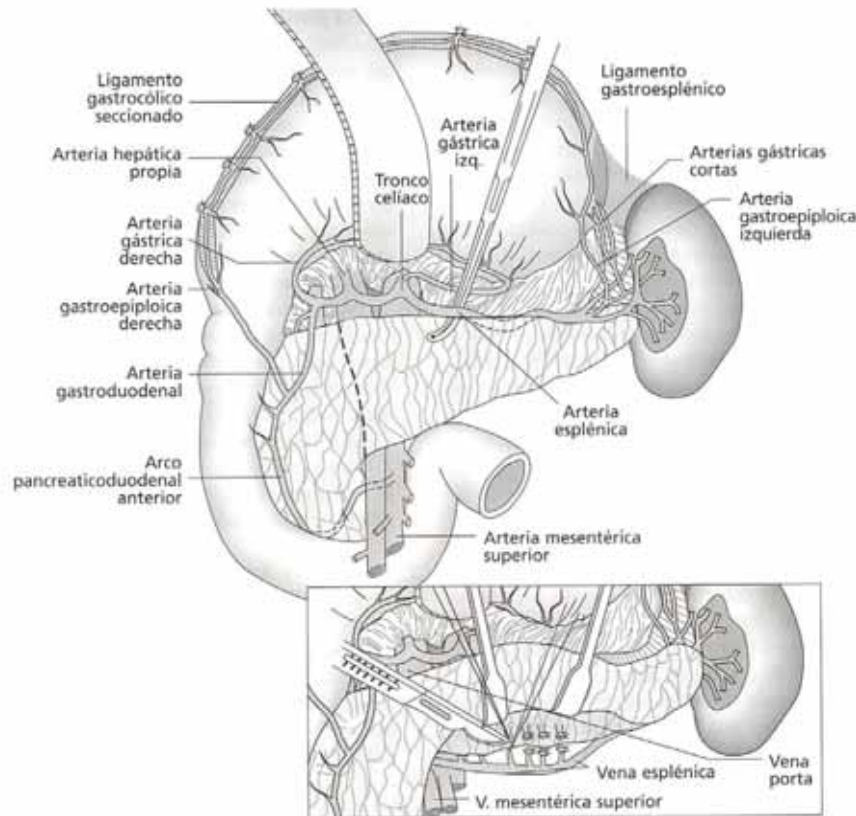
**Fig. 12-17.** Pancreatectomía distal. Una vez abierta la transcavidad de los epiploones y realizada una maniobra de Vautrin-Kocher, se expone el páncreas y con maniobras digitales se exploran las venas porta y mesentérica superior para corroborar su indemnidad.

ta y por abajo la *vena mesentérica superior*. Estos vasos, situados en la cara posterior, se disecan con maniobras digitales en forma minuciosa (fig. 12-17). La pancreatectomía, que incluye un volumen de menos del 60%, se efectúa a la izquierda de las venas porta y mesentérica superior, sin necesidad de liberar los vasos mencionados.

2. *Ligadura de los vasos esplénicos - Esplenectomía:* la *arteria esplénica* circula por el borde superior del páncreas. Según el límite de resección de la glándula, la arteria se divide a la izquierda de los vasos mesentéricos o más distalmente. Dado su importante calibre es conveniente aplicar dos li-

gaduras proximales y una distal de lino 40 o 30 para seccionarla (fig. 12-18). Además, se ligan e inciden las ramas pequeñas que envía a la porción que se extirpará.

Si junto a la *pancreatectomía distal* se asocia una *esplenectomía*, se deben desprender las inserciones peritoneales del bazo, ligar y transecar los *vasos cortos* y *gastroepiploicos izquierdos*, de modo que el bazo, junto con el cuerpo, la cola y la vena esplénica indemne, se pueda desplazar hacia la derecha. La *vena esplénica* se divide en el límite de la zona a reseccionar con doble ligadura proximal y una distal de lino 40 o 30.



**Fig. 12-18.** Ligadura de los vasos esplénicos. La *arteria* se divide sobre el borde superior del páncreas, a la izquierda de los vasos mesentéricos. Obsérvese en el recuadro la ligadura de la *vena esplénica* desde la cara posterior. En este caso la pancreatocetomía no se acompaña de esplenectomía, por lo tanto, sólo se ligan y se seccionan los afluentes de la zona a extirpar. No se puede efectuar la ligadura del tronco venoso pues provocaría el infarto esplénico; el bazo recibirá irrigación colateral.

Si la **pancreatocetomía distal no incluye esplenectomía**, la *arteria esplénica* se oblitera sin inconveniente, pero **no puede ligarse** el tronco de la *vena esplénica*. En este caso, se debe rotar y elevar el cuerpo y la cola para identificar la *vena* en la cara posterior y poder dividir sus ramas en forma individual (fig. 12-18).

3. **Sección del páncreas:** el límite donde se incide la glándula, con frecuencia en el cuello, está en íntima vinculación con la unión de las venas esplénica y mesentérica superior. Con extremo cuidado debe aislarse para evitar hemorragias. El páncreas se escinde en bisel con bisturí Nº 3-4 o electrocauterio. El conducto de Wirsung se cierra con una ligadura por transfijión de material absorbible 4-0 (fig. 12-19) y se deja colocado, en lo posible, un catéter K-30 o K-31. Los bordes del páncreas remanente se aproximan mediante puntos separados en U de lino 50 con aguja redonda  $\frac{1}{2}$  círculo de 25 mm o de material absorbible 0 o 2-0 (fig. 12-19).

4. **Cierre:** se efectúa un exhaustivo lavado de la cavidad y control de la hemostasia. Se deja colocado un tubo de látex en el lecho cruento, exteriorizado por contraabertura y fijado a la piel con un punto de lino 40 con aguja recta lanceolada. La sonda del Wirsung, también exteriorizada por una herida punzante, se fija a la piel con dos puntos de lino 40. Asegurado el recuento de gases y compresas se cierra la laparotomía con polipropileno 1. El instrumentador es responsable de la conexión y rotulación clara de los drenajes. El tubo de látex se conecta a un *drenaje cerrado aspirativo*. La sonda del Wirsung se anexa a un prolongador tipo T-26 o una guía de suero y se deposita en una bolsa colectora simple; *drena por gravedad*.

#### Resección subtotal proximal

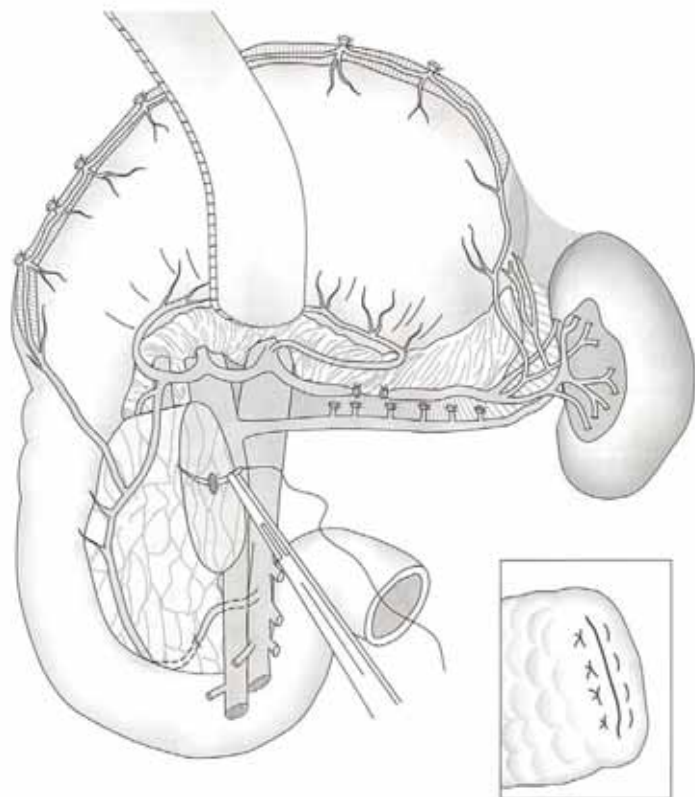
La pancreatocetomía subtotal proximal con esplenectomía comprende la *extirpación del bazo, la cabeza, el proceso uncinato, el cue-*

*llo, el cuerpo y la cola de la glándula;* un pequeño margen de tejido pancreático se preserva junto al duodeno (fig. 12-20). La técnica quirúrgica de esta amplia extirpación recorre los pasos ya descritos.

1. **Ligadura de los vasos esplénicos:** liberadas las inserciones peritoneales que fijan el bazo y divididos los vasos cortos y gastropíloicos izquierdos, se inicia la disección de la cola y el cuerpo del páncreas. La *arteria esplénica* se liga y se transeca en el borde superior del páncreas, a la izquierda de la arteria mesentérica superior. Para efectuar la ligadura y la sección de la *vena esplénica* se acentúa la rotación de la pieza hacia la derecha del paciente. Desde la cara posterior se divide la vena antes de su desembocadura en la vena mesentérica superior, respetando la vena mesentérica inferior. También se ligan e inciden las ramas arteriales y venosas de los vasos mesentéricos superiores que irrigan el proceso uncinato. En este delicado tiempo los separadores de vena son prácticos.

2. **Exploración del colédoco:** es conveniente llevar a cabo la identificación del conducto antes de emprender la resección del páncreas. Tras colocar puntos de reparo, se incide el colédoco en dirección longitudinal, por debajo de la unión cística, con bisturí Nº 3 largo. En caso de hallarse cálculos, se extraen con pinzas Randall-Mirizzi y, a continuación, desde la apertura se progresa una pequeña buja o dilatador hasta alcanzar la ampolla de Vater.

3. **Sección del páncreas:** se tiene presente el colédoco y siguiendo el lado cóncavo del duodeno se efectúa la resección del páncreas con bisturí, asegurando la irrigación de la porción remanente (fig. 12-20). Al concluir se inspecciona el segmento restante del conducto de Wirsung, se retiran los cálculos, si los hubiera, y con un catéter fino o sonda se canaliza y se controla su permeabilidad. Luego, se aplica una ligadura por transfijión de material absorbible 4-0. La superficie del páncreas escindido se cierra con puntos en U de li-

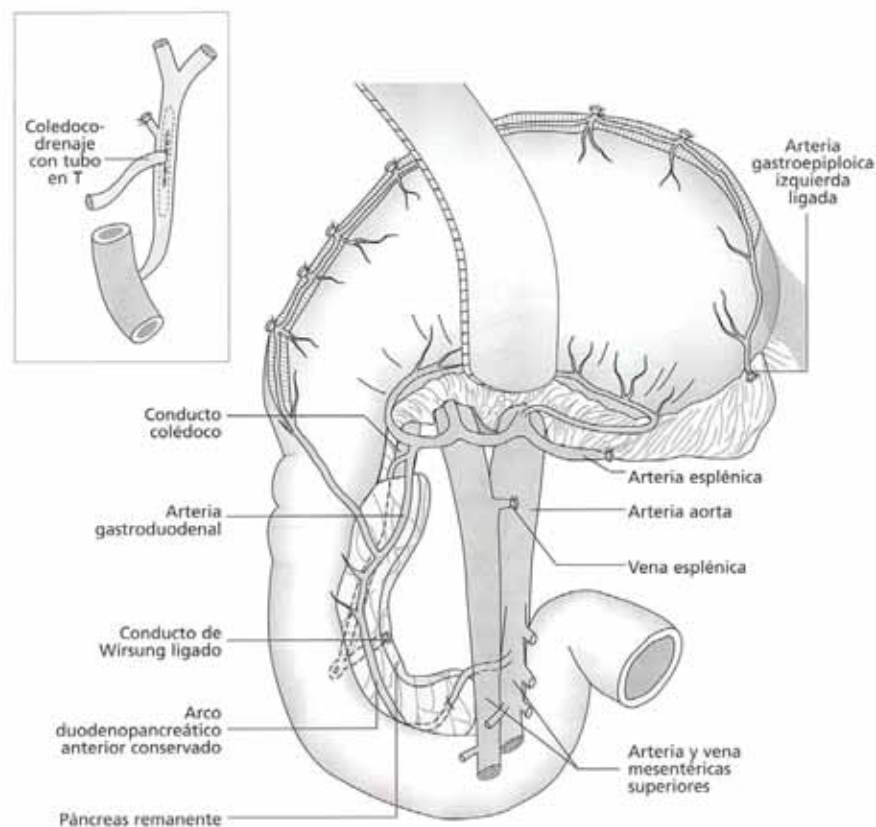


**Fig. 12-19.** El páncreas ha sido seccionado en bisel con bisturí. El conducto de Wirsung se ocluye con una ligadura por transfijión de material absorbible 4-0, dejando un catéter según el caso. Obsérvese en el recuadro el cierre del páncreas remanente con puntos separados en U.

no 50 con aguja redonda o material absorbible 0 o 2-0.

4. **Colocación de un tubo de Kehr:** en la vía biliar principal se deja colocado un tubo de Kehr N° 16 o 18 y se cierra con puntos separados de material absorbible o polipropileno 3-0 o 4-0, corroborando siempre, por irrigación, que no filtre (fig. 12-20).

5. **Cierre:** se efectúa un minucioso lavado de la cavidad y control de la hemostasia. A nivel del hiato de Winslow se deja colocado un tubo de látex que se exterioriza por contraabertura. El tubo en T, también exteriorizado por una herida punzante, se fija a la piel con dos puntos de lino 40. Algunos cirujanos, considerando la prolongada permanencia del drenaje, reco-



**Fig. 12-20.** Pancreatomectomía subtotal proximal con esplenectomía completada. Obsérvese el pequeño margen de tejido pancreático preservado alrededor del duodeno. En la vía biliar principal se deja colocado un tubo de Kehr.

miendan fijarlo con nailon monofilamento 2-0 o 3-0 para evitar reacción al material de sutura.

Tras finalizar el recuento de gases y compresas se cierra la laparotomía con polipropileno 1. El instrumentador, res-

ponsable de la curación plana, conecta el tubo de látex a un *drenaje cerrado aspirativo*; el tubo de Kehr debe anexarlo a un prolongador y depositarlo en una bolsa colectora simple, pues *drena por gravedad*.

## DUODENOPANCREATECTOMÍA CEFÁLICA

Whipple, en 1940, efectuó la primera duodenopancreatectomía cefálica en un tiempo. Esta compleja cirugía radical incluye la extirpación de la vesícula, el conducto colédoco, el duodeno, una porción del estómago y el 40 al 60% del páncreas proximal (fig. 12-21). Tiene indicación en los siguientes casos:

- Adenocarcinoma de la cabeza.
- Carcinoma de la ampolla de Vater.
- Carcinoma del conducto colédoco distal.
- Carcinoma primario de la porción descendente (segunda) del duodeno.

### Técnica quirúrgica

1. *Incisión:* el acceso a la cavidad se puede realizar a través de diversas incisiones:

una subcostal derecha ampliada que proporciona un excelente campo, una subcostal derecha, una mediana supraumbilical prolongada hacia abajo por el lado izquierdo del ombligo o una paramediana derecha.

2. *Preparación del campo y exploración:* abierto el peritoneo, se colocan segundos campos de tela y el separador autoestático Balfour.

La exploración concéntrica del abdomen debe ser minuciosa. Se palpa, en primer término, el hígado en búsqueda de metástasis y después el duodeno, la vía biliar, el estómago, el mesocolon transversal y el colon, inspeccionando, también, la presencia de adenomegalias locorreccionales. Si en la evaluación se confirma la ausencia de metástasis alejadas, se prosigue la operación para constatar si la neoplasia se limita a la cabeza y no compromete la vena porta, la vena cava infe-

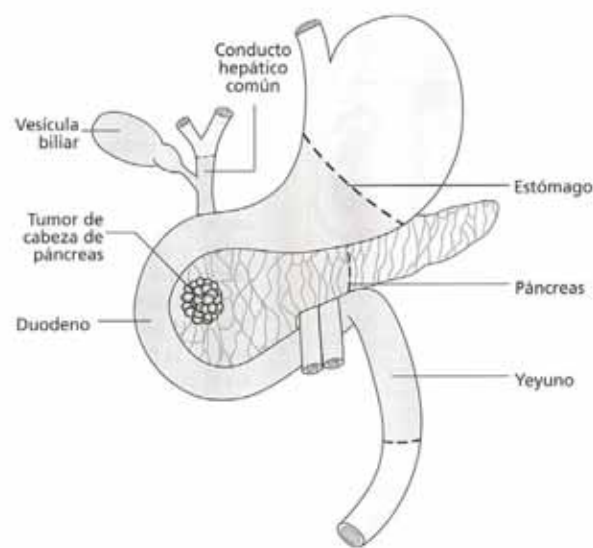


Fig. 12-21. Duodenopancreatectomía cefálica. Esquema de resección.

rior, la arteria hepática o los vasos mesentéricos.

Con compresas de gasa húmedas en solución fisiológica tibia y valvas de Finochietto, Deaver o Doyen se reclinan el lóbulo izquierdo del hígado hacia arriba y las asas de intestino delgado y el colon hacia abajo.

3. *Apertura de la transcavidad de los epiploones:* es el tiempo esencial para visualizar el páncreas, situado en posición retrogástrica. Mediante disección cortante y/o ligaduras de lino 50 y sección con tijera se separa la mitad derecha del ligamento gastrocólico (fig. 12-22). Según el caso, se ampliará en dirección proximal ligando y transecando la arteria gastroepiploica izquierda.
4. *Maniobra de Vautrin-Kocher:* es imprescindible para movilizar el duodenopáncreas (fig. 12-22). Previo descenso del ángulo cólico derecho, el ayudante tracciona el duodeno con sus manos o una pinza triangular de Duval o Allis, quedando a tensión el peritoneo lateral. El cirujano

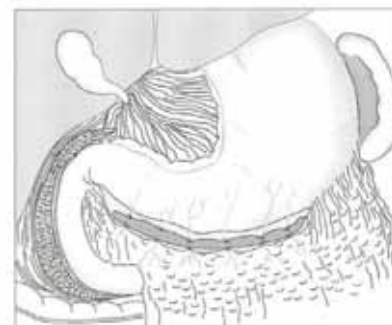
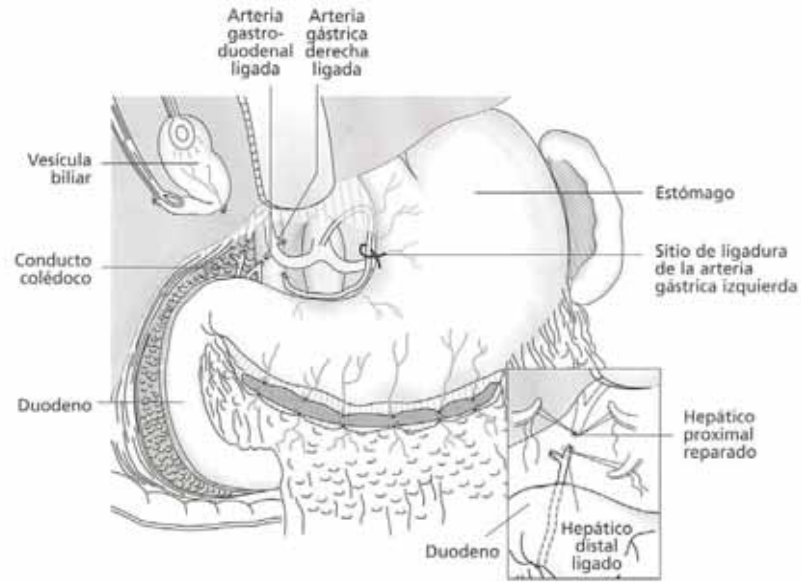


Fig. 12-22. La división del ligamento gastrocólico en la mitad derecha de la curvatura mayor permite el acceso a la transcavidad de los epiploones. La maniobra de Vautrin-Kocher se debe realizar, en forma amplia, desde el ligamento hepatoduodenal hasta los vasos mesentéricos en la tercera porción del duodeno.

secciona la serosa a nivel de la segunda porción, con tijera Metzzenbaum y pinza dientecillos, hasta alcanzar por arriba el ligamento hepatoduodenal y por abajo los vasos mesentéricos. De este modo, se pueden observar importantes vasos y la extensión del tumor y se logran movilizar las porciones segunda y tercera del duodeno, la cabeza del páncreas y el conducto colédoco retroduodenal y retropancreático.

5. *Exploración de los vasos mesentéricos:* es el paso importante para definir la posibilidad de resección, teniendo en cuenta si el tumor se encuentra móvil o fijado a órganos y estructuras anatómicas vitales. Con disección roma y maniobras digitales se inspeccionan los vasos mesentéricos superiores y la vena porta en el cuello del páncreas. Si las venas mesentérica superior y porta no están comprometidas en la masa tumoral, la neoplasia se puede considerar reseccable; de lo contrario, se deben obtener biopsias que certifiquen el diagnóstico.
6. *Extirpación de la vesícula biliar y ligadura de la vía biliar:* confirmada la resección, se efectúa una colecistectomía retrógrada, anterógrada o mixta (fig. 12-23). A continuación, se incide el epiplón gastrohepático y se ligan y seccionan la arteria gástrica derecha, las arterias duodenales y la arteria gastroduodenal en su origen en la hepática. Se separa la vía biliar de la arteria hepática y de la vena porta con tijera Metzzenbaum e hisopitos montados. Los ganglios linfáticos existentes se ligan con lino 70 y se seccionan con tijera, dejándose junto a la pieza.

En el conducto hepático común liberado se aplica una ligadura de lino 40 por arriba del conducto cístico y se transeca; la ligadura se utiliza como elemento de tracción (fig. 12-23). En su extremo proximal se puede colocar un clamp para evitar el derrame de bilis en la cavidad o se deja abierto y reparado con dos puntos de lino 100 con aguja  $\frac{1}{2}$ , círculo delicada de 10 mm o de sutura absorbible 3-0.

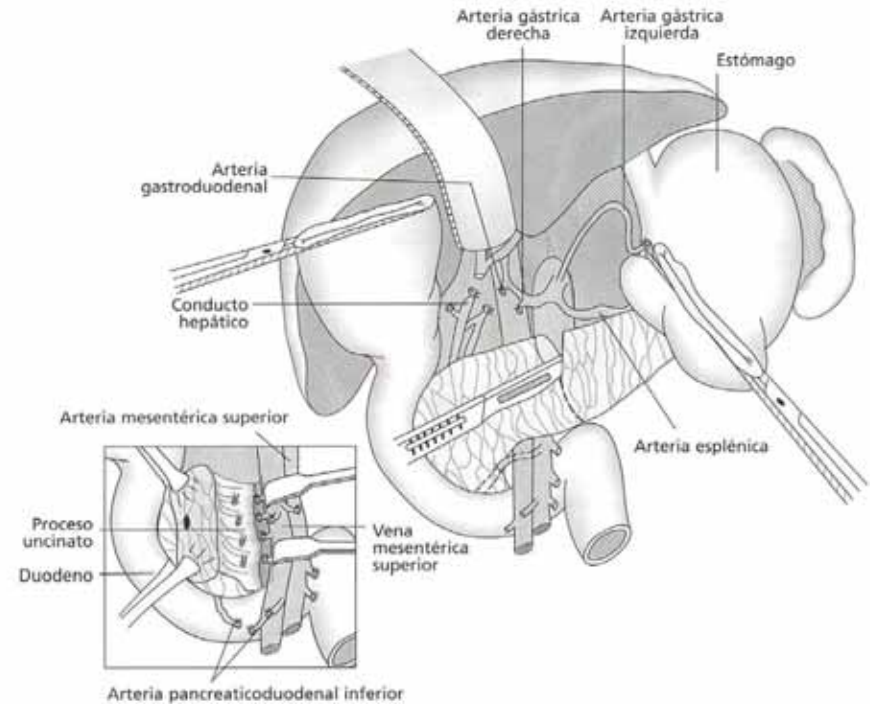


**Fig. 12-23.** Luego de confirmar que el tumor no invade la vena portal, ni la mesentérica superior, se realiza una colecistectomía, se incide el ligamento gastrohepático y se ligan y seccionan las arterias gástrica derecha y gastroduodenal y el conducto hepático. Obsérvese en el recuadro la ligadura del hepático común con el reparo de su cabo proximal.

7. **Dissección y sección gástrica:** se cuestiona el límite de sección gástrica por el riesgo de úlcera marginal. Una opción es resecar el *antro* y el *cuerpo*, disminuyendo esta posibilidad. Esto requiere dividir la arteria gástrica izquierda después de emitir sus ramas para el esófago. Otros cirujanos consideran que sólo se debe extirpar el *antro gástrico*, debiéndose asociar una vagotomía troncular. Otros sostienen que puede conservarse el píloro, en cuyo caso es necesario efectuar una vagotomía troncular o selectiva y una cirugía de drenaje (gastroeyunostomía). Después de proteger el campo operatorio con compresas de gasa se realiza la transección del estómago. Si se opta por la técnica convencional se colocan dos

clamps rectos de Doyen y se efectúa la sección con electrocauterio, controlando simultáneamente la hemostasia de los vasos submucosos (fig. 12-24). En el caso de utilizar suturas mecánicas se aplican dos filas de grapas con un TA<sup>®</sup>90 y con bisturí se incide el estómago al ras del dispositivo.

8. **Sección del páncreas:** se realiza a nivel del cuello, por lo tanto, se necesita liberar los bordes del páncreas. Se ligan e inciden la arteria pancreaticoduodenal inferior, que nace de la arteria mesentérica superior, la vena pancreática inferior, que desemboca en la vena mesentérica inferior y numerosos vasos que quedan expuestos. El páncreas, previa aplicación o no de clamps, se transeca en forma biselada con bisturí



**Fig. 12-24.** Previa ligadura de la arteria gástrica izquierda, se realiza la transección del estómago. La sección pancreática se efectúa a nivel del cuello. Obsérvese en el recuadro la disección del proceso uncinato.

(fig. 12-24). Los ángulos de la glándula remanente se dejan reparados con dos puntos directores de sutura absorbible 2-0 o de lino 50 con aguja  $\frac{1}{2}$  círculo redonda mediana de 25 mm. Si es posible, se introduce un fino catéter en el conducto de Wirsung para comprobar su permeabilidad.

9. **Dissección y sección del duodeno:** continuando con la movilización, se toma el muñón pancreático con pinzas Allis y se gira hacia la derecha del paciente. Con extremo cuidado se aíslan las porciones tercera y cuarta del duodeno y el proceso uncinato de la vena mesentérica su-

perior, que están unidos por un tejido areolar. Esta vena recibe pequeñas tributarias que circulan por el borde derecho y en el espesor del tejido pancreático, que se deben dividir en forma individual con ligaduras por transfixión y posterior transección (fig. 12-24).

10. **Sección del yeyuno:** el siguiente paso consiste en identificar e incidir el ligamento de Treitz, después de lo cual se expone la porción terminal del duodeno y se moviliza el intestino delgado. Las ramas yeyunales cortas, que irrigan el yeyuno proximal, se ligan y seccionan

hasta unos 20 cm del ángulo duodenoeyunal, completando la liberación del espécimen. El asa yeyunal, rodeada con compresas de gasa y ocluida con clamps elásticos Doyen, se transeca con bisturí o tijera Metzenbaum, extirpando la pieza.

11. **Reconstrucción:** luego de asegurar la hemostasia e integridad de las estructuras vasculares se efectúa la reconstrucción. La técnica original de Whipple ha sufrido diversas modificaciones. A continuación, se describe el procedimiento de elección.

El extremo del yeyuno distal se cierra con una sutura continua de material absorbible 3-0, se refuerza con puntos separados o dos hemijaretas de lino 100 o 70 con aguja redonda  $\frac{1}{2}$  círculo delicada de 20 mm y se asciende por vía transmesocolónica o precólica (fig. 12-25). En el borde antimésentérico del asa se realizan 3 incisiones, se colocan puntos directores y se confeccionan las anastomosis terminolaterales (fig. 12-25):

- **Pancreatoyeyunostomía:** primero, se afronta la cara posterior con puntos de lino 100 o material absorbible 3-0. Luego, se efectúa la anastomosis entre el yeyuno y la mucosa del Wirsung con puntos separados de material no absorbible 4-0, dejando colocado un catéter en la luz del Wirsung, que se exterioriza a través de una pequeña incisión en la pared yeyunal. Por último, se completa la sutura de la cara anterior.

- **Hepaticoyeyunostomía:** se realiza en forma monoplano con puntos separados de sutura absorbible 3-0 o 4-0, dejando un tubo de Kehr Nº 16 o 18 supraanastomótico.

- **Gastroyeyunostomía:** se confecciona precólica o retrocólica, a boca total, en forma monoplano, con puntos separados de lino 100 o de material absorbible o polipropileno 3-0. En el caso de haberse realizado un cierre engrapado, se debe resear la línea de grapas.

12. **Cierre:** al finalizar las suturas, el instrumentador efectúa el cambio de mesa. El tiempo limpio se inicia con un profuso

lavado de la cavidad con solución fisiológica tibia y un exhaustivo control de las anastomosis y la hemostasia. En la zona próxima a la hepaticoyeyunostomía (fosa de Morison) se deja un tubo de látex o silicona, exteriorizado por contraabertura y fijado a la piel con un punto de lino 40.

El tubo de Kehr y el drenaje del conducto de Wirsung también se exteriorizan a través de pequeñas heridas punzantes y se fijan a la piel con puntos de lino 40 o nailon monofilamento 3-0. Previo recuento de gases y compresas, la laparotomía se cierra en forma habitual con polipropileno 1.

El instrumentador es responsable de la curación plana y conexión de los drenajes:

- El tubo de látex se anexa a un *drenaje cerrado aspirativo*.
- El tubo en T y el catéter de Wirsung se conectan a sus respectivos prolongadores y se depositan en bolsas simples; *drenan por gravedad*.
- Los drenajes deben quedar claramente rotulados para evitar complicaciones.

#### PANCREATODUODENECTOMÍA TOTAL

La pancreatoduodenectomía total con linfadenectomía regional es el tratamiento quirúrgico indicado en caso de cáncer de cabeza, cuerpo o cola del páncreas, teniendo en cuenta que:

- La mayoría de los tumores malignos son adenocarcinomas de origen canalicular, con un alto índice de propagación.

- Se ha observado infiltración tumoral posterior a una duodenopancreatectomía cefálica, por presencia de células tumorales en los conductos excretores o por diseminación microscópica más allá del límite de resección.

- Existe una amplia comunicación linfática entre el cuerpo y la cabeza del páncreas.

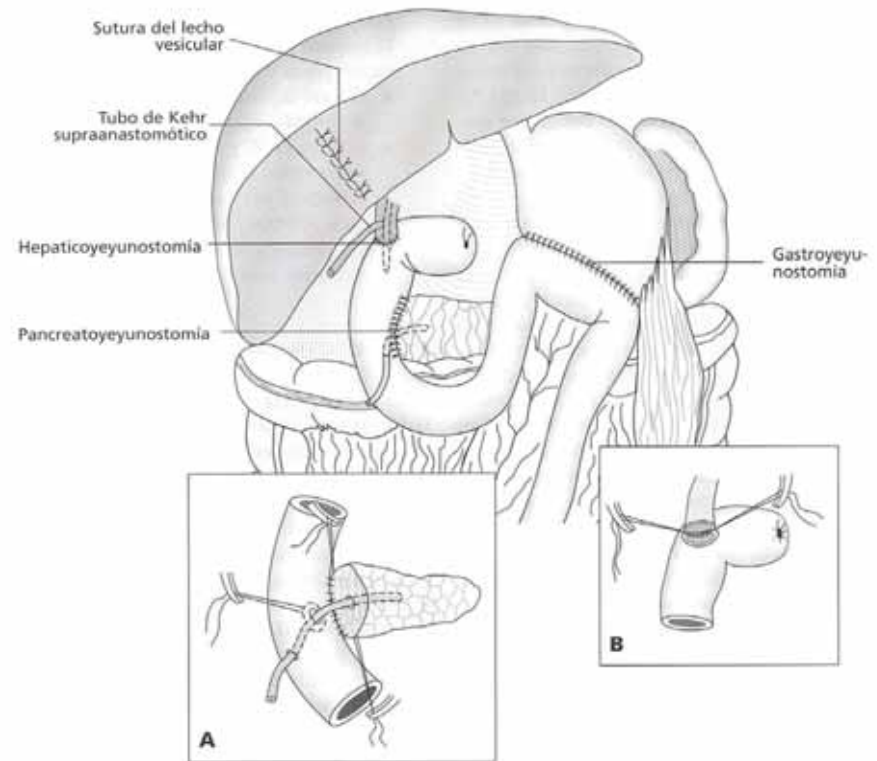
- Se evita el riesgo de filtración y estenosis de la pancreatoyeyunostomía y toda posibilidad de pancreatitis.

La pancreatoduodenectomía total es una cirugía de alta complejidad y de elevado riesgo. Por esta razón, el enfermo debe recibir un tratamiento nutricional adecuado y un balance general de su medio interno en el período preoperatorio.

#### Técnica quirúrgica

1. **Incisión y exploración:** la incisión subcostal bilateral brinda una excelente exposición. Abierto el peritoneo, se colocan se-

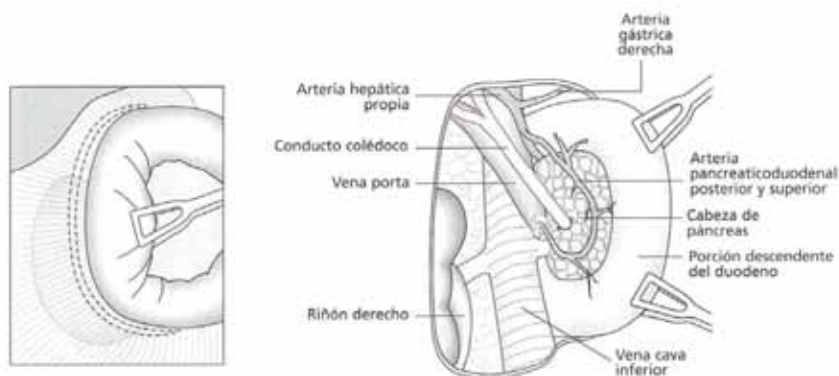
gundos campos y un separador autoestático. Luego, se realiza la exploración concéntrica del abdomen, se observan y se palpan atentamente el hígado, la vía biliar, el duodeno, el estómago, el intestino, el colon y el mesocolon transverso. Se evalúa la infiltración de los ganglios linfáticos y la existencia de metástasis, obteniendo muestras, según el caso, para su estudio anatomopatológico por congelación. A este nivel de la exploración, todavía no es posible estimar si el tumor es resecable.



**Fig. 12-25.** Reconstrucción de la pancreatoduodenectomía cefálica. En este caso el asa yeyunal ha sido ascendido por vía precólica. Obsérvese en el recuadro **A** la pancreatoyeyunostomía con la colocación de drenaje y en el recuadro **B** la hepaticoyeyunostomía.

2. **Maniobra de Vautrin-Kocher:** una vez delimitado el campo operatorio, el cirujano secciona el peritoneo lateral que cubre la segunda porción del duodeno con pinza dientecillos y tijera Metzenbaum, exponiendo el riñón derecho, la vena renal derecha, la vena cava inferior, los vasos espermáticos (gonadales), la vena renal izquierda, la arteria aorta, la vena porta y la arteria hepática y movilizándolo las porciones segunda y tercera del duodeno, la cabeza del páncreas y el conducto colédoco retroduodenal y retropancreático (fig. 12-26). Al completar la maniobra de Vautrin-Kocher se examina la extensión del tumor y su relación con las estructuras vasculares vitales. La arteria mesentérica superior se palpa por detrás de la glándula mientras que la vena porta debe ser evaluada desde la cara anterior del páncreas.
3. **Apertura de la transcavidad de los epiploes:** se tracciona el estómago hacia arriba y el colon hacia abajo y se separa el ligamento gastrocólico, cerca de la pared del colon, mediante ligaduras y sección con

- bisturí o tijera. El estómago y el epiplón mayor se desplazan en dirección cefálica y el colon transverso en dirección caudal, lo que permite observar el páncreas.
4. **Exploración de los vasos retropancreáticos:** se puede realizar desde el borde inferior de la glándula, o bien desde el borde superior debiendo incidir el ligamento gastrohepático y ligar y seccionar la *arteria gastroduodenal* y la *arteria gástrica derecha* en su origen en la arteria hepática. *La vena mesentérica superior, que junto con la vena esplénica forma la vena porta, deben ser exploradas detenidamente por palpación; si se encuentran indemnes, es viable la extirpación de la neoplasia.* De lo contrario, se deben tomar biopsias para certificar el diagnóstico, aunque no existan criterios de reseccabilidad.
5. **Extirpación de la vesícula y movilización de la vía biliar:** se efectúa una *colecistectomía*, previa obliteración de la arteria y el conducto cístico con ligaduras de lino 40 y posterior sección.

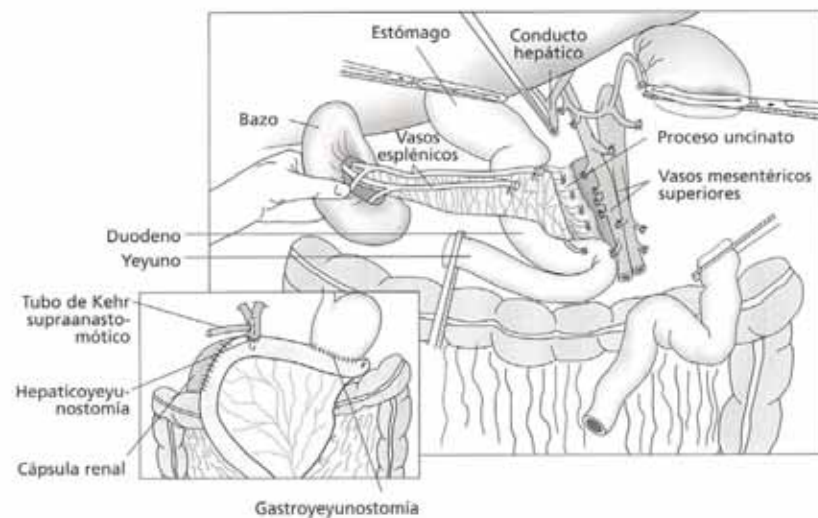


**Fig. 12-26.** En la pancreatoduodenectomía total se realiza una amplia maniobra de Vautrin-Kocher desde el ligamento hepatoduodenal hasta los vasos mesentéricos superiores en la tercera porción del duodeno. Al movilizar el duodenopáncreas y el colédoco distal es posible observar si las estructuras vasculares adyacentes están indemnes.

- Luego, se aísla la vía biliar principal de la arteria hepática y la vena porta. Durante la disección se ligan los ganglios linfáticos adyacentes y se dejan junto a la pieza. Se aplica una ligadura de lino 40 en el *conducto hepático*, por encima del cístico, y se secciona. El cabo proximal se deja ocluido temporariamente con un clamp o reparado con dos puntos de sutura absorbible 3-0 o lino 100 con aguja redonda  $\frac{1}{2}$  círculo delicada de 10 mm.
6. **Movilización del bazo:** la pancreatoduodenectomía total incluye una esplenectomía. Se tracciona el bazo hacia abajo y mediante disección roma y/o cortante se inciden el peritoneo lateral y el ligamento esplenorrenal, de modo que el bazo, la cola del páncreas y el fondo gástrico se aproximen hacia la línea media para continuar liberando las inserciones retroperitoneales (fig. 12-27). También se dividen

los vasos gástricos cortos y la arteria gastroeplíca izquierda.

7. **Movilización y sección del estómago:** realizar en este momento la sección gástrica facilita la posterior disección del páncreas. La ligadura de la *arteria gástrica izquierda* está condicionada por el límite de resección gástrica, el cual varía según el criterio de los cirujanos. Unos prefieren que es necesario extirpar el antro solamente, asociándose una vagotomía; otros afirman que es conveniente reseccionar el 70-75% del volumen total (antro y gran parte del cuerpo) para disminuir la incidencia de ulceración de la neoboca. En este caso, se liga la arteria, luego de emitir sus ramas para el esófago, con dos ligaduras proximales y una distal de lino 40 y se secciona con tijera (fig. 12-27). Establecido el límite de sección, el estómago se ocluye con 2 clamps Doyen o



**Fig. 12-27.** Obsérvese la sección de los distintos órganos y la división de los principales vasos. En el recuadro se ilustra la reconstrucción completada de la pancreatoduodenectomía total.



Payrs y se rodea con compresas de gasa para evitar la contaminación del campo operatorio. La transección se efectúa con electrocauterio, asegurando la hemostasia de los vasos submucosos. Otra posibilidad es utilizar una engrapadora lineal.

8. **Ligadura de los vasos esplénicos:** prosiguiendo con la liberación del páncreas, se liga la *arteria esplénica* en su origen en el tronco celiaco. La *vena mesentérica inferior* se divide en su desembocadura en la vena esplénica (fig. 12-27); en el caso que drene en la vena mesentérica superior, se respeta. La *vena esplénica* se ocluye antes de su desembocadura en la vena porta. En estos vasos de calibre importante se aplican dos ligaduras proximales y una distal de lino 40 o 30 y se seccionan.

9. **Liberación del duodeno y sección del yeyuno:** se amplía la apertura del peritoneo que rodea las porciones tercera y cuarta del duodeno en dirección caudal. Con extremo cuidado se separa el tejido areolar que une el proceso uncinato con la arteria y la vena mesentéricas superiores y se obliteran las venas con ligaduras delicadas. En el borde inferior del páncreas se divide la *arteria pancreaticoduodenal inferior* que nace de la arteria mesentérica superior, la *vena pancreática inferior* que desemboca en la vena mesentérica inferior y numerosas *ramas que quedan expuestas* (fig. 12-27).

Luego, se incide el ligamento de Treitz y se moviliza el yeyuno proximal. Completadas la ligadura y la sección del mesenterio y las primeras ramas yeyunales, se transeca el asa entre clamps elásticos Doyen y se extirpa la pieza.

10. **Reconstrucción:** en el extremo yeyunal abierto se aplican puntos de reparo de lino 100 con aguja redonda  $\frac{1}{2}$  círculo delicada de 20 mm y se cierra en forma convencional o con una engrapadora lineal. El muñón se puede ascender por vía precólica o transmesocólica. En el borde antimesentérico del asa se realizan dos incisiones con bisturí o electrocauterio, se

efectúa la antisepsia y se colocan puntos de reparo para iniciar las anastomosis terminolaterales, monoplano (fig. 12-27):

- La gastroyeyunostomía se confecciona con sutura absorbible 3-0, a boca total. En el caso de optar por una anastomosis a boca parcial se cierra el extremo de la curvatura menor.
- La hepaticoyeyunostomía se realiza con sutura absorbible o no absorbible 4-0, dejando colocado un tubo de Kehr proximal a la línea de sutura.

11. **Cierre:** después de verificar las anastomosis, el instrumentador retira su mesa, se cambia el camisolín, los guantes y acondiciona la mesa para el tiempo limpio.

Para evitar que el yeyuno quede a tensión, con consecuente dehiscencia, es conveniente fijar el asa a la cápsula del riñón derecho y al ligamento falciforme con 2 o 3 puntos separados.

A continuación, se lleva a cabo un profuso lavado de la cavidad con solución fisiológica tibia y un control minucioso de la hemostasia. Se dejan dos tubos de látex, uno próximo a la anastomosis biliar y otro en el espacio subfrénico izquierdo posterior. Los drenajes y el tubo de Kehr se exteriorizan por contraabertura y se fijan a la piel con puntos de lino 40 con aguja recta lanceolada. Algunos cirujanos recomiendan fijar el tubo en T con dos puntos de nailon 2-0 o 3-0, pues consideran que esta sutura inerte no causa reacción tisular durante su prolongada permanencia.

Previo recuento de gases y compresas se inicia la síntesis de la laparotomía con polipropileno 1. El instrumentador efectúa la curación plana de la herida y la conexión de los drenajes, teniendo presente que:

- Los tubos de látex tienen función aspirativa y deben ser anexados a drenajes cerrados.
- El tubo de Kehr T dreña por gravedad y debe ser conectado a un prolongador (T-26 o guía de suero) dentro de una bolsa simple.

## SEUDOQUISTE DE PÁNCREAS

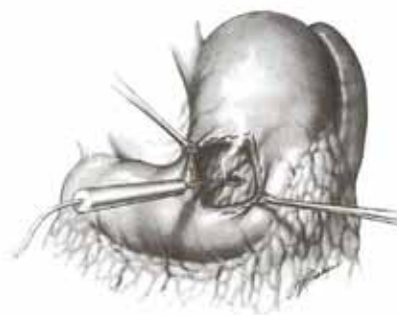
El pseudoquiste pancreático es una colección encapsulada, en general, limitada por el estómago arriba, el colon transversal abajo, el ligamento hepatoduodenal a la derecha y el bazo a la izquierda.

### Cistogastrostomía transgástrica

La cistogastrostomía transgástrica es el tratamiento indicado para los pseudoquistes ubicados detrás del estómago y adheridos íntimamente a su pared. Es importante que la derivación interna resulte amplia, a fin de lograr un buen drenaje por gravedad y evitar recidivas.

### Técnica quirúrgica

1. **Incisión:** habitualmente se accede a la cavidad a través de una incisión mediana supraumbilical.
2. **Preparación del campo y exploración:** abierto el peritoneo, se colocan segundos campos de tela y el separador autoestático. La exploración concéntrica del abdo-



**Fig. 12-28.** Cistogastrostomía transgástrica. Previa realización de una gastrotomía de unos 3 cm. con un GIA®60, se incide un ojal en la pared posterior para evacuar el contenido del pseudoquiste.

men debe ser cuidadosa. Se palpa la colección y, en la mayoría de los casos, se observa material extravasado en los surcos parietocólicos, el mesenterio y el mesocolon transversal.

3. **Apertura del estómago:** en la zona de mayor turgencia y sobre la cara anterior del estómago se colocan dos puntos de reparo de lino 100 con aguja redonda  $\frac{1}{2}$  círculo delicada de 20 mm. Tras haber rodeado el campo con compresas de gasa y alistada la cánula de aspiración, se realiza una gastrotomía de 3 cm con bisturí, electrocauterio o una engrapadora GIA®60 (fig. 12-28). Luego, se efectúa antisepsia con un hisopo embebido en yodopovidona solución y se evacua el contenido gástrico.

4. **Evacuación del quiste:** los bordes del estómago se traccionan con pinzas Allis o Babcock y se practica una punción del líquido del pseudoquiste con una jeringa de 20 mL y una aguja trocar. La muestra, colocada en frasco con tapa estéril, se remite al laboratorio para cultivo.

En la pared posterior gástrica se abre un pequeño ojal (fig. 12-28); de inmediato se introduce la cánula de aspiración y se dreña el líquido enzimático de color oscuro debido a la presencia de sangre y coágulos. Según el tamaño, la colección puede contener hasta 5 litros en su interior.

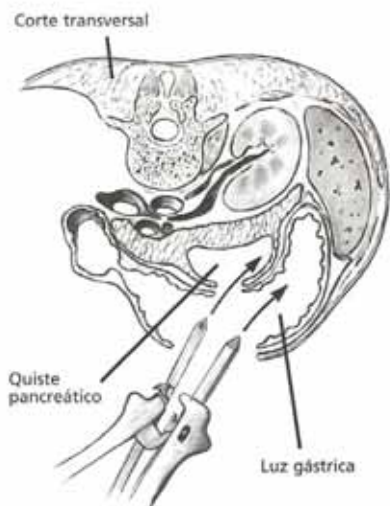Después, con tijera Mayo se prolonga la incisión inicial y se escinde una amplia parte de la pared colocando, en forma paralela, puntos de reparo de lino 70 con aguja redonda  $\frac{1}{2}$  círculo mediana de 20 mm. El cirujano explora con su mano las celdas internas, toma una biopsia de ellas y de la pared quística engrosada para su estudio histológico y realiza lavados exhaustivos de la cavidad con solución fisiológica tibia para retirar los restos de coágulos y detritus.

5. **Cistogastrostomía:** terminada la exploración se confecciona la anastomosis entre el quiste y la pared posterior gástrica con una sutura continua de polipropileno 2-0

o 3-0. No deben emplearse suturas absorbibles.

En el tratamiento de los pseudoquistes también resultan útiles las suturas mecánicas. Con una engrapadora GIA®60 se efectúa en forma simultánea la gastrotomía posterior y la cistogastrotomía (fig. 12-29). En el área de entrada de las ramas se debe confeccionar una pequeña sutura manual para completar el procedimiento (fig. 12-30).

6. **Cierre:** finalizada la derivación se verifica que la sonda nasogástrica quede próxima a la anastomosis y se cierra el estómago con una sutura monoplano, interrumpida, de lino 100 o polipropileno 3-0 o con un TA®90. Al concluir el tiempo sucio, el instrumentador retira su mesa, se cambia el camisolín, los guantes y dispone la mesa para el tiempo limpio. Se irriga la cavidad, se controla la hemostasia y se coloca un drenaje con función aspirativa en la transcavidad de los epiplones. Previo re-



**Fig. 12-29.** En el esquema se ilustra la entrada de las ramas de un instrumento GIA®60 para confeccionar la cistogastrotomía transgástrica.

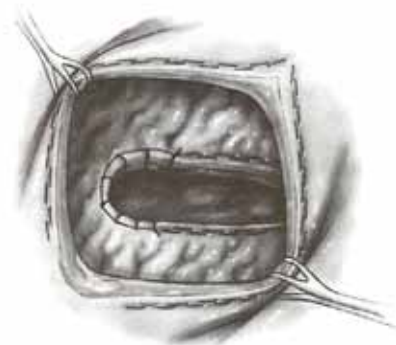
cuento de gases y compresas se cierra la laparotomía con polipropileno 1.

### Cistoyeyunostomía en Y de Roux

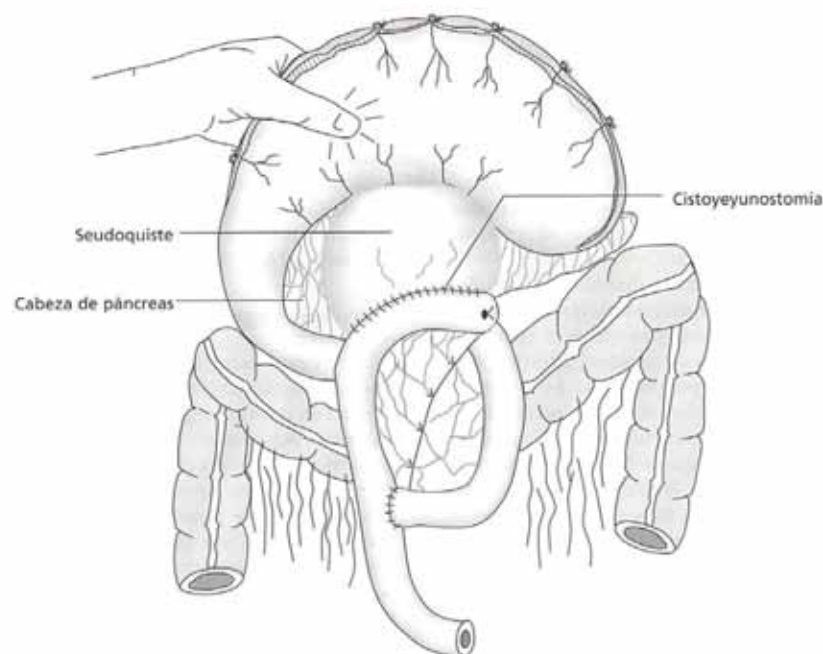
La cistoyeyunostomía en Y de Roux es un método de drenaje interno empleado para el tratamiento de los pseudoquistes grandes desarrollados en el mesocolon transverso y los localizados en la cola del páncreas que no son extirpables (fig. 12-31).

### Técnica quirúrgica

1. **Incisión y exploración:** se traza una incisión mediana supraumbilical. Al ingresar en la cavidad se colocan segundos campos y el separador autoestático Balfour. Se inspecciona el quiste y con extremas medidas para evitar su rotura, se reclinan las vísceras con compresas de gasa húmedas y valvas. Luego, se realiza una punción del líquido y se envía una muestra al laboratorio para su examen bacteriológico.
2. **Elección del asa yeyunal:** la cistoyeyunostomía se confecciona con un asa yeyunal desfuncionalizada a unos 30 cm del ángulo de Treitz. Es necesario liberar una porción suficiente del mesenterio me-



**Fig. 12-30.** Derivación finalizada. Obsérvese la realización de una pequeña sutura manual con polipropileno 2-0 en el área de entrada de las ramas, que asegura la hemostasia hermética.



**Fig. 12-31.** Cistoyeyunostomía en Y de Roux para el tratamiento de un pseudoquiste pancreático.

dante ligaduras de lino 70 y sección con tijera Metzbaum, preservando su irrigación.

El asa intestinal se ocluye con dos clamps elásticos Doyen, se rodea con compresas de gasa, se transeca con tijera o electrocauterio y, de inmediato, se efectúa antisepsia en los cabos. El extremo proximal se deja cubierto con una compresa de gasa. En el extremo distal se colocan dos puntos de reparo de lino 100 con aguja redonda 1/2 círculo delicada de 20 mm y se cierra en forma convencional o con un TA®60. El muñón yeyunal se asciende por vía precólica o a través del mesocolon transverso en el caso de aquellos que

emergen por el mismo. Se alinea junto al quiste (fig. 12-31) y, en relación con su tamaño, se colocan puntos de reparo en el borde antimesentérico delimitando la incisión.

3. **Apertura del quiste:** en la pared quística se incide un ojal para evacuar su contenido, luego se amplía y se explora el interior de las celdas con maniobras digitales. No es recomendable utilizar instrumentos cortantes, por ejemplo curetas, para retirar los restos de detritus, ya que pueden ocasionar hemorragias. Deben efectuarse lavados en abundancia con solución fisiológica tibia y obtener biopsias para ser enviadas a anatomía patológica.

4. **Anastomosis:** tras incidir la pared yeyunal y realizar antiseptia, se crea la cistoyeyunostomía con puntos separados seromusculares de lino 100 o polipropileno 3-0 o 2-0. La derivación en Y de Roux se completa con una yeyunoyeyunostomía terminolateral, a unos 30 cm de la sutura proximal (fig. 12-31).
5. **Cierre:** después del correspondiente cambio de mesas, el tiempo limpio de cierre comienza con un profuso lavado de la cavidad y control de la hemostasia. En la transcavidad de los epiplones se deja colocado un tubo de látex exteriorizado por contraabertura y con función aspirativa. El cierre de la laparotomía se efectúa con una sutura continua de polipropileno 1, tras haber asegurado el recuento de gasas y compresas.

#### BIBLIOGRAFÍA

- Agur A. Grant Atlas de Anatomía. 9ª ed. Buenos Aires: Editorial Médica Panamericana, 1994.
- Anderson M y Nardi G. El Páncreas. En Nora P. Cirugía general (dir). 2ª ed. Buenos Aires: Salvat Editores S.A., 1985: 645-689.
- Berkow R y Fletcher A. El Manual Merck. 9ª ed. España: Océano/Centrum, 1994.
- Carney CH, Lee H y Woltje. Manual de Terapéutica Médica. 10ª ed. Washington, Masson-Little, Brown S.A., 1998.
- Economou S y Economou T. Atlas de Técnicas en Cirugía. México: Mc Graw-Hill-Interamericana, 1997.
- Ferreras P, Valenti C y Rozman C. Medicina Interna. 13ª ed. Mosby/Dayma Libros, 1995.
- Gayarre M. Manual de Radiología Clínica. España: Editorial Mosby/Dayma Libros, 1994.
- Kamina P y Di Marino V. Abdomen, Anatomie. París: Maloine, 1995.
- Latarjet M y Ruiz Liard A. Anatomía Humana. 3ª ed. Buenos Aires: Editorial Médica Panamericana, 1995.
- Michans. Patología Quirúrgica. 4ª ed. Buenos Aires: Librería "El Ateneo" Editorial, 1994.

#### Drenaje externo

El drenaje externo percutáneo es el tratamiento quirúrgico indicado en caso de seudoquistes situados en los surcos parietocólicos derecho o izquierdo. También se emplea como método de drenaje en pacientes que presentan mal estado general, infección o un absceso intrapancreático y necesitan una cirugía de urgencia.

Bajo control ecográfico o tomográfico, se practica una punción percutánea y se coloca el catéter dentro de la colección, logrando evacuar de modo urgente el contenido al exterior. No obstante, cuando el paciente mejore su estado crítico, requiere una cirugía de drenaje interno.

- Nylus LL y Baker R. El Dominio de la Cirugía. 1ª ed., 6ª reimpresión. Buenos Aires: Editorial Médica Panamericana, 1994.
- Oría A y Ocampo C. Pancreatitis Aguda. En Perera S y García H. Cirugía de Urgencia, Buenos Aires: Editorial Médica Panamericana, 1997, pp. 369-380.
- Sobotta, Putz R y Palst R. Atlas de Anatomía Humana. 20ª ed. Madrid: Editorial Médica Panamericana, 1994.
- Stapling Techniques General Surgery with Auto Suture® Instruments. 3ª ed., 1998.
- Torino E, García H. Traumatismos del Hígado y del Duodenopáncreas. En Perera S y García H. Cirugía de Urgencia, Buenos Aires: Editorial Médica Panamericana, 1997, pp. 435-448.
- Yeo CH y Cameron J. Páncreas. En Sabiston DC. Tratado de Patología Quirúrgica. 14ª ed. México: Mc Graw-Hill-Interamericana, 1995.
- Zinner M, Schwartz S, Ellis y Maingot. Operaciones Abdominales. 10ª ed. México: Editorial Médica Panamericana, 1998.

#### AUTOEVALUACIÓN

##### Marque con una cruz la respuesta correcta.

1. Ubicación topográfica del páncreas.
- A. Es retroperitoneal. Está ubicado en la región umbilical y el hipocondrio izquierdo.
- B. Es intraperitoneal. Ocupa la región umbilical.

- C. Es retroperitoneal. Pertenece al epigastrio y al hipocondrio izquierdo.
- D. Es intraperitoneal. Está situado en el epigastrio y la región umbilical.

2. El páncreas se divide en:

- A. 2 porciones.
- B. 3 porciones.
- C. 4 porciones.
- D. 5 porciones.

##### Complete con una palabra.

3. El conducto pancreático principal se denomina conducto de.....
4. El conducto pancreático accesorio se llama conducto de.....

##### Conteste verdadero o falso según corresponda.

5. El páncreas está fijado a la pared posterior por la fascia de Treitz y la fascia de Toldt.  
V | | F | |
6. En la cara posterior de este órgano tiene su origen la vena porta, confluyente venoso que recoge la sangre del intestino, el duodeno, el bazo y el páncreas.  
V | | F | |
7. Los vasos mesentéricos superiores pasan por delante del páncreas.  
V | | F | |

##### Marque con una cruz la respuesta correcta.

8. Se denomina seudoquiste de páncreas a:
- A. La inflamación aguda del páncreas.
- B. Una colección encapsulada con paredes propias.
- C. Un tumor pancreático exocrino.
- D. Una colección encapsulada sin paredes propias.
9. El cirujano debe realizar dos maniobras quirúrgicas imprescindibles para explorar y movilizar el páncreas:
- A. Maniobras de Vautrin-Kocher y de Jean Gosset.
- B. Maniobra de Vautrin-Kocher y apertura de la transcavidad de los epiplones.
- C. Maniobra de Jean Gosset y apertura de la transcavidad de los epiplones.
- D. Maniobras de Vautrin-Kocher y de Toupet.
10. **Ordene secuencialmente los tiempos de una duodenopancreatectomía cefálica:**
- A. Colectectomía.
- B. Sección del páncreas.
- C. Sección del estómago.
- D. Exploración de los vasos mesentéricos y de la vena porta.
- E. Liberación del proceso uncinato.
- F. Maniobra de Vautrin-Kocher.
- G. Anastomosis.
- H. Sección del yeyuno.

- I. Apertura de la transcavidad de los epiplones.
- J. Ligadura del conducto hepático.

**Preguntas orientadoras para el estudio.**

11. Mencione los elementos anatómicos que deben encontrarse indemnes para realizar una duodenopancreatectomía cefálica.
12. Enumere las anastomosis que se confeccionan en una duodenopancreatectomía cefálica.
13. ¿Qué suturas se pueden utilizar para cerrar el lecho cruento del páncreas escindido?
14. Mencione los materiales fundamentales para el tratamiento quirúrgico de los pseudoquistes.

**Marque con una cruz la respuesta correcta.**

15. Las anastomosis en una duodenopancreatectomía cefálica son:
- A. Terminolaterales.
  - B. Terminoterminales.
  - C. Laterolaterales.

**Conteste verdadero o falso según corresponda.**

16. La cistogastrotomía transgástrica es el tratamiento quirúrgico indicado para los pseudoquistes de páncreas, localizados en íntimo contacto con el estómago.
- V ( )      F ( )
17. Los pseudoquistes tienen celdas internas que en su interior contienen coágulos sanguíneos, detritus y jugo pancreático rico en enzimas.
- V ( )      F ( )

**Marque con una cruz la respuesta correcta.**

18. La cistogastrotomía se confecciona con:
- A. Poliéster 0.
  - B. Polipropileno 2-0 o 3-0.
  - C. Material absorbible 2-0 o 3-0.
  - D. Seda 2-0 o 3-0.

# Hígado

Griselda A. Aires



El hígado es la glándula más grande del cuerpo humano, dotada de funciones metabólicas complejas e indispensables para la vida.

Su exéresis parcial es posible con la regeneración espontánea del parénquima remanente, motivo por el cual su resección ha tomado tanto interés en el medio quirúrgico.

## ANATOMÍA QUIRÚRGICA

### MORFOLOGÍA GENERAL

Es un órgano intraabdominal ya que se halla dentro de la cavidad abdominal, protegido por la parrilla costal derecha.

Ocupa el hipocondrio derecho, el epigastrio y parte del hipocondrio izquierdo. El hígado está en relación:

- Por delante con las 7 u 8 últimas costillas derechas.
- Por detrás con las 3 últimas vértebras torácicas (dorsales) y la vena cava inferior.
- Por arriba con el diafragma.
- Por abajo con el estómago, el duodeno, el ángulo cólico y el riñón derechos.

Su forma es ovoide. En el adulto, sus dimensiones promedio son: 27 cm de longitud (diámetro transversal), 17 cm de ancho (diámetro anteroposterior) y 7 cm de altura (diámetro vertical).

Su peso es de 1.500 g; es de color rojo pardo y de consistencia firme. Está cubierto por una cápsula propia y el peritoneo visceral. La cápsula propia del hígado es la *cápsula de Glisson* que lo rodea completamente. Por su cara externa se adhiere al peritoneo y por su cara interna, envía tabiques al interior del hígado. A nivel del hilio hepático le forma una vaina a los vasos y los conductos biliares.

### MORFOLOGÍA EXTERNA

El hígado está formado por una porción derecha, muy desarrollada, que ocupa la concavidad diafragmática derecha y por una extremidad izquierda, que se aplana y adel-

gaza debajo del hemidiafragma izquierdo. Se pueden describir 3 caras y 3 bordes.

### A. Cara superior

Es convexa y se amolda al diafragma, también se denomina cara diafragmática. Entre esta cara y el diafragma queda delimitado el *espacio subfrénico* o fosa suprahepática.

En la cara superior se inserta el *ligamento falciforme*, mal llamado suspensorio, que divide el hígado en dos superficies: una derecha y otra izquierda (figs. 13-1 y 13-2).

### B. Cara inferior

Es oblicua; está orientada hacia abajo, a la izquierda y atrás. Se caracteriza por la presencia en su parte media del *hilio hepático*, donde se dividen los elementos del pedículo hepático: la vena porta, la arteria hepática y la vía biliar.

La cara inferior está marcada por tres surcos dispuestos en forma de "H" (fig. 13-3).

- *Surco longitudinal derecho*: poco marcado, pero ancho. Contiene la vesícula biliar o fosa cística, por delante, y la vena cava inferior, por detrás.
- *Surco longitudinal izquierdo*: es estrecho y profundo. En él se encuentran el ligamento redondo con la vena umbilical obliterada, por delante, y el conducto venoso de Arancio que une la rama izquierda de la vena porta con la vena cava inferior, por detrás.
- *Surco transverso*: une los surcos longitudinales y aloja el hilio hepático.

Estos surcos delimitan cuatro lóbulos (fig. 13-3): dos *lóbulos principales* (derecho e izquierdo) y dos *lóbulos menores* (cuadrado y caudado).

- *Lóbulo derecho*: es el más extenso y está a la derecha del surco longitudinal dere-

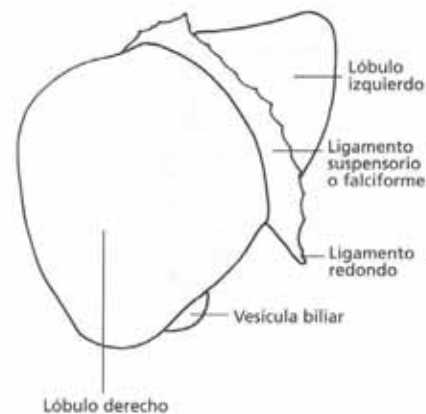


Fig. 13-1. Morfología externa. Vista lateral derecha. (Gentileza del doctor Axel Beshkov.)

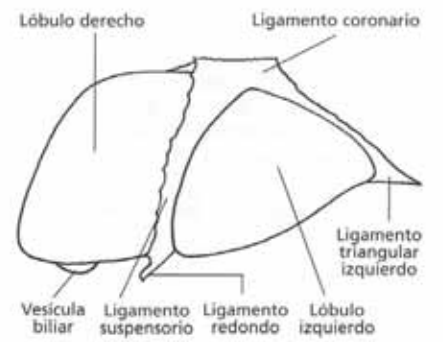


Fig. 13-2. Morfología externa. Vista lateral izquierda. (Gentileza del doctor Axel Beshkov.)

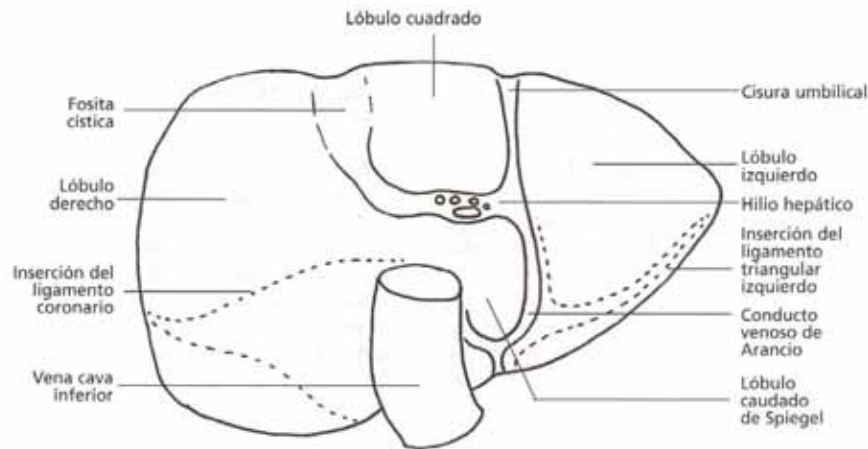


Fig. 13-3. Morfología externa. Cara inferior. (Gentileza del doctor Axel Beckow.)

cho. En él se observa marcada la impresión cólica por delante, la impresión renal por detrás y, cerca del lecho vesicular, la impresión duodenal.

- **Lóbulo izquierdo:** está a la izquierda del surco longitudinal izquierdo. Tiene forma triangular, ligeramente cóncava y está marcado por la impresión gástrica.
- **Lóbulo cuadrado:** está entre los dos surcos longitudinales, por delante del surco transverso (es prehilari).
- **Lóbulo caudado o de Spiegel:** está entre los dos surcos longitudinales, por detrás del surco transverso (es retrohilari). Es el límite superior del vestíbulo de la transcavidad de los epiplones.

### C. Cara posterior

Por esta cara emergen las venas suprahepáticas que desembocan en la vena cava inferior, situada por detrás del hígado. Gran parte de la cara posterior no presenta cápsula de Glisson, ya que se une al diafragma

por un tejido fibroso y celular denso, el *ligamento coronario*.

### D. Borde anterior

Es fino y agudo; corresponde a la pared abdominal, debajo de la cual es perceptible a la palpación cuando el hígado está hipertrofiado. Presenta dos escotaduras, una a nivel del lecho vesicular y la otra en el extremo anterior del surco umbilical donde se inserta el *ligamento redondo*.

### E. Borde superior

Está mal limitado y redondeado. Es la transición entre la cara superior y la cara posterior.

### F. Borde inferior

Es, en general, grueso y romo. A la derecha de la vena cava inferior muestra la impresión de la glándula suprarrenal. Más allá

del conducto de Arancio se une en forma oblicua con el borde superior.

### MEDIOS DE FIJACIÓN

Están representados, por una parte, por la fijación del hígado a sus pedículos vasculares, especialmente a la vena cava inferior y, por otra parte, por las diferentes formaciones peritoneales que lo unen a la pared (figs. 13-1 a 13-3).

- a) La adherencia a la *vena cava inferior*, a la cual está unido por las cortas venas suprahepáticas, constituye el medio *principal de fijación*.
- b) El *pedículo hepático*, formado por la vena porta, las vías biliares y las arterias hepáticas, *no es un verdadero medio de fijación*.

Los *ligamentos peritoneales* vinculan el hígado con el diafragma por arriba y por atrás. Están representados por:

- a) El *ligamento coronario*, que emite tres extensiones: el ligamento triangular derecho, el ligamento triangular izquierdo y el mesohepatocava.
- b) El *ligamento falciforme o suspensorio*, que se extiende en dirección cefalocaudal, entre la cara superior del hígado y las caras inferior del diafragma y posterior de la pared abdominal anterior. Este ligamento desempeña un papel modesto en la fijación del hígado.
- c) El *epiplón menor o ligamento gastrohepático*, que se extiende desde la cara posteroinferior del hígado hasta la curvatura menor del estómago y la porción ascendente del duodeno. Se fija sobre el hígado, el estómago y el diafragma. En el epiplón menor se diferencian tres partes:
  - Una superior, próxima al esófago, gruesa, que contiene vasos y nervios con destino hepático: es la *pars condensata*.

- Una media situada a lo largo de la curvatura menor del estómago: es la *pars flácida*, fina, avascular y translúcida.
- Una inferoderecha, también gruesa, que aloja el pedículo hepático: es la *pars vasculosa*.

- d) El *ligamento cisticoduodenal*, es un repliegue peritoneal que prolonga el borde derecho del epiplón menor hacia la derecha del pedículo hepático. Se extiende desde la vesícula biliar al duodeno y, a veces, al ángulo cólico derecho (*ligamento cisticocólico*). Su morfología es variable, al igual que el *ligamento hepatorenal*.

### PEDÍCULOS HEPÁTICOS

El hígado tiene la particularidad de poseer dos pedículos: *suprahepático e infrahepático*.

#### A. Pedículo suprahepático

Exclusivamente venoso, se halla formado por las tres *venas suprahepáticas* (izquierda, media y derecha) que drenan en la vena cava inferior la totalidad de la sangre del hígado.

El trayecto extrahepático de las venas suprahepáticas es sumamente corto; se acoplan desde sus emergencias del parénquima a la cara anterior de la vena cava inferior.

Es frecuente que la vena suprahepática izquierda y la vena media se fusionen en un tronco común antes de su desembocadura.

#### B. Pedículo infrahepático

Está integrado por la vena porta, las arterias hepáticas y las vías biliares.

##### 1. Vena porta

Es una vena de gran tamaño que lleva sangre venosa al hígado procedente del intestino delgado, el colon, el páncreas y el bazo.

Se origina sobre la cara posterior del istmo pancreático por la confluencia, en ángulo recto, de dos troncos voluminosos:

- La vena mesentérica superior.
- El tronco venoso esplenomesentérico (esplenomesaraico), constituido por la reunión de la vena esplénica y la vena mesentérica inferior.

El trayecto inicial de la vena porta es retropancreático, para luego transcurrir por el ligamento hepatoduodenal. En éste se relaciona por detrás, con la vena cava inferior y, por delante, con la arteria hepática común y la vía biliar principal. A nivel del hilio hepático, la vena porta se divide en dos ramas terminales: una rama derecha y una rama izquierda.

Sus colaterales principales son la vena gástrica izquierda, la vena gástrica derecha, las venas pancreaticoduodenal superior y posterior y las venas císticas.

## 2. Arterias hepáticas

La vascularización arterial del hígado está asegurada por la *arteria hepática común*, que no sólo está destinada a la vascularización hepática sino también al duodeno, el páncreas y una parte del estómago, a través de sus ramas: la arteria gastroduodenal y la arteria gástrica derecha. La arteria hepática común se origina en el tronco celiaco; más raramente, puede nacer en la mesentérica superior o directamente de la aorta abdominal. Su trayecto es oblicuo; se dirige hacia abajo, adelante y a la derecha para ponerse en contacto con el borde superior del páncreas, donde se divide en dos ramas terminales: la *arteria gastroduodenal* y la *arteria hepática propia*. Esta última emite dos ramas, derecha e izquierda, que aportan el flujo sanguíneo al hígado.

Existen variantes anatómicas y arterias accesorias, por lo cual no siempre la irrigación arterial hepática depende del tronco celiaco.

La *arteria hepática derecha accesoria* nace en la mesentérica superior y la *arteria izquierda accesoria* puede nacer del tronco celiaco, de la gástrica izquierda o de la esplénica.

## 3. Vías biliares extrahepáticas

Las vías biliares extrahepáticas comprenden la *vía biliar principal*, conducto excretor de la bilis que se extiende desde el hilio hepático hasta la porción descendente del duodeno, y la *vía biliar accesoria* constituida por la vesícula biliar y el conducto cístico.

La *vía biliar principal* está formada por:

- El conducto *hepático común* que nace en el hilio hepático por la confluencia de los conductos hepáticos derecho e izquierdo.
- El conducto *colédoco* que se extiende desde la desembocadura del cístico en la vía biliar principal, hasta su terminación en el duodeno. Después de atravesar su pared y uniéndose o no con el conducto de Wirsung, desemboca en la ampolla de Vater.

La *vía biliar accesoria* está integrada por:

- La *vesícula biliar*, reservorio situado en la cara inferior del hígado. En ella se distingue un fondo, un cuerpo y un cuello. Sus dimensiones son muy variables y alcanza de 8 a 11 cm de longitud.
- El *conducto cístico* que une el cuello de la vesícula (bacinete) con la vía biliar principal. Su longitud es muy variable (de 2 a 4 cm); presenta una serie de válvulas que describen un recorrido en espiral a lo largo del conducto.

## SEGMENTACIÓN HEPÁTICA

La segmentación hepática se basa en la distribución del pedículo portal. Los *franceses*, siguiendo los estudios de Couinaud, dividen al hígado en 2 lóbulos y 8 segmentos. El segmento I o de Spigel, ubicado en la

cara posterior del hígado, y los segmentos II, III, IV, V, VI, VII y VIII; cada uno de ellos recibe un pedículo y tiene una efluente, rama de las venas suprahepáticas (fig. 13-4). El lóbulo izquierdo incluye los segmentos II y III. El lóbulo derecho incluye los segmentos IV, V, VI, VII y VIII. Ambos lóbulos están separados por la *cisura umbilical* (fig. 13-5).

Los *americanos* dividen al hígado en dos lóbulos, derecho e izquierdo, trazando una línea desde la vena cava inferior hasta el borde o fondo de la vesícula, que correspondería al *recorrido de la vena suprahepática media* (figs. 13-6 y 13-7).

Luego, dividen al lóbulo derecho en un segmento anterior derecho y un segmento posterior derecho, cuyo límite es el recorrido de la *vena suprahepática derecha*. Al lóbulo izquierdo lo dividen en un segmento medial y un segmento lateral, por el *ligamento suspensorio* o falciforme.

Como es evidente, ambas escuelas usan términos similares para referirse a distintas porciones del hígado. Ello hace que la clasificación de las resecciones hepáticas también sea diferente, como se verá más adelante.

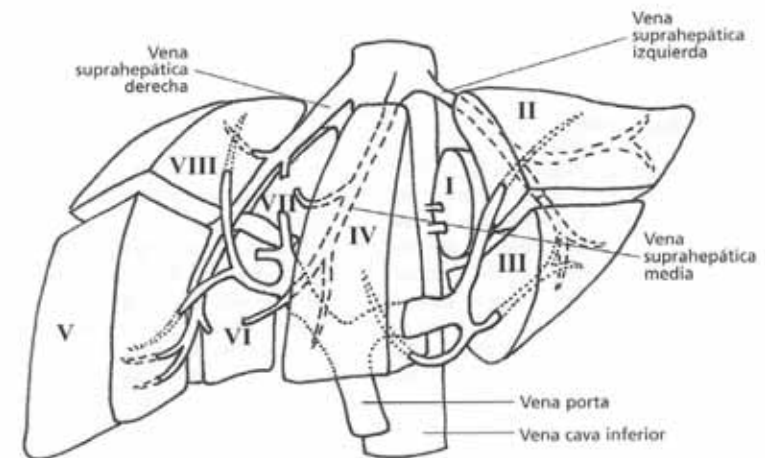


Fig. 13-4. Segmentación hepática. (Cortesía del doctor Axel Beshov.)

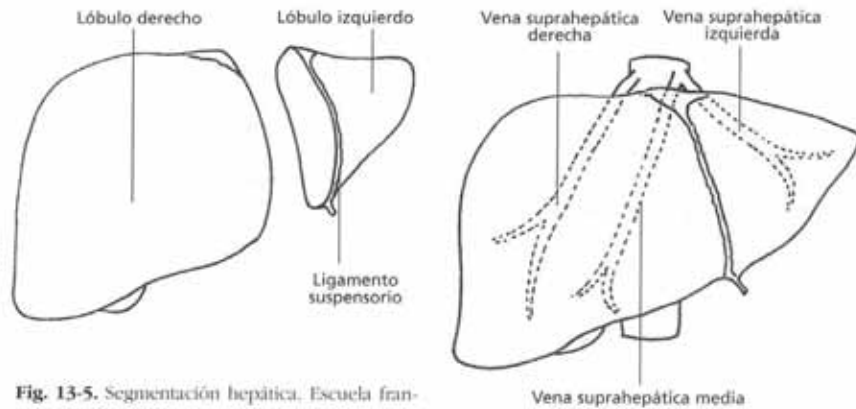


Fig. 13-5. Segmentación hepática. Escuela francesa. (Gentileza del doctor Axel Besiou.)

Fig. 13-6. Venas suprahepáticas. (Gentileza del doctor Axel Besiou.)

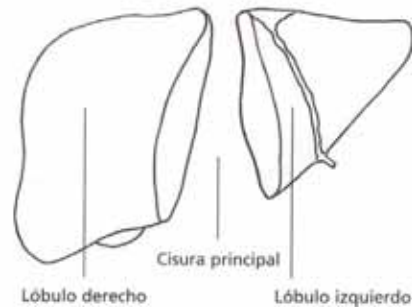


Fig. 13-7. Segmentación hepática. Escuela americana. (Gentileza del doctor Axel Besiou.)

## FISIOLOGÍA

El hígado tiene diversas funciones importantes: secreta bilis hacia el intestino, aporta sustancias a la sangre y elimina otras, almacena numerosos compuestos y lleva a cabo un gran número de reacciones metabólicas importantes.

Debido a la gran cantidad de funciones de tipo metabólicas que el hígado desempeña, es un *órgano fundamental para la vida*.

A continuación se detallan algunas de sus funciones:

- **Secretora:** elabora bilis que luego se evacua por la vía biliar.
- **Metabólica:** cumple procesos muy complejos a partir de las sustancias que recibe de los alimentos absorbidos (proteínas, hidratos de carbono, minerales, grasas): síntesis, almacenamiento y regula-

ción de la glucosa; síntesis proteica y de factores de la coagulación y excreción de metabolitos y sustancias tóxicas.

- **Desintoxicadora:** convierte las sustancias perjudiciales para el organismo en otras inocuas.
- **Depósito:** es capaz de almacenar en su interior sustancias minerales, proteínas, glucógeno, etc. hasta que el organismo necesite de ellas.
- **Coagulación:** sintetiza proteínas involucradas con la coagulación, incluidos el fibrinógeno y el factor II (protrombina) que necesitan de la vitamina K.
- **Inmunológica:** junto con el bazo y el intestino delgado forma parte del sistema inmunológico secundario.

## DIAGNÓSTICO POR IMÁGENES

La introducción de nuevas técnicas, en especial la ultrasonografía y la tomografía computarizada, ha permitido llegar en forma más temprana al diagnóstico preoperatorio.

Los factores que deben tenerse en cuenta en la evaluación de los diferentes métodos diagnósticos son: resolución (sensibili-

dad-especificidad), seguridad (invasividad), reproducibilidad, costo y disponibilidad.

Las imágenes no sólo son útiles para evaluar el compromiso hepático, sino que ayudan a certificar la enfermedad.

Previo al inicio de cualquier tratamiento quirúrgico es necesario plantear estos interrogantes: ¿Existe lesión en el hígado? ¿La masa ocupante es una metástasis o un tumor primario? ¿Hay evidencias de enfermedad extrahepática? ¿De ser un tumor, es resecable?

Con los métodos diagnósticos descritos a continuación es posible obtener la respuesta a estos interrogantes.

### Ultrasonografía

Esta técnica permite detectar lesiones intraparenquimatosas desde un tamaño de 1-2 cm y, por su ecoestructura, sugerir su naturaleza tumoral (fig. 13-8).

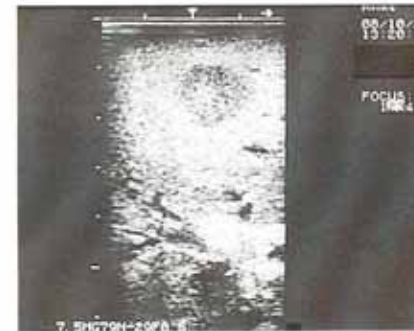

Fig. 13-8. Ecografía hepática. Obsérvese metástasis de adenocarcinoma de colon.

### Tomografía computarizada

En nuestro país, el rendimiento diagnós-



tico de la tomografía es similar al de la ultrasonografía debido al alto entrenamiento logrado con este método.

La tomografía computarizada dinámica detecta el 87% de las lesiones metastásicas superiores a 2 cm (fig. 13-9).

El uso combinado de la ecografía y la tomografía computarizada dinámica ofrece la mejor combinación para detectar una masa ocupante hepática, mayor de 2 cm.

### Gammagrafía hepática

Su escasa sensibilidad y su menor especificidad frente a las dos técnicas mencionadas han relegado su uso.

### Resonancia magnética (RM)

Los avances tecnológicos producidos en

los últimos años han permitido que la resonancia juegue un papel importante en el diagnóstico de las masas hepáticas. La RM tiene un índice de sensibilidad diagnóstica similar a la tomografía computarizada (fig. 13-10).

### Angiografía

Ésta no es una técnica que se realiza de rutina, sino que se reserva para aquellos casos que plantean dudas diagnósticas y en los que se considera factible la resección quirúrgica y se desea conocer con certeza la extensión y vascularización del tumor (fig. 13-11).

La angiografía tiene especial indicación en la detección de pequeñas metastasis de tumores hipervascularizados (endocrinos, hipofefromas, etc.).

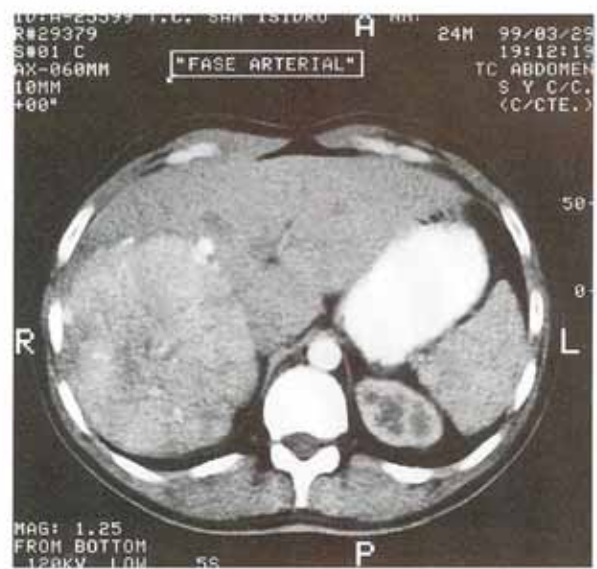


Fig. 13-9. Tomografía axial computarizada. Obsérvese una hiperplasia nodular focal.

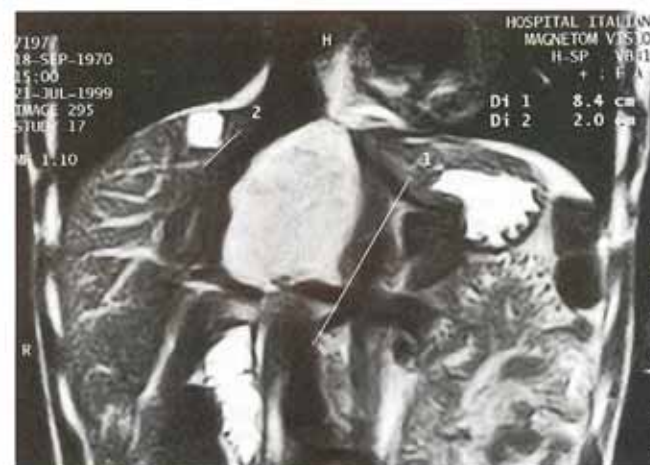


Fig. 13-10. Resonancia magnética nuclear. Obsérvese un hemangioma del lóbulo caudado.

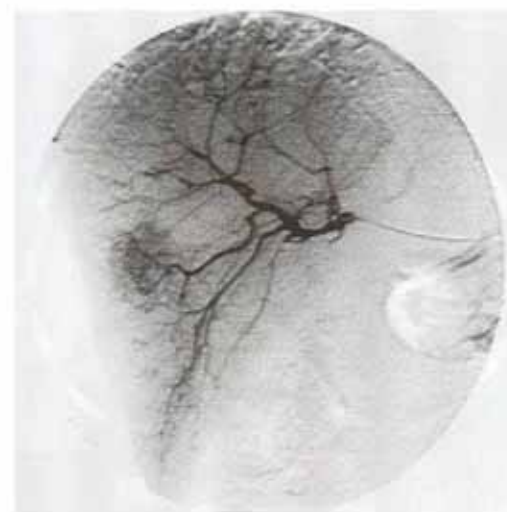


Fig. 13-11. Angiografía digital. Obsérvese un nódulo hipervascularizado hepático.

## BIOPSIA HEPÁTICA

La punción biopsia guiada es un tema largamente debatido y controversial. La posición de algunos cirujanos es de no realizarla en forma sistemática. Esta actitud se basa en que, en muy pocas ocasiones, es necesaria la certificación histológica para indicar una conducta terapéutica.

Los riesgos de complicaciones propios del método (hemorragia, diseminación, etc.) superan los beneficios de un diagnóstico histológico preoperatorio. Por otro lado, el diagnóstico histológico no siempre es sencillo y la ausencia de células malignas no descarta el diagnóstico de hepatocarcinoma o de metástasis.

En síntesis, *no se efectúan biopsias en forma sistemática* dado que el procedimiento aumenta el índice de complicaciones de las masas ocupantes hepáticas y transforman situaciones electivas en emergencias y disminuyen el índice de curabilidad en los tumores debido a la posibilidad de siembra tumoral.

Se indica la biopsia hepática *cuando la misma modifica la terapéutica* y no se puede arribar al diagnóstico mediante la anamnesis, el estudio morfológico por imágenes o los marcadores tumorales.

Algunas de las causas comunes para considerar una biopsia hepática son el hallazgo de pruebas anormales de función hepática, una hepatomegalia, una ictericia o cuando se ha observado una anomalía en la laparotomía o en un estudio que sugiere una lesión focal o una enfermedad difusa del hígado.

### BIOPSIA POR ASPIRACIÓN

Es el procedimiento más simple y rápido. El paciente se coloca en posición en decúbito dorsal. La punción se realiza con anestesia local, bajo control ecográfico y radioscópico. El abordaje es subcostal. Se inserta una aguja hueca varios centímetros en el hígado y se efectúa aspiración, reteniendo el tejido hepático dentro de la aguja cuando se retira.

En general, se utiliza la *aguja tipo Menghini*. Es una aguja de acero con un bisel exter-

no, provista con una clavija que encaja en el calce de la aguja para impedir que la biopsia sea aspirada hacia la jeringa.

También se puede emplear una *aguja de Cibba*, con la cual se obtienen muestras para cultivo o células para estudio citológico.

### BIOPSIA CON AGUJA Y CORTE

La biopsia con aguja y corte involucra alguna forma de sección del tejido y su mantenimiento dentro de la aguja, obviándose la aspiración.

Habitualmente, se utiliza una aguja hueca externa con un calce plástico y una cuchilla interna con un escalón donde quedará alojado el tejido resecado (*aguja Tru-cut®*).

El conjunto se inserta en el hígado con la cuchilla interna retraída, luego la aguja externa se mantiene firme y se empuja la cuchilla interna seccionando el tejido. Se retrae nuevamente la cuchilla y el tejido queda retenido en la *mordida*. Luego se retira todo el conjunto del hígado y se obtiene una biopsia en forma de cilindro (*gusano*) de 2 cm de longitud.

### BIOPSIA TRANSYUGULAR

Es la toma biopsia de hígado que se realiza a través de un catéter introducido por la vena yugular interna derecha hasta el hígado (a través de la vena cava inferior y de las venas suprahepáticas). El procedimiento se practica *bajo radioscopia*; su ventaja radica en que el sangrado eventual de la biopsia se dirigirá al torrente de las venas suprahepáticas, lo cual permite hacerlo en pacientes con coagulopatía y alto riesgo de hemorragia.

### BIOPSIA BAJO GUÍA LAPAROSCÓPICA

Se lleva a cabo en determinados casos, no sólo para tener una visión directa del hígado, sino para poder realizar varias tomas

biopsias y controlar la hemostasia del hígado en caso de sangrado. Por ejemplo, hígado graso, cirrosis, etcétera.

La biopsia generalmente se practica con una pinza sacabocados, o bien por punción con una *aguja tipo Menghini* (Hepafix®).

### BIOPSIA A CIELO ABIERTO

No es deseable una laparotomía sólo con el fin de obtener material de biopsia de hígado.

## TUMORES BENIGNOS DE HÍGADO

Son lesiones poco frecuentes que aparecen en ambos sexos y a cualquier edad; no obstante, de acuerdo con su histología, pueden predominar en niños, adultos o ancianos.

La mayoría son tumores pequeños y asintomáticos; se descubren en forma incidental durante la práctica de estudios por imágenes, cirugía o autopsia. Aunque un tercio se diagnostican de esta manera, todos tienen la capacidad de crecer y provocar síntomas, entre los que se destaca el dolor, el cual es inducido en un elevado porcentaje por el aumento de tamaño. Pueden manifestarse en forma dramática cuando se rompen, o al sufrir trombosis o infarto. De forma excepcional, desarrollan hipertensión portal; la hemorragia por várices esofágicas es la forma de evidenciarse en estos casos.

La etiología es desconocida; no obstante, algunos son claramente congénitos y otros tienen una relación directa con el uso de anticonceptivos orales. El diagnóstico puede ser sugerido por ecografía o tomografía computarizada, o por angiografía digital. La certeza se obtiene mediante la cirugía o la biopsia.

### TUMORES DE HÍGADO BENIGNOS MÁS FRECUENTES

Dentro de este grupo deben mencionarse:

Sin embargo, cuando se efectúa una laparotomía a causa de la resecabilidad potencial de lesiones focales, una biopsia a cielo abierto puede adquirir valor y evitar potenciales inexactitudes y algunas de las complicaciones de las técnicas percutáneas.

*Técnica:* la biopsia hepática en cuña se obtiene con un bisturí Nº 3 con hoja 15 y luego se controla la hemostasia con electrobisturí o un punto de nailon 3-0, según el tamaño de la muestra.

- Hiperplasia nodular focal (adenoma mixto, cirrosis focal).
- Adenoma hepatocelular (hepatoma benigno).
- Adenomatosis hepática.
- Hemangioma cavernoso.
- Hemangioendoteloma infantil.
- Hamartoma.

### Hiperplasia nodular focal (HNF)

Es un tumor de etiología desconocida; no obstante, algunos autores lo asocian al uso de anticonceptivos orales. Se presenta con mayor frecuencia en la mujer joven. Por lo general, son asintomáticos y constituyen un hallazgo.

Su apariencia es la de un tumor de consistencia firme, no encapsulado, con una coloración algo más clara que la del hígado circundante. En el 80% de los casos son únicos, un 10% dobles y el otro 10% múltiples.

Ante la existencia de una lesión cuyo diagnóstico ofrezca la mínima duda, la conducta terapéutica debe ser la *resección quirúrgica*.

### Adenomas hepatocelulares (AH)

El 90% de los hepatomas benignos afectan a mujeres jóvenes, vinculados al uso de anticonceptivos orales. Los esteroides androgénicos han sido también relacionados con su

aparición. El desarrollo espontáneo en niños está asociado con enfermedades congénitas del metabolismo (glucogenosis, tirosinemia). En estos casos, cobra real importancia la potencialidad maligna. Los pacientes que presentan un AH sin historia de uso de andrógenos, anticonceptivos o enfermedades metabólicas, deben ser estudiados como posibles secretores anormales de esteroides sexuales.

El 80% de los tumores son solitarios y tienen una cápsula periférica que lo diferencia de las HNF. Su color es generalmente más claro que el parénquima adyacente. *La posibilidad de ruptura o malignización siempre existe, por lo cual la resección quirúrgica es la terapéutica indicada si técnicamente es posible.*

### Adenomatosis hepática

Puede ser definida como la presencia de múltiples adenomas (entre 10 y 50) rodeados de un parénquima hepático normal. Asientan en pacientes que cursan la cuarta o quinta década de la vida, sin antecedentes de ingesta de anticonceptivos, drogas o de enfermedades metabólicas. No hay predominancia sexual. El tamaño de los nódulos puede variar entre 1 a 10 cm en el mismo enfermo.

### Hemangioma cavernoso (HC)

Es el tumor hepático primario más frecuente. Su detección generalmente es incidental en todas las edades y en ambos sexos, aunque predomina en adultos y en el sexo femenino. La estimulación estrogénica puede incrementar su crecimiento. Se define como HC gigante el de más de 5 cm de diámetro.

El 90% se presenta como una lesión solitaria de no más de 3 o 4 cm de diámetro, ubicada en la superficie hepática o en la profundidad. En caso de hemangiomas, los tumores pueden reemplazar todo el hígado y comprometer otros órganos.

Los HC asintomáticos no necesitan tratamiento, dado que el índice de complicaciones es exiguo con escasa posibilidad de crecimiento. Los gigantes generalmente producen sintomatología debido a su tamaño y a la

compresión que ejercen sobre el parénquima hepático remanente; por lo tanto, la *exéresis quirúrgica debe ser evaluada.* La *hemangiectomía* (resección sólo del tumor sin resecar parénquima hepático) puede realizarse con bajos índices de morbilidad.

### Hemangioendotelioma infantil

Es un tumor congénito que se torna clínicamente evidente durante las primeras semanas o meses después del nacimiento. Representa el 10% de los tumores hepáticos de la niñez y es el tumor de origen mesenquimático más frecuente de esta localización.

En general, son multicéntricos y comprometen ambos lóbulos. Aunque son tumores benignos, llevan al paciente a la muerte como consecuencia de insuficiencia hepática o cardíaca secundaria al hiperflujo causado por las fistulas arteriovenosas.

*Las lesiones solitarias y únicas pueden ser resegadas, mientras que en los casos de lesiones múltiples se realiza quimioembolización de la arteria hepática con buenos resultados.* En algunas ocasiones, puede ocurrir la regresión espontánea.

### Hamartoma

Representa el 8% de todos los tumores pediátricos y es el segundo tumor benigno más frecuente. El 70% de los pacientes afectados son mujeres y el 75% tienen alrededor de un año de edad. Excepcionalmente se halla en la población adulta. Se ha descrito como origen del mismo a un defecto congénito en la maduración del mesénquima hepático o una respuesta a una lesión isquémica. El tumor es solitario, bien circunscripto, de tamaño variable, entre 5 y más de 20 cm; en general, se ubica en el lóbulo derecho. Alrededor del 20% son pediculados. El 90% presenta quistes incluidos en su estructura, ocupados con material mucoso de color transparente.

*El tratamiento de elección es la resección quirúrgica.* La recurrencia y la transformación maligna no han sido descritas, aun en casos de extirpación incompleta.

## TUMORES MALIGNOS

### CLASIFICACIÓN

Los tumores hepáticos malignos pueden ser *primarios o metastásicos.* Los primarios más frecuentes pueden ser de origen epitelial o mesenquimático.

#### Origen epitelial

- Carcinoma hepatocelular.
- Hepatocolangiocarcinoma.
- Colangiocarcinoma.
- Hepatoblastoma.

#### Origen mesenquimático

- Angiosarcoma.
- Hemangioendotelioma epiteloide.
- Otros sarcomas (fibrosarcomas, leiomiomas, indiferenciados).

### Carcinoma hepatocelular o hepatocarcinoma (CHC)

Los tumores malignos de origen epitelial alcanzan el 90% de todas las masas ocupantes primarias del hígado; el carcinoma hepatocelular (CHC) es el tipo histológico predominante (85 al 90%). En la población infantil representa el 30 al 40% de todos los tumores malignos de esa glándula; se desarrolla particularmente en regiones con alta incidencia de hepatitis por virus B. La cirrosis también se asocia con elevado riesgo de hepatocarcinoma.

#### Hepatocarcinoma fibrolamelar

Esta variedad, tiene mejor pronóstico, dada la aparición en hígados generalmente no cirróticos de personas jóvenes. Son afectados por igual tanto los hombres como las mujeres.

En su mayoría, son lesiones solitarias, de

consistencia firme. El índice de resecabilidad es mayor que el común de los CHC. El *trasplante hepático* es una opción con excelentes resultados. Las metástasis por lo general comprometen los ganglios del hilio hepático, el peritoneo y el pulmón. Las mismas pueden ser resegadas quirúrgicamente con buena supervivencia.

### Hepatocolangiocarcinoma

Menos del 5% de los tumores primarios tienen esta característica histológica, con evidencias hepatocelulares y diferenciación de conductos biliares dentro del propio tumor. La asociación con cirrosis es común. El pronóstico y el tratamiento son similares al CHC.

### Hepatoblastoma

Representa el tumor hepático más frecuente en los niños. Su aparición después de los tres años es rara; predomina en el sexo masculino. En general, se presenta como una masa abdominal y en un 5% de los casos se asocia con alguna anomalía congénita. Habitualmente, las lesiones son solitarias, lobuladas, de gran tamaño y parcialmente encapsuladas.

*El éxito del tratamiento se basa fundamentalmente, en la habilidad del cirujano para resecarlo en su totalidad.*

### Colangiocarcinoma intrahepático

Este tumor maligno puede aparecer a cualquier nivel del árbol biliar; su pronóstico difiere de acuerdo con su localización. El 90% son adenocarcinomas. El término *colangiocarcinoma* se asocia, en general, con las lesiones intrahepáticas, mientras que se denominan *carcinomas del conducto biliar* a aquellos localizados en la porción extrahepática de la vía biliar.

## CLASIFICACIÓN DE LAS HEPATECTOMÍAS

Las hepatectomías tienen indicación en los siguientes casos:

- Tumores primarios (benignos o malignos).
- Metástasis.
- Traumatismos.
- Quiste hidatídico.
- Abscesos.
- Hematoma importante.
- Necrosis.

Las resecciones hepáticas pueden dividirse en dos grupos:

- **Hepatectomías atípicas**, que consisten en la resección de una porción de parénquima no limitada por cisuras anatómicas.
- **Hepatectomías típicas**, también denominadas *hepatectomías regladas*, que implican la resección de una porción de parénquima hepático siguiendo una o varias cisuras anatómicas.

Las hepatectomías típicas se pueden dividir en derecha e izquierda, en las cuales la línea de transección es la *cisura portal principal*

que separa los hígados derecho e izquierdo. En segundo lugar hay *lobectomías* derecha e izquierda cuya línea de transección es la fisura del ligamento redondo (fig. 13-12).

El término *segmento* se aplica en forma indistinta a algún segmento de Couinaud (I a VIII), o a alguno de los segmentos delimitados por las cisuras portales (segmento lateral o posterior derecho, segmento paramediano o anterior derecho, segmento paramediano izquierdo y segmento lateral izquierdo).

A raíz de lo expuesto, se pueden realizar diferentes técnicas resectivas:

- Hepatectomía derecha: segmentos V, VI, VII y VIII.
- Hepatectomía izquierda: segmentos II, III y IV.
- Hepatectomía del caudado: segmento I.
- Trisegmentectomía derecha: segmentos IV, V, VI, VII y VIII (lobectomía derecha de la clasificación francesa).

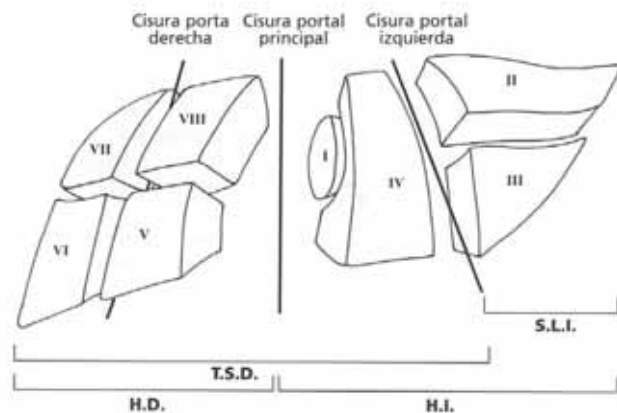


Fig. 13-12. Hepatectomía. T.S.D. Trisegmentectomía derecha. S.L.I. Segmentectomía lateral izquierda. H.D. Hepatectomía derecha. H.I. Hepatectomía izquierda. (Gentileza del doctor Axel Bollnow.)

- Trisegmentectomía izquierda: segmentos II, III, IV, V y VIII.
- Segmentectomía lateral izquierda: II y III (lobectomía izquierda de la clasificación francesa).
- Segmentectomías aisladas.

## DIFERENTES TIPOS DE RESECCIONES

El volumen de hígado a reseccionar depende del tamaño y el número de lesiones, de su relación con la vena cava, las venas suprahepáticas y el pedículo portal y de la necesidad de obtener un *margen de parénquima sano* (por lo menos 1 cm) en caso de lesión maligna.

### Metastasesectomía

Esta técnica quirúrgica, sinónimo de *tumorectomía o resección en cuña*, se reserva para lesiones menores de 3 cm de diámetro, ubicadas superficialmente y con acceso fácil. Son resecciones, en su mayoría, no anatómicas; se efectúan con rapidez y con escasa pérdida sanguínea (fig. 13-13).

### Segmentectomías

Teóricamente, todos los segmentos del hígado son extirpables y se pueden reseccionar uno o múltiples segmentos. Las resecciones realiza-

das con más frecuencia son la lobectomía izquierda (segmentectomía lateral izquierda o bisegmentectomía II y III), la segmentectomía del sector anterior del segmento IV, la bisegmentectomía anterior del segmento IV más los segmentos V y VI y la bisegmentectomía de los segmentos VI y VII.

La extirpación del segmento I no es más una contraindicación. Se ha descrito no sólo para el tratamiento de los tumores hiliares sino también para el tratamiento de metástasis aisladas.

### Resecciones segmentarias combinadas

Se realizan con el objeto de conservar la mayor cantidad de parénquima hepático viable; tienen vigencia cuando la patología tratada es metastásica y el paciente puede necesitar cirugías iterativas sobre la glándula (fig. 13-14).

La resección de los segmentos V, VI y VII, asociada a la ablación del segmento II, permite conservar los segmentos III, IV y VIII, con un ahorro importante de parénquima hepático.

La resección combinada en *block* de los segmentos IV, V y VI (fig. 13-15), denominada *hepatectomía transversa*, se realiza para evitar la trisegmentectomía derecha en pacientes con metástasis. La diferencia radica en que se preserva parte del segmento IV y los segmentos VII y VIII. Esta conservación de parénquima puede ser de vital importancia sobre todo en pacientes afeos, quienes con frecuencia toleran mal las trisegmentectomías.

Cuando el tumor está en relación con la vena suprahepática derecha, surge la necesidad de seccionarla en su entrada en la vena cava inferior, lo que obliga a la remoción de todo el segmento posterior del lóbulo derecho. Bajo ciertas circunstancias, el área posteroinferior, que en promedio ocupa la cuarta parte de la superficie del lóbulo derecho, puede ser preservada debido a la existencia de una vena suprahepática accesoria derecha e inferior, que se encuentra presente en el

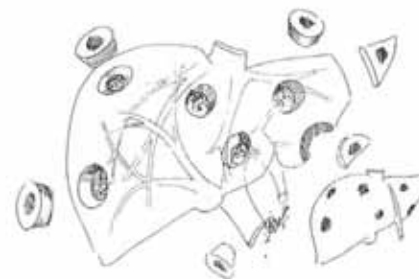

Fig. 13-15. Metastasesectomía. (Gentileza del doctor Eduardo De Santibañes.)



Fig. 13-14. Resecciones segmentarias combinadas. (Gentileza del doctor Eduardo De Santibanes.)

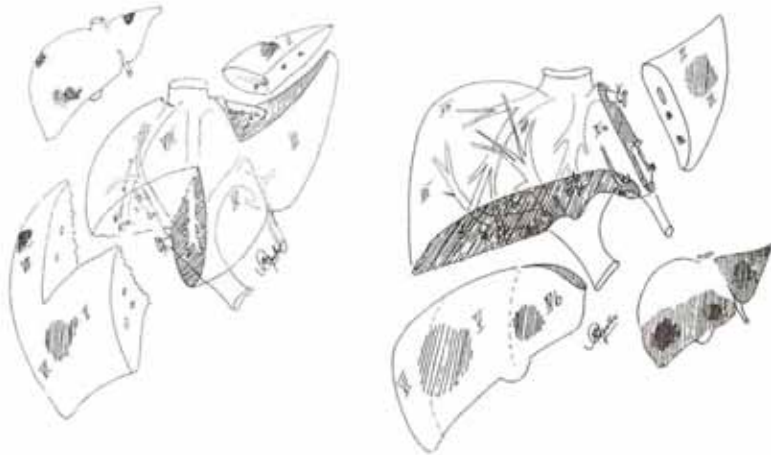


Fig. 13-15. Resecciones segmentarias combinadas. (Gentileza del doctor Eduardo De Santibanes.)

20-25% de los casos. Esta maniobra permite el ahorro de parénquima; todo esto se ve favorecido por la ecografía intraoperatoria.

Este tipo de cirugía se realiza en pacientes con escasa función hepática, en quienes es importante conservar la mayor cantidad de parénquima.

### Resecciones hepáticas mayores

Son aquellas que incluyen tres o más

segmentos contiguos íntegramente (fig. 13-16).

En este grupo se encuentra la hepatectomía derecha (segmentos V, VI, VII, VIII), la hepatectomía izquierda ampliada (segmentos II, III, IV y I), la trisegmentectomía derecha (segmentos V, VI, VII, VIII y IV), la trisegmentectomía izquierda (segmentos II, III, IV, V y VIII) que puede incluir o no el segmento I y la hepatectomía central o media (segmentos IV, V y VIII).

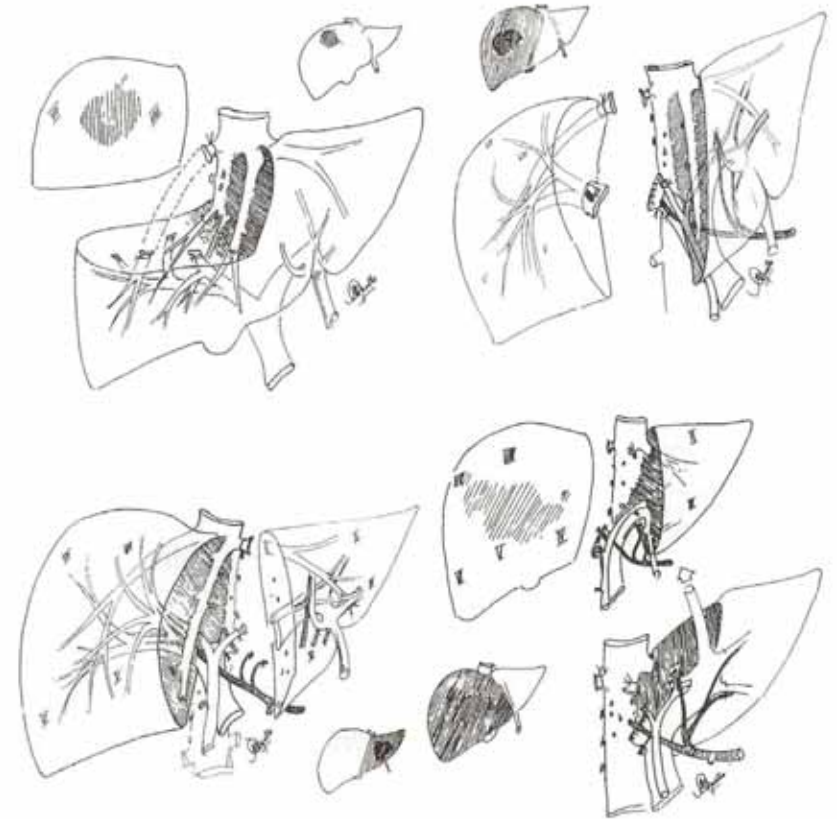


Fig. 13-16. Resecciones hepáticas mayores. (Gentileza del doctor Eduardo De Santibanes.)

## PREPARACIÓN DEL QUIRÓFANO

El buen armado del quirófano es esencial para tener una *circulación cómoda* dentro del área y un *mejor control de los equipos* utilizados.

El instrumentador tiene a su cargo la fiscalización de los mismos y es quien, junto con el cirujano, da las indicaciones para su manejo (fig. 13-17).

El quirófano se acondiciona para efectuar una cirugía de alta complejidad.

### Electrobisturí de argón

Es un electrobisturí Force II de Valley-lab® con el complemento de un sistema de gas de argón. Es imprescindible para este tipo de cirugías debido al poder resolutivo de la hemostasia, coagulando las estructuras hasta un milímetro de profundidad; es muy efectivo para el *sangrado en napa*.

El mango se maneja en forma manual (corte y coagulación) y tiene una válvula de apertura y cierre del gas. Al equipo se debe acoplar la tubuladura por donde cir-

cula el gas, una terminal de mango Valley® y un cable conectado al Force II®.

### Aspirador quirúrgico ultrasónico (CUSA®: Cavitron UltraSound Aspirator)

El aspirador quirúrgico ultrasónico consta de una consola de comando y un aplicador manual, que permite extraer tejido bajo un preciso control. Contiene tres subsistemas principales: fragmentación ultrasónica, irrigación y succión.

El aplicador contiene un dispositivo eléctrico que hace vibrar la punta hacia dentro y hacia fuera 23.000 veces por segundo. Además, tiene su propio sistema de enfriamiento.

La punta vibradora fragmenta el tejido que toca y la solución de irrigación que fluye hacia ella suspende el tejido fragmentado para que pueda ser succionado y transportado a un recipiente dentro de la consola (figs. 13-18 y 13-19). La principal ventaja del

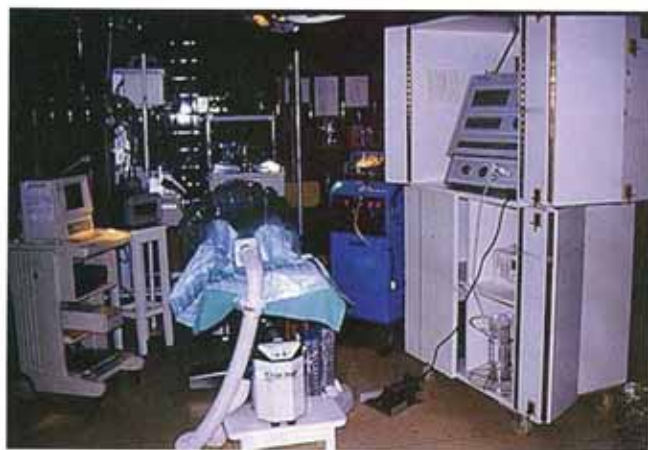

Fig. 13-17. Disposición de los equipos en quirófano.



Fig. 13-18. CUSA. Consola.



Fig. 13-19. Pieza de mano del CUSA.

aspirador quirúrgico ultrasónico es que secciona el parénquima *respetando los vasos sanguíneos y los conductos biliares*.

### Ecógrafo

El ecógrafo utilizado es un aparato de tiempo real, modo B a barrido lineal electrónico. El transductor intraoperatorio es impermeable, esterilizable en óxido de etileno y de forma adaptada (barreta en "T" de 8 x 2 x 0,7 cm) de 5 Mhz de frecuencia (fig. 13-20).

En la cirugía, el transductor es manipulado por el cirujano; lo contacta directamente o por intermedio de un globo de agua, con el órgano a estudiar. No es necesario el empleo de geles. El aparato no estéril es regulado por el instrumentador circulante bajo la supervisión del operador. La imagen visible en el monitor puede ser reproducida por polaroid o magnetoscopio.

### Adhesivos de fibrina

El control de la hemostasia y la bilistasia de las superficies cruentas luego de la resección hepática debe ser sumamente cuidadoso, es muy frecuente el uso de adhesivos fibrinotissulares o la utilización de esponjas de colágeno. Los adhesivos fibrinotissulares constan de dos componentes: la solución de fibrinógeno más la solución de aprotinina, por un lado, y la solución de trombina más la de cloruro de calcio, por otro. Al mezclarse dan lugar *in situ* a la transformación del fibrinógeno en fibrina, formando un coágulo blanco y elástico que se adhiere a los tejidos. Esta fijación, que imita a la *última fase de la coagulación humana normal*, es la que permite desarrollar la actividad hemostática, adhesiva y selladora que caracteriza a estos productos.

### Instrumental

Para la realización de las cirugías hepáticas se emplea una caja de laparotomía (véase cap. 1) y se adiciona instrumental vascular: clamps Satinsky, ilíacos, cucharita, Glover recto, Bulldog, etc. (fig. 13-21).

En cuanto a las suturas, en general, se utiliza nailon de todos los calibres y seda silicónada 0 o 1, así como clipadoras vasculares

medianas para la ligadura de los vasos cuando se efectúa la sección intraparenquimatosa.

### Retractor de Thompson

El retractor de Thompson consta de dos

parantes principales, que van adosados a las barras laterales de la camilla por encima del campo quirúrgico. A estos parantes se sujetan barras con adaptadores para las distintas valvas y separadores maleables y flexibles (fig. 13-22).



Fig. 13-20. Transductor ecográfico de 5 Mhz.

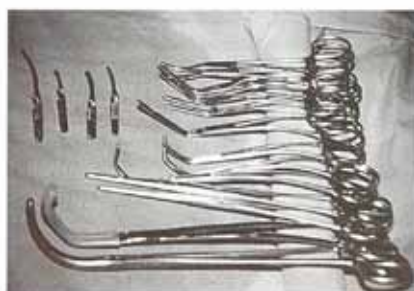

Fig. 13-21. Instrumental. Clamps vasculares específicos.



Fig. 13-22. Retractor de Thompson.

## CIRUGÍA HEPÁTICA

### MANEJO ANESTÉSICO

La cirugía hepática plantea un importante desafío al médico anestesiólogo, ya que debe mantener la homeostasis a través de un evento quirúrgico complejo, en pacientes portadores de graves alteraciones fisiopatológicas y reservas funcionales limitadas. Cualquier hepatectomía debe ser juzgada como una cirugía mayor por el anestesiólogo.

Se deben considerar los siguientes elementos:

- Técnica anestésica.
- Monitoreo.
- Reposición de líquidos y sangre.
- Analgesia.
- Sector de cuidados posoperatorios.
- Cuidados especiales.

### Técnica anestésica

El paciente recibe premedicación antes de su arribo a quirófano. La posición en la mesa quirúrgica es en decúbito dorsal con ambos brazos abducidos. Por debajo y por encima del paciente se colocan mantas térmicas para mantener la temperatura corporal.

Luego de la inducción, se preoxigena durante 10 minutos para denitrogenar los pulmones y se procede a la premedicación y precurarización en caso de utilizar succinilcolina.

La intubación endotraqueal se realiza con una técnica de inducción rápida en aquellos pacientes que presentan aumento de la presión abdominal por ascitis o en los que no existe la seguridad del cumplimiento del tiempo de ayuno.

Varias drogas del arsenal farmacológico anestésico pueden ser utilizadas para la inducción y el mantenimiento de la anestesia. La elección de cada una de ellas dependerá del estado general del paciente y del criterio del anestesiólogo.

### Monitoreo

Está dirigido en particular a detectar y controlar los cambios hemodinámicos y metabólicos que normalmente se observan. El monitoreo mínimo que se requiere durante la cirugía en el adulto es el siguiente:

- Monitoreo electrocardiográfico.
- Oximetría – Capnografía.
- Monitoreo de temperatura central.
- Presión venosa central (PVC).
- Presión arterial invasiva: sistólica, diastólica y media.
- Monitoreo de la  $pO_2$  y del estado ácido-base.
- Ionograma.
- Glucemia.
- Diuresis.

### Reposición de líquidos

La reposición sanguínea no debe efectuarse con sangre entera. Cada elemento se administra de acuerdo a los requerimientos específicos del paciente.

### Analgesia

Se realiza con morfina o drogas similares, con dosis superiores a las convencionales. El resultado clínico se traduce en una rápida recuperación posquirúrgica, con escaso dolor.

### Cuidados posoperatorios

Los pacientes sometidos a hepatectomías mayores deben ser derivados luego de la intervención a un sector de cuidados intensivos. En el caso de hepatectomías menores pueden permanecer en la sala de recuperación por un espacio no menor de tres horas, para luego ser trasladados a su habitación.

## Cuidados especiales

Aunque la presencia de coagulopatía durante la intervención es infrecuente, su diagnóstico y tratamiento puede requerir la intervención de especialistas o el uso de equipos específicos (tromboelastógrafo).

## TÉCNICA QUIRÚRGICA

1. **Incisión:** la elección de la vía de abordaje laparotómico es uno de los aspectos tácticos cruciales frente a una masa ocupante de hígado. La incisión que se utiliza es la *subcostal bilateral con prolongación en la línea media superior hasta el cartilago xifoides*, llamada *en estrella o Mercedes Benz*. Abierta la cavidad, se fija la aponeurosis y la piel de los colgajos centrales a la piel de los flancos del paciente mediante puntos de lino 30. Luego de esta maniobra, se colocan segundos campos y el retractor de Thompson adosado a la mesa quirúrgica, el cual brinda una excepcional exposición de toda la cavidad abdominal.
2. **Movilización del hígado:** concluida la exploración de la glándula, se realiza la *sección de los ligamentos* que fijan el órgano a la cavidad abdominal. La movilización completa, incluidas la vena cava suprahepática e infrahepática, sólo se efectúa en la presencia de grandes tumores. En la mayoría de los pacientes, se libera el hígado derecho e izquierdo. Tras seccionar el ligamento redondo, se aísla el suspenso, el cual se secciona lo más cercano posible a su fijación diafragmática. La disección se prosigue hasta la división de las dos hojas, derecha e izquierda, dejando totalmente expuesta la cara anterior de la vena cava inferior y la misma superficie de las tres venas suprahepáticas. Cuando la movilización se vislumbra peligrosa, ya sea por la neovascularización del tumor o por su tamaño, se lleva a cabo, como primer gesto, la *sección del epí-*

*plón gastrohepático*, para tener la posibilidad de realizar el *clampeo del pedículo* en caso de accidente. El epíplon debe ser dividido en su *pars flácida* y también en la *pars condensada*, en dirección a la desembocadura de la vena suprahepática izquierda. Recuérdese, que por él puede transcurrir una arteria hepática accesoria, proveniente de la gástrica izquierda. Esa maniobra debe dejar expuesto el lóbulo caudado y el lado izquierdo de la vena cava inferior. Al reunirse la apertura del ligamento gastrohepático con la apertura del ligamento triangular izquierdo, el lóbulo queda totalmente movilizado.

Para exponer el hígado derecho se deben incidir los ligamentos triangular y coronario en forma total y liberar el parénquima hepático de sus adherencias diafragmáticas y retroperitoneales. Debe tenerse especial cuidado cuando se aísla la *glándula suprarrenal derecha* de la cara posterior del hígado, ya que en la mayoría de los casos ambos órganos se encuentran en íntima relación.

Completada la movilización, debe quedar expuesta la cara lateral derecha de la vena cava, la emergencia de las suprahepáticas y la entrada en la vena cava de las eventuales suprahepáticas accesorias.

A continuación, se realiza una nueva exploración del órgano y se reitera la ecografía intraoperatoria. La misma permite localizar los ejes vasculares, las tres venas suprahepáticas y las ocho ramas portales segmentarias, para proyectar en la superficie del hígado los límites entre los diferentes segmentos y, de este modo, precisar la arquitectura subsegmentaria hepática. La ecografía intraoperatoria es hoy *un complemento indispensable* en la cirugía hepática de resección tumoral, pues facilita la ubicación de la lesión y define la topografía con relación a su vascularización.

3. **Sección de parénquima:** a pesar del avance registrado en la técnica quirúrgica, esta maniobra continúa siendo la más peligrosa durante la resección hepática. La

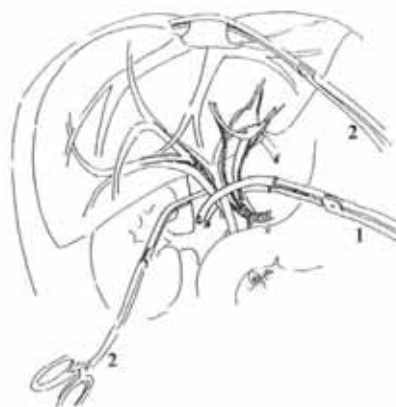pérdida sanguínea y el accidente hemorrágico son las causas más frecuentes de mortalidad intraoperatoria.

Para decidir por dónde transcurrirá la sección del parénquima, se debe pensar no sólo en su vascularización, sino también en la ubicación del tumor. Las metástasis deben extirparse, en lo posible, con un margen de 1 cm de tejido hepático sano. Esta necesidad modifica algunas maniobras en la etapa receptiva, aumentando a veces la cantidad de parénquima a involucrar, a pesar de tratarse de un tumor pequeño.

Es importante conocer qué cantidad de parénquima remanente quedará viable luego de la ectomía. Se sabe que con el 15% de hígado sano se puede evitar una falla hepática irreversible en el posoperatorio.

El hígado puede seccionarse aplicando diversas técnicas:

- a) Utilizando la *Kellyclasia* (pinza de Kelly) para fracturar la glándula y preservar los vasos que serán ligados con posterioridad.



**Fig. 13-23.** Maniobras de control vascular. 1. Maniobra de clampeo del pedículo portal - Maniobra de Pringle. 2. Exclusión vascular total. (Cortesía del doctor Eduardo De Santibañes.)

- b) Utilizando *pinza pasabilos* para ligar, en forma sucesiva, pequeñas porciones del parénquima, identificando por separado las estructuras vasculares que se transecan entre ligaduras de lino o clips metálicos.

- c) Utilizando el *diseñador quirúrgico ultrasónico*, el cual tiene la capacidad de seccionar, aspirar e irrigar, ayudándose con el electrobisturí y la aplicación de puntos de nailon 3-0 en algunos vasos. Una vez extraída la pieza se controla la hemostasia con el electrobisturí de argón. La bilistasia se inspecciona con la *inyección de azul de metileno* a través de un catéter K-35 colocado en el conducto cístico (objetivando la fuga o no de colorante por los canaliculos suturados), o bien con una *colangiografía transcística*.

4. **Tratamiento del lecho cruento hepático:** finalizada la resección, se efectúa el tratamiento del lecho hepático. Se puede emplear el *electrobisturí de argón*, el cual forma una película dura por precipitación de las proteínas, o aplicar *colas sintéticas* en forma de spray. Estas colas se basan en el uso de concentrado de fibrinógeno humano, que es vaporizado y activado con trombina bovina. Se dejan colocados dos drenajes abdominales K-11, que se fijan con nailon 2-0 a la piel. Luego se cierra la laparotomía en dos planos con polipropileno 1 y por último el tejido celular y la piel.

5. **Control vascular (fig. 13-23)**
  - a) **Clampeo del pedículo portal (Maniobra de Pringle):** consiste en el *clampeo de todo el pedículo hepático* (arteria hepática, vena porta y vía biliar). Para efectuarla es muy útil y seguro cubrir las hojas de un clamp Satinsky de mediano tamaño con protectores de látex; se evita así la atricción de las estructuras del pedículo portal. La maniobra de Pringle está indicada en todas las segmentectomías, sobre todo en las atípicas, en las cuales en el plano de sección, por no ser anatómico, aumenta la pérdida sanguínea. Se la



utiliza también en las *resecciones mayores*, cuando se desea tener un *campo operatorio más exangüe*.

Como consecuencia del clampeo se produce la caída del gasto cardíaco, con disminución de la presión arterial sistólica y diastólica, así como el aumento de la resistencia vascular periférica. Los parámetros hemodinámicos permanecen estables durante el clampeo, que puede mantenerse por más de 1 hora, y retornar a su rango normal minutos después del desclampeo. *El máximo período de isquemia a una temperatura normal, es de 90 minutos en un hígado sano.*

El clampeo del pedículo hepático se hace con el objeto, no sólo de disminuir la pérdida de sangre, sino especialmente de poder identificar con claridad las

estructuras intrahepáticas en un campo quirúrgico lo más exangüe posible.

- b) Exclusión vascular total: el accidente hemorrágico o la embolia gaseosa, producto de la lesión de la vena cava inferior o de alguna rama suprahepática, no se previene por la *manobra de Pringle*. A ella se le debe asociar el *clampeo de la vena cava inferior por encima y debajo del bigado* con clamps Sherman y Glover recto respectivamente.

El efecto hemodinámico es más marcado con la exclusión vascular total, pues no sólo se disminuye el retorno venoso por el clampeo, sino también el retorno portal, con secuestro de sangre en el lecho esplácnico y en el territorio de la vena cava inferior. *El período de isquemia no debe exceder los 60 minutos.*

## RESECCIÓN HEPÁTICA EN METÁSTASIS DE ORIGEN COLORRECTAL

### CIRUGÍA SIMULTÁNEA

El método resectivo del hígado continúa siendo de elección hoy en día para tratar los pacientes portadores de metástasis hepáticas de origen colorrectal; ofrece una supervivencia cercana a los 5 años en el 30% de los casos.

El cirujano y el oncólogo trabajan en conjunto para estadificar en forma previa al portador de la enfermedad y descartar la existencia de patología extrahepática por medio de la tomografía computarizada de tórax, la tomografía computarizada de abdomen y pelvis y el centellograma óseo.

Durante el acto quirúrgico es imprescindible utilizar la *ecografía intraoperatoria* para detectar trombosís insospechada, lesiones no palpadas o no vistas por el cirujano, guiar agujas de biopsia o monitorizar los márgenes de resección.

Los equipos entrenados en cirugía colónica y hepática pueden planear ambas cirugías en forma simultánea con bajos índices

de morbimortalidad y evitar así grandes cirugías iterativas en pacientes que no siempre tienen el mejor estado inmunológico y nutricional. Ante la posibilidad de que el paciente sufra una recidiva de hígado, el cirujano debe ser *extremadamente cauto con la magnitud de parénquima a reseñar*, dado que la extirpación es factible con excelentes resultados; pero para poder llevarla a cabo, debe existir parénquima hepático suficiente y estructuras vasculares que lo nutran.

Si el enfermo presenta más de 4 o 5 lesiones (fig. 13-24) que no pueden ser reseñadas con suficiente margen, el cirujano debe descartar la presencia de adenopatías en el hilio hepático o enfermedad fuera de éste. En esta situación, la colocación de un *reservorio para quimioterapia intraarterial* es una opción que beneficia a un 50% de estos pacientes.

En cirugías simultáneas se realiza primero la cirugía colónica y si ella resulta *oncológicamente satisfactoria* se inicia a continuación la cirugía hepática.

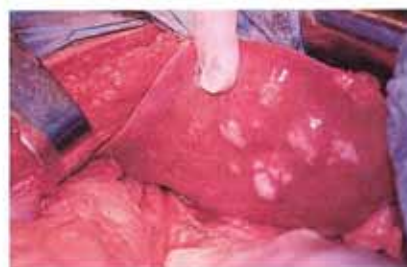

Fig. 13-24. Metástasis múltiples en el lóbulo izquierdo.

### Técnica quirúrgica

La laparotomía subcostal bilateral con prolongación mediana superior es la vía de

abordaje utilizada tanto en las resecciones de metástasis hepáticas de origen colorrectal, como en las cirugías simultáneas de tumores de colon derecho o transversal y metástasis hepáticas.

La laparotomía mediana con prolongación perpendicular subcostal derecha, se emplea para las resecciones simultáneas de lesiones hepáticas y de tumores de recto o colon sigmoide.

Expuesta la cavidad, se realiza una ecografía intraoperatoria sobre la superficie hepática para identificar la posición de los elementos vasculares con respecto a la ubicación de la(s) metástasis y, en base a esa información, se determina el límite de resección del parénquima. Los pasos siguientes son similares a la técnica ya descrita.

En caso de presentar más de 4 o 5 metástasis se coloca un catéter intraarterial.

## QUIMIOTERAPIA INTRAARTERIAL PALIATIVA

Está indicada para pacientes *con metástasis hepáticas no reseñables*, confinadas al hígado. No debe considerarse ante la existencia de enfermedad extrahepática.

El catéter se implanta quirúrgicamente. La técnica a utilizar depende de la variante de distribución arterial; es necesario contar con una *angiografía previa, además de realizar una exploración quirúrgica adecuada*.

### TÉCNICA QUIRÚRGICA

Luego de explorar la cavidad abdominal y descartar una enfermedad extrahepática, se secciona el epiplón gastrohepático y se reclina el estómago hacia la izquierda dejando expuesta la cara posterior del duodeno y la *arteria gastroduodenal en su nacimiento*. Ésta se disecciona distalmente 2 o 3 cm para obtener un buen control al posicionar el catéter. Se liga la *arteria gástrica derecha* con lino 70 para prevenir el reflujo duodenal. Si la

gastroduodenal emitiera alguna rama pancreatoduodenal, se debe ligar con lino 70 y seccionar.

El catéter se purga con solución heparinizada (500 mL de solución fisiológica con 1 cm de heparina) y se introduce en la gastroduodenal a través de una pequeña arteriotomía (fig. 13-25). La punta *no* debe emerger en la luz de la arteria hepática, sino que debe llegar justo al nacimiento de la gastroduodenal. En esa posición se fija con dos ligaduras de seguridad de lino 40 o 70.

A continuación, se realiza una *colecistectomía de rutina* para evitar la colecistitis aguda química. *También deben ligarse todas las ramas accesorias de la arteria hepática izquierda*, que retornan hacia la curvatura menor gástrica a través del epiplón menor. Es importante descartar la presencia de una arteria hepática derecha, que nace de la mesentérica superior.

Antes de finalizar la cirugía, se verifica la correcta perfusión del hígado inyectando

azul de metileno en el reservorio de infusión. Si no se observa difusión del colorante en el píloro o el duodeno, es señal de que no existen ramas colaterales retrógradas. La implantación del reservorio se realiza en un bolsillo del tejido celular subcutáneo por encima de la aponeurosis y sobre alguna estructura ósea que dé firmeza a su compresión (costilla o esternón); se mantiene en posición con varios puntos de nailon 3-0 (fig. 13-26). Luego se lava el reservorio con solución salina y heparina y se procede al cierre de la pared por planos.



Fig. 13-25. Catéter intraarterial para quimioterapia selectiva.

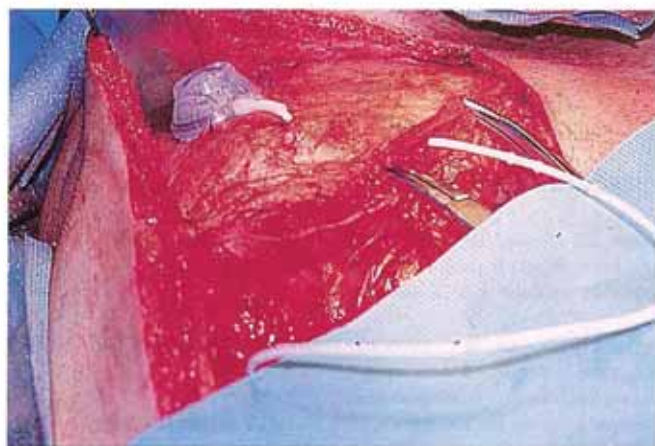


Fig. 13-26. Catéter intraarterial con reservorio.

## MÉTODOS ALTERNATIVOS PARA EL TRATAMIENTO DE LAS METÁSTASIS HEPÁTICAS

### CRIOCIRUGÍA

Este método, basado en el empleo de frío ( $-196^{\circ}\text{C}$ ), es útil para destruir las colonias metastásicas y tratar los tumores irresecables ubicados en ambos lóbulos hepáticos. Asimismo, se pueden tratar numerosas metástasis que no pueden ser resecaadas y lesiones múltiples alojadas en el centro del parénquima hepático. Las lesiones no deben exceder los 5 cm de diámetro.

Después de movilizar el hígado y proteger las vísceras adyacentes, se introducen los trocares hasta el centro de las lesiones metastásicas y se inicia la circulación del *nitrógeno líquido*. Ésta continúa hasta que la imagen ecográfica muestra las consecuencias del enfriamiento.

La morbilidad posoperatoria del procedimiento es baja, así como el tiempo de internación. *La criocirugía es un método alternativo a la resección hepática en pacientes con reserva funcional marginal*, en los cuales una cirugía mayor está contraindicada.

### ALCOHOLIZACIÓN

La *inyección de alcohol absoluto* en el centro de un tumor origina la deshidratación celular y trombosis vascular, con la *necrosis de la lesión*.

El perfeccionamiento de la técnica expandió el rango de sus indicaciones; es por ello que en la actualidad se la emplea con éxito en el tratamiento de las metástasis, limitadas en número y tamaño, que deben ser menores de 3 cm de diámetro.

Las agujas multiperforadas para la inyección ofrecen una mejor difusión del alcohol dentro de la lesión.

La alcoholización es un método paliativo, útil, simple y de bajo costo. Requiere menos

de 24 horas de hospitalización o puede hacerse en forma ambulatoria.

### RADIACIÓN INTERSTICIAL

La radiación externa convencional es poco recomendable para la paliación de las metástasis hepáticas, dado que dosis superiores a 3.000 rads (requeridas para obtener un efecto tumoricida) son perjudiciales para el parénquima hepático, lo que acarrea el riesgo de necrosis y fibrosis biliar.

Se ha desarrollado la técnica de radiación intersticial para intentar la solución a este problema. Su racionalidad se basa en la aplicación de altas dosis dentro del tumor con pequeño efecto en el parénquima periférico. Se utilizan las *semillas de Iridium*, que son depositadas dentro de las metástasis, por intermedio de trocares especiales guiados por ecografía intraoperatoria o en forma percutánea evitando la laparotomía del enfermo.

### HIPERTERMIA

Los tumores se pueden tratar por medio del calor. El calor a aplicar debe estar focalizado, evitando así daño a las células y las ondas de choque.

### RADIOFRECUENCIA Y ONDAS DE CHOQUE

La hipertermia regional puede ser inducida en el parénquima, con radiofrecuencia o microondas, en forma no invasiva o con aplicadores intrahepáticos. La energía del aplicador externo debe atravesar el tejido normal en forma aislada antes de descargar su energía en la lesión marcada previamente. El aplicador debe penetrar en

forma cruenta a través del parénquima hepático.

Las metástasis son más susceptibles al tratamiento que el hepatocarcinoma.

### HIPERTERMIA CON LÁSER

Puede aplicarse con métodos quirúrgicos o en forma percutánea con la guía del ultrasonido. Bajo control ecográfico, una fibra de

cuartzo se aplica dentro del tumor unida al equipo de Nd-YAG láser.

Una experiencia llevada a cabo en Londres, usando el láser en forma percutánea, mostró beneficios en una serie de 8 pacientes, aunque fueron parciales y transitorios.

El láser puede ser efectivo para el tratamiento de metástasis superficiales pequeñas. No parece tener utilidad frente a lesiones grandes y profundas, cercanas a las grandes estructuras vasculares.

## QUISTES DE HÍGADO

### CLASIFICACIÓN

La patología quística del hígado se divide en 3 grupos:

- **Quistes hepáticos simples.**
- **Enfermedad poliquística del adulto (EPA):** según la clasificación propuesta por M. Morino, se divide a la enfermedad poliquística en tipo I (lesiones quísticas grandes y predominantes con importante cantidad de parénquima hepático conservado) y tipo II (lesiones quísticas pequeñas y difusas con escaso parénquima hepático). Ambos grupos pueden estar asociados o no a poliquistosis renal.

- **Neoplasias quísticas de hígado:** en el tratamiento de los quistes hepáticos es importante diferenciar si se trata de pseudoquistes, quistes parasitarios, quistes verdaderos o lesiones neoplásicas.

Los pseudoquistes (bilomas y abscesos intrahepáticos) son formaciones que carecen de revestimiento epitelial, desarrollándose en su mayoría, como complicación de cirugías o traumatismos del abdomen.

Los quistes serosos hepáticos tienen su origen en conductos embrionarios, que por lo general, no llegan a tener comunicación con el árbol biliar. Están formados por una cavidad revestida con epitelio verdadero y con contenido líquido de características se-

rosas. Se diferencian dos subgrupos: quistes hepáticos simples y enfermedad poliquística del adulto.

Los quistes serosos simples pueden ser únicos o múltiples.

La enfermedad poliquística hepática del adulto es una entidad diferente, asociada en un elevado porcentaje a quistes renales múltiples. La diferencia con los quistes simples radica en el número de lesiones presentes en la EPA, que tienden a aumentar con el transcurso del tiempo.

### TRATAMIENTO

#### Quistes hepáticos simples

- Los recursos terapéuticos pueden ser:
- Destechamiento por vía convencional.
  - Destechamiento por vía laparoscópica.
  - Drenaje percutáneo.

En los casos *operados a cielo abierto*, el destechamiento se realiza con electrobisturí como único medio para el control de la hemostasia, según la técnica descrita por Lin. Por la *vía laparoscópica* se utiliza tijera y el gancho monopolar, que pueden ser reemplazados, hoy en día, por el bisturí ultrasónico. Se emplean drenajes abdominales en forma selectiva.

### Enfermedad poliquística del adulto

En caso de quistes voluminosos sintomáticos el destechamiento quirúrgico es el tratamiento de elección. En los quistes complicados de pacientes en mal estado general, se puede efectuar el drenaje percutáneo bajo control ecográfico y radioscópico.

### Neoplasias quísticas

En todos los casos, el abordaje es abierto, confirmando su naturaleza neoplásica. La indicación es, de ser posible, la resección.

## QUISTE HIDATÍDICO

La enfermedad hidatídica es una infección parasitaria causada por la larva del *Echinococcus granulosus*. El hombre desarrolla esta enfermedad como huésped intermediario y el hígado es el órgano más comúnmente afectado (70% de los quistes).

La gran incidencia de este parásito, sobre todo en zonas endémicas, y las características del desarrollo de esta enfermedad, plantean un serio problema médicoquirúrgico.

### Epidemiología

El ciclo biológico de la hidatidosis está formado por un herbívoro que desarrolla el metacestode y un carnívoro en el que se cumple el ciclo tenario. Su agente etiológico es una tenia plana.

Para comprender el tratamiento quirúrgico es necesario que se explique cómo está compuesto el metacestode, o sea, la forma quística del parásito. Éste está formado por una *capa parasitaria externa*, cuya pared es un sincitio con uniones celulares que forman poros, los cuales permiten la difusión de sustancias necesarias para el parásito desde el huésped. En su interior se desarrollan los *scólex* que pueden dar lugar a las formas secundarias, si son vehiculizados fuera del quiste, o pueden desarrollar vesículas hijas a partir de las estructuras del parásito. Éstas crecen y ocupan el quiste que, por efecto de la tensión o del medio, se atrofian y dan lugar a una masa que se transforma en gelatinosa y en la cual se deposita calcio.

Esta masa parasitaria, al invadir el hígado desde los sinusoides, estimula la formación de una membrana que delimita el quiste y le opone resistencia, engrosándose con el transcurso del tiempo. Esta membrana, llamada *adventicia*, es parte del huésped y actúa como defensa. Su pared está constituida por dos capas: la más *interna*, en contacto con el quiste, es fibrosa y está formada por material cicatrizal y la *externa* está compuesta por las estructuras del huésped, vasos y canaliculos biliares. El espacio entre ambas es el *plano quirúrgico de clivaje en la adventictectomía*.

Un estudio realizado en una zona endémica de nuestro país en una población de 810 personas nos proporciona una idea de la incidencia de esta enfermedad. Se observó un 90% de infección hidatídica ovina y un 30% de infección echinococcica canina.

### Distribución geográfica

En ningún lugar del mundo se está exento de padecer la enfermedad. Distribuida por Europa, Medio Oriente, África, Nueva Zelanda, Australia, Asia, América, esta diseminación está influida por muchos factores (agrícolas, económicos, culturales, etc.) y por la íntima convivencia de las personas con el ganado. *América del Sur es una de las regiones del mundo más afectada por hidatidosis.*

En la sierra central de Perú, se halla el 95% de los casos de hidatidosis humana de ese país, con infestación en ovinos, llamas,

cabras y cerdos. Esta enfermedad ha sido un problema grave de salud en el estado de Rio Grande do Sul. En Uruguay, la hidatidosis se extiende en todo el territorio nacional, con los picos más elevados en el Departamento de Flores. En Chile, las regiones más afectadas corresponden al sur del país.

En Norteamérica la enfermedad, sin ser un grave problema, se ha confinado a los estados de California, Arizona, Nueva México y Utah, en la mayoría de los casos, en inmigrantes.

En nuestro país, difundida en todo el territorio, alcanza los mayores niveles endémicos en la Patagonia y las provincias de Buenos Aires y Corrientes.

### Tratamiento quirúrgico

La forma de presentación de los quistes hidatídicos hepáticos varía según su grado de evolución. Puede evidenciarse como un quiste joven, de paredes finas, unilocular, con una adventicia delgada. Durante su evolución, la pared adventicial reaccional se va engrosando y el quiste puede ir produciendo vesículas hijas y scolex, potencialmente infectantes en caso de ruptura. Hasta aquí se puede hablar de *quiste hidatídico no complicado*.

Se debe hablar de *quiste hidatídico complicado* en caso de comprobarse una siembra por ruptura espontánea, infección de la cavidad del quiste o comunicación con la vía biliar.

El tratamiento quirúrgico es el único procedimiento curativo que permite la erradicación total del parásito. Sus objetivos son: a) evitar la siembra, b) eliminar al parásito y corregir los defectos que el quiste haya causado en la anatomía del huésped.

### TRAUMATISMO DE HÍGADO

El principal objetivo en el tratamiento de los traumatismos hepáticos recientes es controlar la hemorragia. El *clampeo del pedículo hepático* debe ser el primer gesto para lograr una reducción de la hemorragia que

a) *Evitar la siembra*: luego de la apertura abdominal se efectúa una adecuada protección de la cavidad abdominal por intermedio de gasas, para controlar la diseminación de eventuales vesículas hijas.

b) La *eliminación del parásito* se logra, en los quistes jóvenes, por la *aspiración del contenido quístico y una resección parcial de la adventicia* recién formada. En caso de tratarse de un quiste de larga evolución con una adventicia gruesa, mayor de 2 mm, el tratamiento ideal es la *aspiración inicial de todo el contenido del quiste y la resección total de la adventicia*, siempre que sea posible. La *adventicectomía total* es el único procedimiento que garantiza el tratamiento radical del quiste hidatídico hepático. En la mayoría de las situaciones, este procedimiento es suficiente para tratar en forma adecuada el quiste y las eventuales pequeñas comunicaciones de éste con las ramas biliares. Si el quiste estuviese en contacto o desplazando elementos vasculares mayores, como las ramas derecha o izquierda de la vena porta o alguna de las venas suprahepáticas, es preferible no insistir en la resección total de la adventicia; es recomendable dejar pequeños medallones adheridos a los elementos citados. En los últimos años, la utilización del bisturí ultrasónico ha facilitado de forma considerable la realización de esta técnica. En algunas ocasiones, y sobre todo en aquellos casos con gran comunicación con la vía biliar, es razonable proponer una *resección hepática reglada* a través de parénquima sano, que permita un adecuado y completo tratamiento de la fistula.

permita evaluar las lesiones. Si esta maniobra es insuficiente se debe sospechar una lesión grave de la *vena cava o de las venas suprahepáticas*. Luego de la evacuación del hemoperitoneo, es esencial la exposición

del hígado, para lo cual se debe adaptar la vía de abordaje y seccionar sus ligamentos para movilizarlo.

Las lesiones posteriores por desaceleración son las más frecuentes. Comprometen los segmentos VI y VII, así como el lóbulo de Spiegel, requiriendo para su exposición una precisa movilización para no agravar el desgarro.

*Si el enfermo está hemodinámicamente inestable no debe iniciarse ningún gesto de movilización antes de recuperar la estabilidad; es aconsejable efectuar un packing asociado al clampeo del pedículo y si se sospecha una lesión cavosuprabepática se debe pensar, además, en la posibilidad de utilizar algún sistema de circulación extracorpórea.*

El tratamiento de la lesión hepática debe tener como objetivo principal el mayor control selectivo posible del sangrado y de las pérdidas biliares.

*La resección se debe reservar para los fragmentos desvascularizados.* Estas resecciones deben realizarse a demanda, pudiéndose efectuar segmentectomías o bisegmentectomías, así como resecciones atípicas que, gracias al progreso de la cirugía segmentaria de hígado tienen una morbilidad muy baja. Las resecciones ampliadas se de-

ben evitar en razón de su elevada morbilidad y del sacrificio inútil del parénquima normal, al igual que la ligadura definitiva de la arteria hepática, que puede ser reemplazada, en caso de hemostasia difícil de controlar, por una ligadura temporaria con lazo de silicona.

Una vez controlada la hemorragia, se realiza una minuciosa exploración de la cavidad abdominal para descartar lesiones asociadas.

En los pacientes derivados en segunda instancia, luego de una cirugía, se debe efectuar una arteriografía, siempre que su estado lo permita, dado que este estudio brindará una información importante acerca de la presencia de falsos aneurismas, interrupción de un pedículo y fistulas arteriovenosas o arteriobilíares. En algunos casos, la arteriografía es un método terapéutico, ya que permite resolver el problema por embolización. La ecografía y la tomografía axial computarizada posibilitan un diagnóstico preciso de las lesiones, así como el seguimiento de los enfermos no quirúrgicos.

El traumatismo de hígado debe tratarse en centros especializados en cirugía hepatobiliar; de esta manera permite un mejoramiento del pronóstico de los traumatismos graves de hígado.

## CIRUGÍA BILIAR PERCUTÁNEA

### INTRODUCCIÓN

Los procedimientos terapéuticos percutáneos surgieron como evolución lógica de los métodos diagnósticos (colangiografía, drenajes de vía biliar, colocación de prótesis, drenaje de abscesos hepáticos y abscesos abdominales). Tomaron auge y mayor aceptación debido al perfeccionamiento de los materiales utilizados y el desarrollo de nuevas técnicas. Se mejoró así la seguridad y la efectividad de los procedimientos y, en consecuencia, sus indicaciones.

### TIPOS DE TÉCNICAS PARA REALIZAR UN DRENAJE BILIAR PERCUTÁNEO

#### Seldinger

Generalmente se realiza bajo anestesia local y sedoanalgesia. Sin embargo, en pacientes añosos, en niños y en aquellos donde la colaboración del paciente no es la adecuada, está indicada la anestesia general con intubación endotraqueal.

El procedimiento se efectúa bajo control ecográfico y radioscópico. De acuerdo con

el caso, el drenaje se practica por vía derecha o izquierda. Esta última es mejor tolerada por el paciente al no tener un acceso por el espacio intercostal y se evitan las complicaciones pleurales (neumotórax, derrame pleural) y facilitan las maniobras secundarias.

Bajo control ecográfico y con una aguja de Okuda se efectúa la punción de un canalículo dilatado en su extremo periférico para prevenir una hemorragia. Se retira el mandril, se inyecta sustancia de contraste y luego se introduce por la aguja una guía metálica flexible, tratando de progresarla distalmente en la vía biliar. Se extrae la vaina de la aguja y por la guía se pasan dilataores, aumentando el calibre en forma progresiva, hasta obtener el trayecto transparenquimatoso necesario para ingresar el catéter. Una vez colocado, se efectúan controles radiográficos inyectando sustancia de contraste por el catéter, para mostrar su ubicación. El catéter se fija a la piel con un punto de nailon 3-0.

Hay guías de calibre fino (0,5 mm) que se introducen por la aguja de Okuda y sobre ella se progresa un sistema de acceso (set de D'Agostino), semejante al introductor de Swan Ganz, a través del cual se ingresa una guía definitiva para realizar la dilatación parenquimatoso y la colocación del catéter. Al hacer menos punciones y con material más delicado, se disminuyen el traumatismo hepático y las complicaciones del método.

### Trocar

Se efectúa bajo control ecográfico y radioscópico. A diferencia de la técnica de Seldinger no se traza un trayecto, sino que se introduce la aguja junto con el catéter.

### Tandem

Se lleva a cabo bajo control ecográfico y radioscópico, pero, a diferencia de las otras, se realizan dos punciones en paralelo. Estas dos últimas técnicas se aplican más en drenajes de abscesos y colestostomías percutáneas.

## INSTRUMENTAL

A continuación se detallan los elementos básicos necesarios para los procedimientos percutáneos en la vía biliar.

### Agujas

- Calibre 20, 21, 22 G (tipo de aguja de Okuda Chiba).
- Calibre 18 G.

*Nota:* Mientras mayor es el número G (Gauge), más fina es la aguja (fig. 13-27).

### Guías metálicas flexibles (cuerdas de piano)

Comprende fundamentalmente tres calibres:

- 0.018" (0,45 mm). Pasa por la aguja 21 G y su extremo distal es de platino o nitinol para facilitar su visualización por radioscopia.
- 0.035" (0,87 mm) y 0.038" (0,95 mm) pasan por la aguja 18 G. Actualmente se presentan con cobertura hidrofílica que al humedecerse adquiere una consistencia blanda, lo cual disminuye su coeficiente de fricción y facilita su pasaje por trayectos tortuosos como las estenosis biliares y el conducto cístico.

El extremo distal de las guías puede tener forma de J, L o recta. La consistencia de las guías varía de muy blanda a super dura (Flopy, Tight, Super Stiff).

### Dilatadores

Tienen por función dilatar los trayectos fistulosos o parenquimatosos, empleando como carril conductor las guías metálicas flexibles. Los utilizados habitualmente son de Teflón®, radiopacos y con calibre progresivo desde 5 Fr hasta 20 Fr (1 Fr = 0,3 mm). Existen, además, los sistemas dilatadores de Amplatz, utilizados comúnmente por los urólogos, con calibres que llegan hasta los 24 Fr y provistos de camisas con-




Fig. 13-27. Aguja para punción percutánea hepática.

céntricas rígidas de Teflón®. El set dilatador urológico de Findanson, compuesto por dilatadores concéntricos, ofrece la posibilidad de dejar una camisa flexible en el trayecto dilatado.

### Sistemas introductores

Son utilizados principalmente para realizar el drenaje percutáneo de la vía biliar, con el fin de minimizar el traumatismo hepático. En la actualidad se usa el sistema introductor diseñado por el doctor Horacio D'Agostino. Está compuesto por una aguja 21 G, una guía metálica flexible 0.018" y un sistema semejante al introductor de Swan Ganz con vía lateral para la inyección de contraste radioopaco. Un catéter de tipo angiográfico (*cobra*) completa el sistema introductor. Este catéter excéntrico facilita la colocación adecuada de la guía metálica flexible.

### Catéteres

Pueden ser de polipropileno, poliuretano, polivinilo o politetrafluoreto. Actualmente se emplean catéteres de ultratano con cobertura hidrofílica, que permiten un mejor deslizamiento durante su colocación y ofrecen mejor tolerancia al paciente por ser más blandos. Se diferencian por la forma de sus puntas y el número de perforaciones (fig. 13-28).

## Balón de angioplastia

Son utilizados para dilatar trayectos, estenosis o esfínteres. Los de uso más frecuente son de 7, 8 o 10 Fr (fig. 13-29).

## Canastillas

Hay varios tipos de canastillas.

- *Endoscópicas:* es una canastilla blanda y larga. Presenta una vía lateral por donde se inyecta contraste y un sistema de apertura y cierre de la misma. Pueden ser de 2 x 4 cm y de 3 x 6 cm.
- *Urológicas:* son más finas y cortas. Las puntas son más rígidas y no presentan ninguna vía lateral.

## Sistemas de recolección

Los catéteres biliares se conectan a sistemas cerrados de recolección, como las bolsas colectoras de orina diseñadas para uso ambulatorio, que se fijan al muslo o piernas mediante ligas elásticas.

## MÉTODOS POR IMÁGENES PARA GUIAR LOS PROCEDIMIENTOS

La *ecografía* permite localizar la zona adecuada a punzar y la mejor vía de acceso (fig. 13-30). La punción inicial se controla con ecografía hasta inyectar el contraste radioopaco. A partir de allí, la progresión de la guía metálica flexible de los dilatadores y la colocación de los catéteres se realiza bajo *control radioscópico*. La tomografía computarizada se utiliza para guiar el drenaje de algunas colecciones abdominales y, eventualmente, en los casos de *vesícula biliar atrozada* que no se puede visualizar por ecografía.

## COLANGIOGRAFÍA TRANSEPÁTICA PERCUTÁNEA

La demostración radiológica más completa y detallada del árbol biliar se obtiene




Fig. 13-28. Catéteres de drenaje percutáneo.

cuando se introduce sustancia de contraste directamente en un conducto biliar.

Este estudio se usa con frecuencia en pacientes ictericos con conductos dilatados para determinar el sitio y la causa de una obstrucción (tumor, coledocolitiasis o estenosis.)

### Técnica

Se lleva a cabo en una mesa fluoroscópica como procedimiento estéril, bajo anestesia local. Se inserta una *aguja de Chiba* flexible calibre 22 hacia el hígado, habitualmente desde el lado derecho. El ingreso exitoso en un conducto se identifica por la aspiración de bilis o con la inyección de sustancia de contraste, hasta lograr la opacificación del sistema biliar intrahepático y extrahepático.

### Complicaciones

Como consecuencia de la práctica de una colangiografía transhepática percutánea, pueden presentarse las siguientes complicaciones: filtración de bilis, sepsis y hemorragia.

### DRENAJE PERCUTÁNEO DE LA VÍA BILIAR

Este procedimiento está indicado para el tratamiento de patologías benignas y malignas.

Está contraindicado en caso de coagulopatía no corregida, ascitis y metástasis hepáticas múltiples.

### Tipos de drenaje de la vía biliar

De acuerdo con las posibles vías que puede seguir el drenaje una vez colocado, surgen tres definiciones:

- **Drenaje biliar externo:** debido a que la obstrucción no fue franqueada, la bilis sólo puede pasar por el drenaje exterior.
- **Drenaje biliar interno-externo:** la obstrucción fue franqueada por el catéter y la bilis puede pasar al intestino o salir por el cabo proximal del drenaje. Si se obstruye el orificio externo del drenaje, toda la bilis pasará al tubo digestivo.
- **Drenaje interno:** queda colocada una prótesis en la zona estenosada, lo que permite solamente el pasaje de la bilis al duodeno.

En el caso de tener que realizar maniobras secundarias se utiliza el trayecto del



Fig. 13-29. Balón de angioplastia.

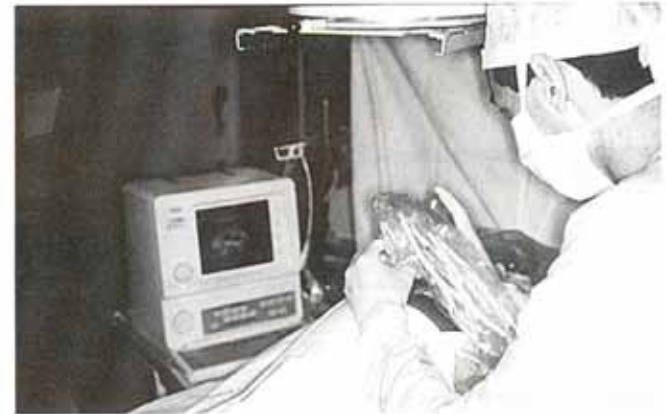

Fig. 13-30. Punción hepática bajo control ecográfico.

drenaje biliar como vía de acceso, que se dilata con instrumental adecuado para poder progresar balones, dilatadores, canastillas, endoscopios, endoprótesis, pinzas de biopsia, etcétera.

### Procedimientos secundarios

Mediante procedimientos percutáneos se pueden tratar diversas patologías.

- Litiasis coledociana: en pacientes con litiasis residual o intrahepática.
- Estenosis benignas: en pacientes que presentan cirrosis biliar secundaria con hipertensión portal, recidiva temprana de la estenosis o reparaciones múltiples anteriores. Se realiza una dilatación percutánea de la vía biliar con un balón de angioplastia.
- Neoplasias: en pacientes terminales, en los cuales el tratamiento cumple una *función paliativa*.
- Colangitis aguda: en pacientes añosos o con mal estado general. En estos casos, en los que la cirugía se acompaña de ele-

vada morbilidad, el acceso percutáneo es la opción válida y segura para descomprimir *rápida y eficazmente* la vía biliar.

### Complicaciones

Las complicaciones que pueden ocurrir varían de acuerdo con la patología tratada y el estado general del paciente. Pueden mencionarse: fiebre, bacteriemia y hemobilia, entre otras.

### COLECISTOSTOMÍA PERCUTÁNEA

La colecistostomía percutánea es la alternativa quirúrgica más simple para *descomprimir la vesícula al evacuar su contenido*.

Tiene indicación de urgencia en la *colecistitis aguda alitiásica*, pudiendo ser el tratamiento definitivo, y en la *colecistitis aguda litiásica* en pacientes añosos y de alto riesgo que no responden al tratamiento médico (pacientes con cardiopatía severa, endocarditis, insuficiencia renal crónica, alimentación parenteral, diabetes).

La principal contraindicación para este procedimiento es la coagulopatía no corregida y la peritonitis generalizada asociada a la colecistitis.

### Técnica

Se realiza bajo control ecográfico y radioscópico, con anestesia local. Utilizando un acceso *transhepático* o *transperitoneal* a la vesícula con la técnica de *Seldinger*, se coloca un catéter de nefrostomía de 8,3 Fr, que se fija a la piel con un punto de nailon 2-0 y se conecta a una bolsa ambulatoria a través de un conector (fig. 13-31).

Se efectúa una colecistocolangiografía por el catéter para definir la etiología, evaluar la integridad de la pared vesicular y la existencia de litiasis coledociana. Siempre se obtiene una muestra de bilis para cultivo.

### Complicaciones

Las complicaciones más frecuentes son la hemobilia, reacción vagal y bacteriemia. La mortalidad por lo general no está dada por las complicaciones o inefectividad del método, sino que es resultante de *la enfermedad de base* y de las condiciones precarias del paciente.

### DRENAJES DE ABSCESOS ABDOMINALES

El drenaje percutáneo de colecciones abdominales se establece rápidamente como el procedimiento de elección en estas patologías.

Un absceso es una colección localizada de pus, con ubicación anatómica variable.

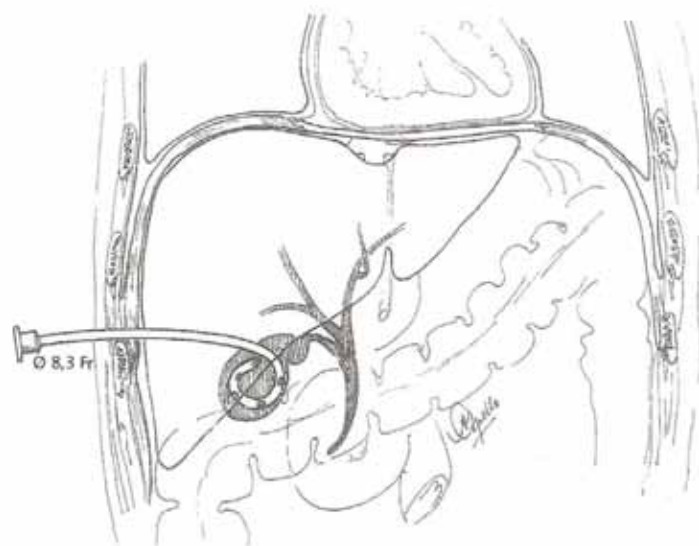


Fig. 13-31. Colecistostomía percutánea transhepática. (Gentileza del doctor Juan Pekolj.)

Pueden ser: hepáticos, subfrénicos, esplénicos, pelvianos, etc. El diagnóstico, en general, se realiza por ecografía o tomografía computarizada.

### Absceso hepático

Los abscesos del hígado son definidos como una *coleción purulenta* intraparenquimatosa, resultado de un proceso infeccioso con destrucción del tejido hepático.

Los abscesos pueden ser únicos o múltiples. Según su etiología, pueden ser amebianos, piógenos o micóticos. Los abscesos piógenos tienen una *elevada mortalidad* y, en general, son más comunes que los amebianos.

El lóbulo hepático derecho es el afectado con mayor frecuencia, probablemente por la diseminación portal bacteriana y su relación con la distribución selectiva de acuerdo al flujo laminar portal y la localización del foco séptico abdominal.

El diagnóstico, en general, se confirma por ecografía o tomografía computarizada. Debe recordarse que los abscesos en íntima relación con el diafragma, en ubicación posterior y superior, son difíciles de visualizar con el ultrasonido. La tomografía computarizada

debe realizarse con contraste intravenoso y sin él, ya que existen abscesos isodensos que sólo se demuestran luego de la inyección del contraste.

### Tratamiento

Aunque el tratamiento exclusivo con antibióticos ha demostrado ser efectivo en pequeñas poblaciones, *el drenaje es esencial* para obtener resultados verdaderamente satisfactorios y reducir la presión en la colección, lo que disminuye la posibilidad de diseminación hematogena y sus efectos sistémicos.

La detección exacta del número y la localización precisa de las colecciones es muy importante, ya que dejar de drenar un absceso de varios presentes tiene prácticamente la misma significación que no drenar uno solitario.

### Técnica

El drenaje percutáneo se realiza con la técnica de *Seldinger*, bajo ecografía y radioscopia. En determinados casos, se efectúa bajo tomografía computarizada. Se utiliza un set de Ring Mc Lean.

### BIBLIOGRAFÍA

- Ilhurgart LH. Cirugía del hígado y de las vías biliares. Buenos Aires: Editorial Médica Panamericana, 1990.
- Bonofiglio FC. Anestesiología. En Revista Argentina de Anestesiología, Vol. 55, No. 4. Buenos Aires: 1997.
- Bouchet A y Cuilleret J. Anatomía. Buenos Aires: Editorial Médica Panamericana, 1996.
- Giardullo M. Estrategia quirúrgica en el traumatismo de hígado. En Manual del Tercer Curso Cirugía Hepatobiliopancreática del Hospital Italiano de Buenos Aires. Buenos Aires: 1997.
- Couinaud C. Le Foie. Etudes Anatomiques et Chirurgicales. París: Masson, 1957.
- De Santibañes E, Mazza O, Pekolj J y cols. Diagnóstico y tratamiento de los quistes no parasitarios. Nueve años de experiencia. En Revista Argentina de Cirugía. En impresión.

- De Santibañes E. Tratamiento de las metástasis hepáticas. En Revista Argentina de Cirugía. Número Extraordinario Relato Oficial. Buenos Aires: 1993.
- De Santibañes E. Tumores benignos del hígado. En Manual del Primer Curso de Cirugía Hepatobiliopancreática del Hospital Italiano de Buenos Aires. Buenos Aires: 1995.
- McCormack L. Tratamiento de los abscesos del hígado. En Manual del Segundo Curso de Cirugía Hepatobiliopancreática del Hospital Italiano de Buenos Aires. Buenos Aires: 1996.
- Odrizola MJ y Pettinari R L. Hidatidosis abdominal. En Revista Argentina de Cirugía. Buenos Aires: 1998.
- Pekolj J. Drenaje Percutáneo de abscesos hepáticos. En Manual del Primer Curso de Cirugía Hepatobiliopancreática del Hospital Italiano de Buenos Aires. Buenos Aires: 1995.

**AUTOEVALUACIÓN**

*Conteste verdadero o falso según corresponda.*

- El ligamento falciforme divide la cara superior en dos superficies: derecha e izquierda.  
V ( ) F ( )
- En la cara inferior del hígado, tres surcos dispuestos en forma de "H" delimitan los lóbulos derecho, izquierdo, cuadrado y caudado.  
V ( ) F ( )
- El ligamento falciforme emite tres extensiones: el ligamento triangular derecho, el ligamento triangular izquierdo y el mesohepatocava.  
V ( ) F ( )

*Marque con una cruz la respuesta correcta.*

- El hilo hepático esta formado por:
  - Vena porta, conducto cístico y arteria hepática.
  - Vena porta, arteria hepática y vía biliar.
  - Vena porta, arteria cística y vía biliar.
  - Vena cava, arteria hepática y vía biliar.
- Las venas suprahepáticas desembocan en la:
  - Vena porta.
  - Vena cava superior.
  - Vena cava inferior.
  - Vena gástrica izquierda.
- La segmentación hepática se basa en la distribución de la:
  - Vena porta.
  - Vena cava inferior.
  - Arteria hepática.
  - Vía biliar.
- Los franceses según Couinaud dividen al hígado en 8 segmentos. Corresponden:
  - 4 segmentos derechos y 4 izquierdos.
  - 5 segmentos derechos y 3 izquierdos.
  - 2 segmentos derechos, 5 izquierdos y uno independiente.
  - 2 segmentos izquierdos, 5 derechos y uno independiente.

*Preguntas orientadoras para el estudio.*

- Mencione la estructura anatómica, por la cual los estadounidenses dividen al hígado en dos lóbulos: derecho e izquierdo.
- Nombre los diferentes tipos de biopsias que pueden realizarse.

*Relacione la columna de la izquierda con la columna de la derecha. Coloque al lado de cada letra el número correspondiente. Cada número puede ser utilizado una vez, varias o ninguna.*

- |   |                                     |
|---|-------------------------------------|
| 10. Técnicas resectivas.                                      |                                     |
| <input type="checkbox"/> A. Hepatectomía derecha.             | 1. Segmentos II, III y IV.          |
| <input type="checkbox"/> B. Trisegmentectomía derecha.        | 2. Segmentos II y III.              |
| <input type="checkbox"/> C. Segmentectomía aislada.           | 3. Segmento I.                      |
| <input type="checkbox"/> D. Hepatectomía izquierda.           | 4. Segmentos V, VI, VII y VIII.     |
| <input type="checkbox"/> E. Hepatectomía del caudado.         | 5. Segmentos IV, V, VI, VII y VIII. |
| <input type="checkbox"/> F. Trisegmentectomía izquierda.      | 6. Segmentos II, III, IV, V y VIII. |
| <input type="checkbox"/> G. Segmentectomía lateral izquierda. |                                     |

*Preguntas orientadoras para el estudio.*

- Mencione los equipos específicos necesarios para la realización de una cirugía hepática.
- Enumere los clamps vasculares que deben disponerse en la mesa de instrumental.
- Describa las diversas técnicas que pueden emplearse para la sección del parénquima hepático.
- ¿Cómo se controla la hemostasia y se corrobora la bilistasia en una hepatectomía?
- ¿Cómo se puede efectuar el tratamiento del lecho cruento hepático?
- ¿En qué consiste la maniobra de Pringle y con qué instrumental se realiza?
- ¿En qué consiste la exclusión vascular total y con qué instrumental se efectúa?
- ¿Cuál es la técnica que se emplea en los procedimientos percutáneos con mayor frecuencia?
- Enumere los elementos básicos que se utilizan en los procedimientos percutáneos.
- ¿Cuáles son los métodos por imágenes empleados para guiar los procedimientos percutáneos?
- Mencione los tratamientos percutáneos de práctica más frecuente.



# Hipertensión portal

Mónica G. Broto y Stella M. Delor

# 14

Se define hipertensión portal al aumento de la presión hidrostática del sistema venoso portal. Es la manifestación más frecuente de las hepatopatías y de las obstrucciones extrahepáticas de la vena porta o del flujo venoso hepático eferente.

## ANATOMÍA DEL SISTEMA VENOSO PORTAL

La vena porta nace a nivel de la cara posterior del cuello del páncreas, por la reunión de las venas *mesentérica superior* y *esplénica* o del *tronco esplenomesentérico* (fig. 14-1). Estas variaciones anatómicas dependen de la desembocadura de la vena mesentérica inferior que puede hacerlo directamente en la vena porta, en la vena esplénica formando el tronco esplenomesentérico o en la vena mesentérica superior.

La vena porta es un tronco voluminoso, de 15 a 20 mm de diámetro en el adulto, carente de válvulas y de paredes delgadas pero engrosadas en caso de hipertensión portal. En general, presenta una dirección oblicua, hacia arriba y a la derecha. El recorrido inicial de la vena es *retropancreático*; se localiza en el mesoduodeno por de-

lante de la fascia de Treitz. Luego, circula por el *ligamento hepatoduodenal* (borde libre del epiplón gastrohepático) acompañada por las restantes estructuras del pedículo hepático. La arteria hepática propia se sitúa por delante y a la izquierda y la vía biliar principal por delante y a la derecha (fig. 14-1). De este modo llega al *hilio hepático* y, en un plano más profundo rodeado por la cápsula de Glisson, se bifurca en dos ramas principales.

La vena porta está separada de la vena cava inferior por un tejido conectivo fibroso, ganglios linfáticos y peritoneo. En ocasiones, si el lóbulo caudado está hipertrofiado puede interponerse entre ellas. Los dos troncos venosos constituyen la pared anterior y posterior del hiato de Winslow.

### Ramas colaterales

Esta importante vena conduce hacia el hígado la sangre procedente del intestino, el páncreas, el duodeno, el estómago, la vesícula biliar y el mesenterio (fig. 14-1). En su trayectoria recibe numerosos afluentes:

- La vena gástrica izquierda, que drena la curvatura menor del estómago y se vacía en la vena porta o en la esplénica.

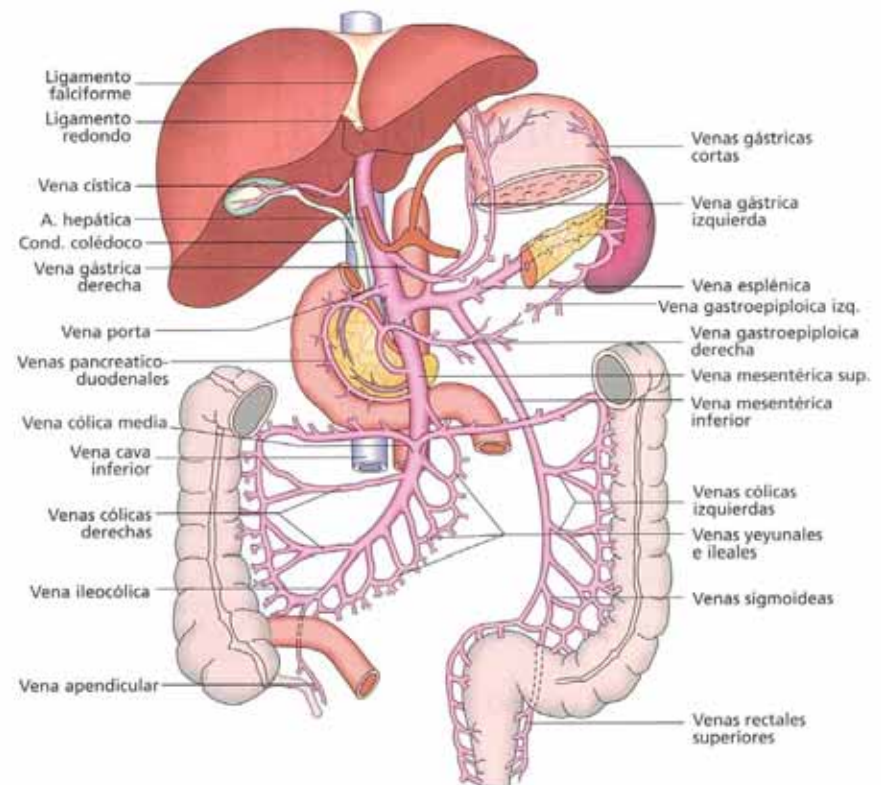


Fig. 14-1. Anatomía del sistema venoso portal. La vena gástrica izquierda desemboca en la vena porta o como tributaria de la esplénica o la mesentérica.

- La vena gástrica derecha, que recoge la sangre del antropiloro.
- La vena pancreaticoduodenal posterior y superior y varias venas pancreáticas accesorias, que desembocan en la cara medial y anterior de la porta.
- Pequeñas ramas provenientes de las vías biliares (cística), que confluyen en la rama derecha de la porta.
- El resto embriológico de la vena umbilical izquierda, que a veces conserva su luz y puede comunicarse con las venas epigástricas.

### Ramas terminales

- *Vena porta derecha*: es una rama corta y voluminosa, que continúa la dirección

del tronco. Recoge la sangre del lóbulo derecho.

- **Vena porta izquierda:** es una rama más larga y pequeña que la anterior; se separa en ángulo recto de la vena porta. Drena el lóbulo izquierdo.
- **Venas posteriores:** son ramas procedentes de las dos venas, que se dirigen directamente al lóbulo caudado.

## ETIOLOGÍA Y CLASIFICACIÓN

La cirrosis hepática de origen alcohólica o viral es la causa más frecuente de hipertensión portal en el adulto. Además, se conoce una serie de patologías capaces de aumentar la presión portal, que se agrupan bajo el nombre de hipertensión portal no cirrótica, de origen intrahepático o extrahepático.

En los niños la causa predominante de hipertensión portal es la obstrucción parcial o completa de la vena porta y sus ramas. Le siguen la cirrosis hepática de origen colestático, la cirrosis posnecrótica y la cirrosis idiopática.

La hipertensión portal se puede clasificar teniendo en cuenta la anatomía patológica y, además, el nivel de la obstrucción (cuadro 14-1).


## PATOGENIA

La vena porta, en condiciones normales, acarrea el 65-70% del flujo sanguíneo que llega al hígado. En reposo transporta alrededor de 1,5 L/min de sangre y suministra las  $\frac{2}{3}$  partes del  $O_2$  que requieren los hepatocitos.

Debido a que no tiene válvulas, la presión interna depende exclusivamente del gradiente de presión entre la vena porta y las venas suprahepáticas y la resistencia ejercida por la vena porta, las venas portales intrahepáticas, los sinusoides, las venas hepáticas terminales y las suprahepáticas.

La presión portal normal es de 2-5 mm Hg

### Cuadro 14-1. Clasificación de la hipertensión portal



más alta que la presión en las venas suprahepáticas.

La hipertensión portal se origina por el bloqueo de la circulación venosa y el aumento del aflujo sanguíneo portal. Este bloqueo genera un incremento de la resistencia y, por ende, de la presión venosa. Cuando el gradiente es mayor a 10 mm Hg se produce *circulación portosistémica*.

Esta desviación de la sangre provoca vasodilatación, como consecuencia de la falta de inactivación de sustancias vasoactivas al no pasar por el hígado, con la consiguiente retención de agua y sodio, que determina la expansión del espacio intravascular, aumento del volumen circulatorio e hiperflujo portal.

## FISIOPATOLOGÍA

La hipertensión portal provoca alteraciones anatómicas, fisiológicas y hemodinámicas. La manifestación clínica de ellas depende de la localización de la lesión que afecta el sistema portal.

### Circulación colateral portosistémica

El incremento de la resistencia vascular del sistema portal produce dilatación, esta-

sis e hipertensión de la circulación venosa esplácnica, por detrás del hígado. Parte del flujo portal no llega al hígado, pues ha sido derivado a una amplia *red de colaterales portosistémicas*, funcionalmente cerradas en condiciones normales.

La inversión del flujo desde un sistema de alta presión a otro de baja presión, origina las várices por dilatación de las venas

involucradas, las cuales pueden conducir un volumen de sangre superior al que normalmente circula por la porta.

Los principales sistemas anastomóticos son los siguientes (fig. 14-2):

- **Sistema coronario-ácigos:** reúne las venas esofágicas que drenan en el sistema ácigos y las venas del fondo gástrico que se dirigen a la vena gástrica izquier-

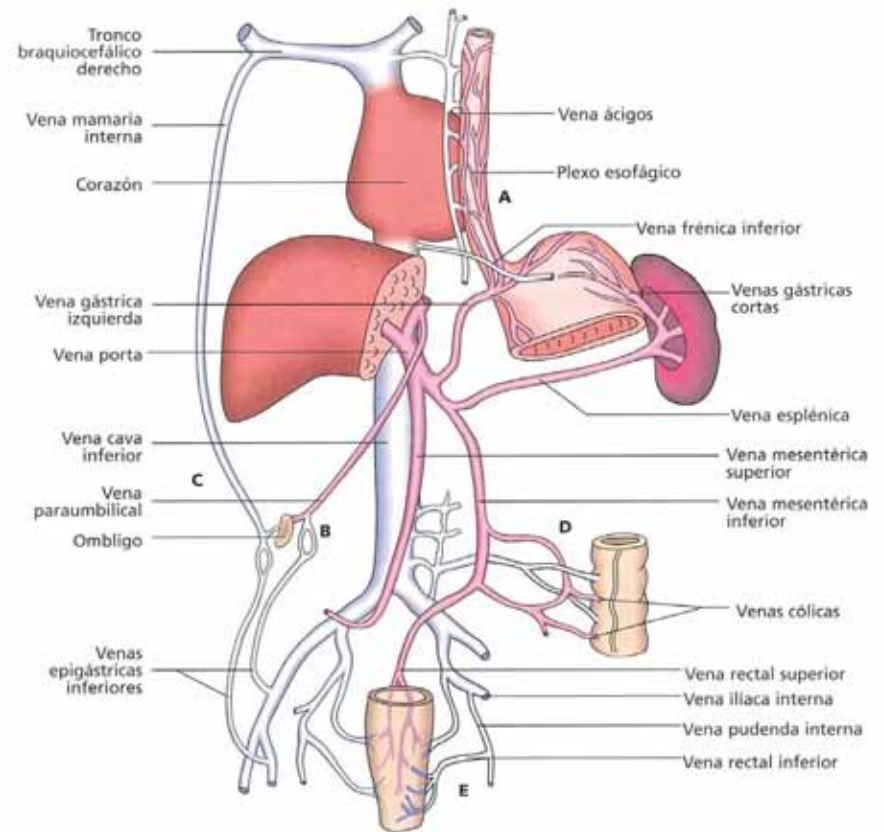


Fig. 14-2. Esquema de la circulación colateral portosistémica. A. Sistema coronario-ácigos. B. Sistema umbilical-pared abdominal. C. Sistema accesorio de Sappey. D. Sistema de Retzius. E. Sistema rectal superior, medio e inferior.

da y a las venas gástricas cortas tributarias de la esplénica. Este sistema origina las várices esofágicas ante hipertensión portal.

- **Sistema umbilical-pared abdominal:** es la anastomosis entre la vena porta izquierda, a través de los remanentes de las venas umbilicales, paraumbilicales y el canal de Arancio, y el sistema de la vena cava inferior. En ocasiones, determina la formación varicosa de los vasos colaterales de la pared anterior del abdomen, con irradiación centrífuga a partir del ombligo, conocida como *cabeza de medusa*. Estas venas dilatadas pueden ulcerarse y causar hemorragia. También pueden inducir el síndrome de Cruveilhier-Baumgarten, caracterizado por un soplo venoso y frémito.
- **Sistema portal accesorio de Sappey:** es un grupo venoso que comunica las venas mamarias internas con el sistema ácidos, por intermedio de las venas epigástricas superior e inferior, estableciendo conexión entre la cara posterosuperior del hígado, el diafragma y el pericardio.
- **Sistema de Retzius:** constituye la conexión posterior o retroperitoneal de los sistemas portocava. Vincula las venas intestinales con las ramas retroperitoneales que desembocan en las renales y la vena cava inferior.
- **Sistema rectal superior, medio e inferior:** la vena mesentérica inferior se comunica con las rectales que desembocan en las ilíacas internas (hipogástricas). Éstas en caso de hipertensión originan hemorroides internas y externas.

### Várices esofágicas

Entre los circuitos de colaterales portosistémicos se destaca la comunicación venosa submucosa del sistema coronario-ácigos, que determina el desarrollo de las *várices esofágicas*. La hemorragia provocada por su ruptura es la complicación más importante y es la principal causa de muerte en estos pacientes.

La ruptura se produce por el aumento de la tensión parietal, favorecido por la falta de tejido de sostén, o sea que cuando más grande es la várice, son mayores su radio y su presión intraluminal y menor el espesor de la pared, con lo que la tensión parietal aumenta con el consiguiente riesgo de ruptura.

### Ascitis

Es una manifestación clínica caracterizada por la presencia de líquido en la cavidad peritoneal. La hipertensión portal de origen intrahepático o poshepático es un factor fundamental en su formación.

### Derivación portosistémica

El pasaje directo del flujo sanguíneo portal a la circulación sistémica eleva la concentración de hormonas, como el glucagón, la insulina y otras sustancias que, en condiciones normales, son metabolizadas por el hígado y eliminadas de la circulación, siendo éste el mecanismo de producción de la encefalopatía hepática o portosistémica. La aparición de bacteriemia se atribuye a la incapacidad de degradar toxinas provenientes del intestino. A su vez, la disminución de la circulación portal origina atrofia hepática.

### Alteraciones de la hemodinámica sistémica

Las alteraciones hemodinámicas se deben al aumento del volumen minuto cardíaco, que provoca trastornos fisiológicos en otros órganos y sistemas, constituyendo un cuadro de fallo multiorgánico crónico.

En el pulmón se altera la relación ventilación-perfusión, lo cual ocasiona hipoxemia. En el riñón se produce retención de sodio y agua, con expansión del volumen plasmático. A nivel tisular está alterado el transporte de oxígeno. La función ventricular se halla afectada por trastornos de la contractilidad miocárdica.

### Esplenomegalia e hiperesplenismo

La esplenomegalia se debe al incremento del flujo esplénico y a una hiperplasia reticuloendotelial y linfática; en general, se asocia con hiperesplenismo.

- *Valorar el flujo sanguíneo portal y colateral, el circuito portosistémico y la influencia sobre la dinámica sistémica, por ecoendoscopia, técnicas de termodilución, resonancia magnética nuclear y estudios hemodinámicos y radiotópicos.*

### MÉTODOS DE DIAGNÓSTICO

El diagnóstico de la hipertensión portal se realiza en base a la clínica y a diversos estudios invasivos y no invasivos, que permiten determinar la etiología y clasificar al paciente de acuerdo con los parámetros establecidos por Child (cuadro 14-2). La mayoría de los estudios están destinados a:

- *Visualizar el sistema venoso portocolateral,* mediante esofagoscopia, eco-Doppler vascular, tomografía axial computarizada, resonancia magnética nuclear, gammagrafía con radioisótopos y angiografía.
- *Medir la presión venosa portal,* mediante punción percutánea esplénica, punción percutánea portal, cateterismo de las venas suprahepáticas, cateterismo transyugular de las venas porta y suprahepáticas, cateterismo de una vena mesentérica, cateterismo portal a través de la permeabilización de la vena umbilical y medición de la presión de las várices esofágicas (fig. 14-3).

### Examen clínico

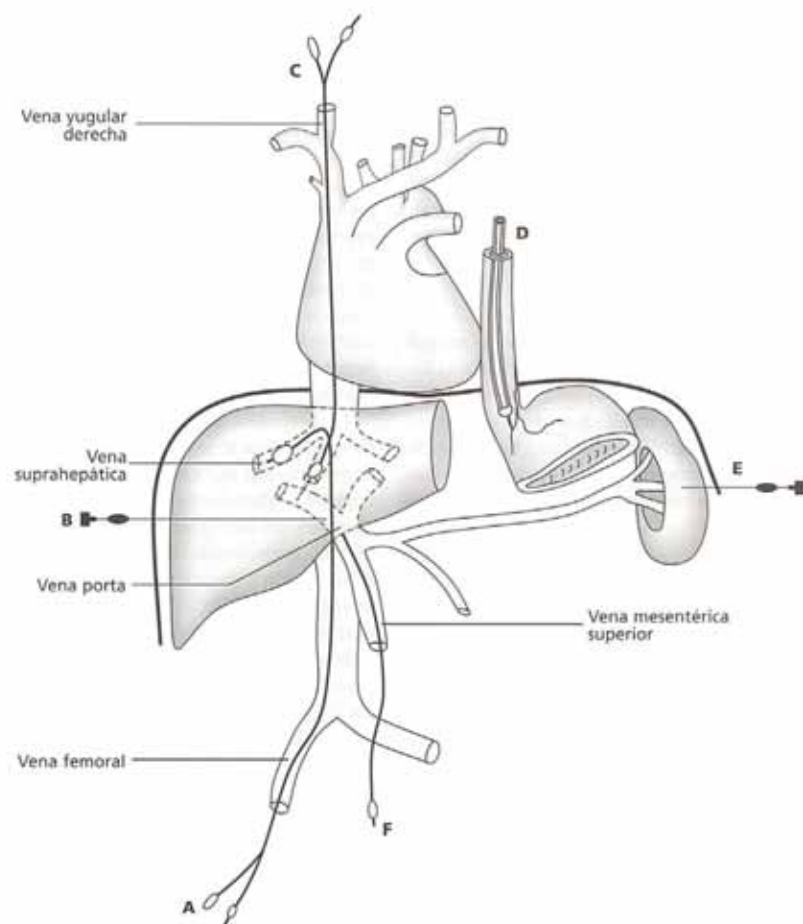
El enfermo cirrótico puede presentar antecedentes de alcoholismo, ictericia, melena, hepatitis, hematemesis o edema. En el examen físico se puede reconocer una *hepatomegalia*, caracterizada por un hígado con superficie fibrótica y/o nodular y *esplenomegalia*. La existencia de hepatomegalia es un signo de hepatopatía crónica, que elimina las causas prehepáticas de la hipertensión portal. La esplenomegalia es habitual en los bloqueos prehepáticos.

En la disfunción hepática crónica se observan *trastornos circulatorios*, como angiomias, telangiectasias y arañas en la cara, cuello, tronco y brazos; eritema palmar; cabezas de medusas y ruido de Cruveilhier-Baumgarten. Otros signos típicos son: hipertrofia parotídea, enfermedad de Dupuytren, disminución del vello axilar y pubiano, atrofia testicular, ascitis con matidez cambiante y consunción muscular.

En etapas avanzadas, el paciente puede padecer *trastornos neurológicos*, como tem-

Cuadro 14-2. Clasificación de Child y Turcotte

Parámetro	Estadio A	Estadio B	Estadio C
Bilirrubina (mg/dL)	< 2	2 - 3	> 3
Albúmina (g/dL)	> 3,5	3 - 3,5	< 3
Ascitis	No	Tratable	Refractaria
Encefalopatía	No	Mínima	Severa
Estado nutricional	Excelente	Bueno	Malo



**Fig. 14-3.** Métodos para medir la presión en el sistema venoso portal. **A.** Cateterismo de las venas suprahepáticas mediante una sonda-balón por punción femoral. **B.** Punción percutánea transhepática de la vena porta. **C.** Cateterismo de las venas suprahepáticas y porta por punción percutánea transyugular. **D.** Punción de una várice por endoscopia. **E.** Punción percutánea esplénica. **F.** Cateterismo directo de la vena mesentérica superior durante el desarrollo de una cirugía.

blor en las manos, neuritis periférica y alteraciones de la conciencia que pueden conducir al coma hepático. El llamado aliento hepático de olor dulzón y rancio es poco frecuente.

Desde el punto de vista clínico, los pacientes se clasifican en tres estadios de acuerdo con la *reserva funcional hepática*, establecida por Child y Turcotte (cuadro 14-2), que tiene valor predictivo sobre la mortalidad luego del sangrado y del tratamiento quirúrgico.

### Análisis de laboratorio

Mediante el análisis de muestras sanguíneas se realizan las pruebas de función hepática, que confirman el compromiso del hígado. Entre los resultados alterados se encuentran hiperbilirrubinemia, hiperglobulinemia, aumento de las fosfatasas y transaminasas, hipoalbuminemia e hipoprotrombinemia.

### Esofagogastroduodenoscopia

La esofagogastroduodenoscopia es un estudio no invasivo, que tiene indicación ante sospecha de hipertensión portal. Mediante la visualización directa permite confirmar el diagnóstico de hipertensión portal, determinar el origen de la hemorragia digestiva alta y, en ciertos casos, establecer un pronóstico de la probabilidad de sangrado por vórices.

Las *vórices esofágicas* se clasifican de acuerdo con su tamaño (pequeñas y grandes) y sus características (forma, color, ubicación y alteraciones parietales). Desde este último punto de vista es importante detectar la presencia o la ausencia de *signos rojos*, son estrías que confirman la fragilidad de las paredes venosas e indican un alto riesgo de rotura.

Las *vórices gástricas* se subdividen en dos grupos: las esofagogástricas y las gástricas propiamente dichas.

Ante un episodio de hemorragia digestiva alta, o inmediatamente posterior a él, debe practicarse una esofagogastroduodenosco-

pia de urgencia para definir el diagnóstico y la estrategia terapéutica a seguir. Se podrán observar vórices sangrantes, estableciéndose su localización exacta, o la presencia de coágulos o fibrina, signos de detención reciente del sangrado.

### Ecografía

La ecografía ocupa un lugar destacado en los métodos diagnósticos. Proporciona una valiosa información de la anatomía del sistema espleno-porto-mesentérico, la presencia de colaterales portosistémicas, la existencia o no de trombosis esplenoportal y/o malformaciones, el desarrollo de esplenomegalia, hepatomegalia y ascitis y confirma la sospecha de una hepatopatía.

La *ecografía de Doppler vascular* y *Doppler color* son técnicas que se basan en la determinación del cambio de frecuencia de una onda ultrasónica al ser reflejada por los hematíes en movimiento. Permite establecer no sólo la presencia de circulación colateral, su dirección y característica, sino también la medición del flujo y los índices de congestión venosa portal y de pulsatilidad de la arteria mesentérica superior.

Además, son útiles en el seguimiento de los pacientes con hipertensión portal y derivaciones portosistémicas, enfermedades vasculares y en el estudio de la arteria hepática.

### Angiografía

Mediante la angiografía se obtienen imágenes de los tiempos arteriales y venosos del eje esplenoportal. Se pueden identificar las oclusiones venosas, establecer el grado de permeabilidad del sistema venoso portal y valorar el flujo colateral. Con el desarrollo de las técnicas no invasivas (eco-Doppler) este método ha quedado limitado a los pacientes que deben ser operados o cuando el examen ecográfico no resultó satisfactorio.

La *portografía de retorno* es un examen preoperatorio y posquirúrgico imprescindible

ble para evaluar las variantes anatómicas que se pueden presentar y los resultados logrados tras la intervención quirúrgica. Se realiza con cateterización de la arteria esplénica o mesentérica superior, estudiándose la vena porta en la fase de retorno. Este estudio debe complementarse en el período preoperatorio con una cavografía o una cavosuprahepaticografía.

La *esplenoportografía* es la inyección directa de sustancia de contraste en el sistema venoso esplénico a través de la punción del bazo. Es una práctica con alto riesgo para el paciente, por lo que su uso fue reemplazado por la portografía de retorno.

### Medición de la presión venosa portal

Varias técnicas invasivas hacen posible mensurar la presión venosa en diferentes puntos del sistema portal (fig. 14-3).

#### Punción esplénica

La *punción percutánea del bazo* tenía por objeto medir la presión en los sinusoides esplénicos. Debido a los altos riesgos, ya no se utiliza.

#### Cateterismo de la vena porta

La presión interna portal se puede medir tomando la presión de la aurícula derecha o la vena cava inferior como punto de referencia 0. Al sistema portal se puede acceder a través de diferentes vías:

- Por cateterismo directo de una rama de la vena mesentérica superior durante el desarrollo de una intervención quirúrgica.
- Por cateterización de la vena umbilical o paraumbilical, permeabilizada a causa de la hipertensión portal.
- Por punción transparietohepática de la vena porta con aguja fina, guiada por ecografía.
- Por progresión de un catéter a través de la vena yugular interna, preferentemente derecha, bajo control radioscópico.

#### Cateterismo de las venas suprahépáticas

Esta técnica se basa en la introducción, bajo control radioscópico, de un catéter-balón en una de las ramas de las venas suprahépáticas, accediéndose por punción percutánea de la *vena femoral o yugular interna derecha*.

El catéter se avanza dentro de la vena, se enclava y tras insuflar el balón ocluyendo la luz se registra la *presión suprahépática enclavada* (PSE), llamada también *presión sinusoidal*. Luego, se desinfla el balón y se obtiene la *presión suprahépática libre* (PSL). La medición de ambas presiones determina el gradiente de presión entre la porta y las suprahépáticas. En condiciones normales es de 2 a 5 mm Hg.

Si se altera la circulación en los hepatocitos, aumenta la resistencia vascular en los sinusoides y en las venas suprahépáticas, se eleva la presión sinusoidal y provoca hipertensión portal (valores superiores a 5 mm Hg). Un gradiente por encima de 12 mm Hg es capaz de producir hemorragia por rotura de várices esofágicas.

Este estudio está indicado cuando se va a realizar una derivación portosistémica o para valorar la eficacia del tratamiento farmacológico.

#### Biopsia hepática

Está indicada para confirmar o descartar una hepatopatía. Debe efectuarse en forma electiva mediante punción percutánea o transyugular.

#### Otros estudios

Además de los estudios diagnósticos mencionados hay otros procedimientos que no se utilizan en forma específica para el diagnóstico de la hipertensión portal.

La *tomografía axial computarizada* con contraste tiene alta sensibilidad, aunque su rendimiento en las lesiones difusas es limitado. Adquiere relevancia en las cirrosis he-

páticas avanzadas, al demostrar la existencia de hipertensión portal por la presencia de ascitis, esplenomegalia, dilatación de la vena porta y circulación colateral.

La *resonancia magnética nuclear* muestra la anatomía vascular y, además, permite medir la dirección, la velocidad y el volumen del flujo vascular.

La *gammagrafía con radioisótopos* se basa en la administración de sustancias marcadas con radioisótopos, cuya captación es heterogénea en el hígado, bazo y médula. Delimita estructuras vasculares, manifiesta en forma clara la hepatomegalia y esplenomegalia y cuantifica el shunt portosistémico.

La *medición de la presión de las várices esofágicas* se puede efectuar durante la realización de procedimientos endoscópicos, por

punción directa de la vârice durante el tratamiento de escleroterapia o por contacto directo con la vena varicosa, adosando un sensor al fibrogastroscopio. Los valores registrados son inferiores a la presión portal. Reflejan cifras más altas en los pacientes con várices esofágicas sangrantes respecto de aquellos sin antecedentes de hemorragia previa.

La *ecoendoscopia* aporta datos sobre la vena ácigos y la circulación colateral peri-esofágica. Con una sonda Doppler se puede medir el flujo a través de aquélla.

Mediante la técnica de *termodilución* se puede determinar el flujo en la vena ácigos y valorar el grado de la circulación colateral gastroesofágica. Está especialmente indicada para evaluar el tratamiento farmacológico.

## HEMORRAGIA DIGESTIVA ALTA POR VÂRICES ESOFÂGICAS

La hemorragia digestiva alta por rotura de las várices gastroesofágicas es la complicación más grave de la hipertensión portal. Como consecuencia, cerca del 50% de los pacientes mueren por hemorragia masiva.

Desde el punto de vista clínico el primer episodio de sangrado es el más grave y tiene mayor índice de mortalidad que los posteriores.

El tratamiento a seguir debe analizarse en 3 situaciones puntuales:

- Antes del primer sangrado.
- Durante el transcurso de la hemorragia aguda.
- En la prevención o profilaxis de la recidiva hemorrágica.

### TRATAMIENTO PROFILÁCTICO DE LA PRIMERA HEMORRAGIA

El tratamiento profiláctico debe realizarse en los pacientes que presentan grandes várices en el examen endoscópico y, en especial, en aquellos con signos rojos.

### Tratamiento farmacológico

Se efectúa con drogas bloqueantes  $\beta$ -adrenérgicos no selectivos; la más utilizada es el *propranolol*, que reduce la frecuencia cardíaca, y por ende, el volumen minuto cardíaco, y produce vasoconstricción arteriolar esplénica, disminuyendo el hiperflujo portal. Con esto, se logra mermar el flujo en las várices con la consiguiente disminución del calibre de los vasos y de la tensión parietal.

### Tratamiento endoscópico y quirúrgico

Debido a la alta mortalidad de los shunts portocava, se desaconseja el tratamiento quirúrgico como profilaxis de la hemorragia.

La esclerosis endoscópica sólo se practica en determinados casos con un elevado riesgo de sangrado.

### TRATAMIENTO DE LA HEMORRAGIA AGUDA

El paciente con hemorragia aguda debe

internarse en la sala de terapia intensiva. El tratamiento médico tiene como principal objetivo estabilizar la volemia y los parámetros vitales. De inmediato se realiza:

- Colocación de una vía venosa central para medir la PVC.
- Colocación de vías periféricas para efectuar transfusiones de sangre y plasma. No deben ser excesivas, pues pueden aumentar la hipertensión portal y reactivar el sangrado si se había detenido. El valor del hematócrito no debe superar el 30-35%.
- Colocación de sonda vesical para controlar el flujo urinario en forma permanente.
- Introducción de sonda nasogástrica.
- Profilaxis antibiótica a fin de prevenir infecciones entéricas, que pueden desencadenar encefalopatía hepática.
- Enemas para evacuar la sangre acumulada con alto contenido de proteínas (nitrógeno) y disminuir la flora bacteriana.
- Limpieza mecánica del intestino con administración de lactulosa, lo que también previene la encefalopatía hepática.
- Administración de antiácidos y bloqueantes de la secreción gástrica.

Estabilizado el medio interno debe aplicarse un tratamiento para cohibir la hemorragia. De acuerdo con la gravedad del caso, puede consistir en administración de fármacos, taponamiento gastroesofágico o un tratamiento endoscópico, percutáneo o quirúrgico.

#### Medicación por vía sistémica

Se emplean drogas vasoconstrictoras o una combinación de drogas vasoconstrictoras y vasodilatadoras. La *vasopresina* es una droga vasoconstrictora que se administra por vía intravenosa. Provoca vasoconstricción en las arterias mesentéricas y esplénica y disminución de la presión y el flujo sanguíneo portal y colateral. Como complicaciones puede producir arritmias, isquemia miocárdica, hipertensión, paro cardíaco, isquemia renal, cerebral y esplénica, etc. Una vez controlada la hemorragia, el trata-

miento con vasopresina se debe continuar durante 24 horas.

Para contrarrestar estos efectos sistémicos de la vasopresina hoy en día se utiliza una combinación de *vasopresina* y *nitroglicerina*, que es una droga vasodilatadora.

También puede utilizarse *somatostatina*, que disminuye el flujo sanguíneo y la presión portal, así como el flujo sanguíneo de la vena ácigos careciendo de los efectos sistémicos de la vasopresina. Con esta droga vasoconstrictora la terapia profiláctica puede ser más prolongada, evitando sangrados iterativos.

Con tratamiento farmacológico se logra cohibir la hemorragia en el 60% de los casos.

#### Taponamiento gastroesofágico

Es un procedimiento hemostático que consiste en la introducción de una sonda-balón en el estómago y/o el esófago. La compresión local de las várices y la detención temporal de la hemorragia se puede conseguir siempre que esté correctamente colocada.

Hay tres tipos de sonda-balón: la de *Linton* con un único balón gástrico, la de *Sengstaken-Blakemore* con dos balones (esofágico y gástrico) y tres conductos para la insuflación de los balones y la aspiración del estómago y la *sonda-balón de Minnesota*, que es una variante de la anterior, con el agregado de un cuarto conducto, ubicado por arriba del balón esofágico, para aspirar las secreciones y prevenir la broncoaspiración.

En nuestro país la sonda-balón más utilizada es la de Sengstaken-Blakemore (fig. 14-4). Comprime la várice sangrante, detiene e interrumpe la irrigación colateral submucosa.

#### Técnica para la colocación de la sonda-balón

La sonda-balón lubricada con clorhidrato de lidocaína jalea se introduce por vía nasal o bucal con la colaboración del paciente,

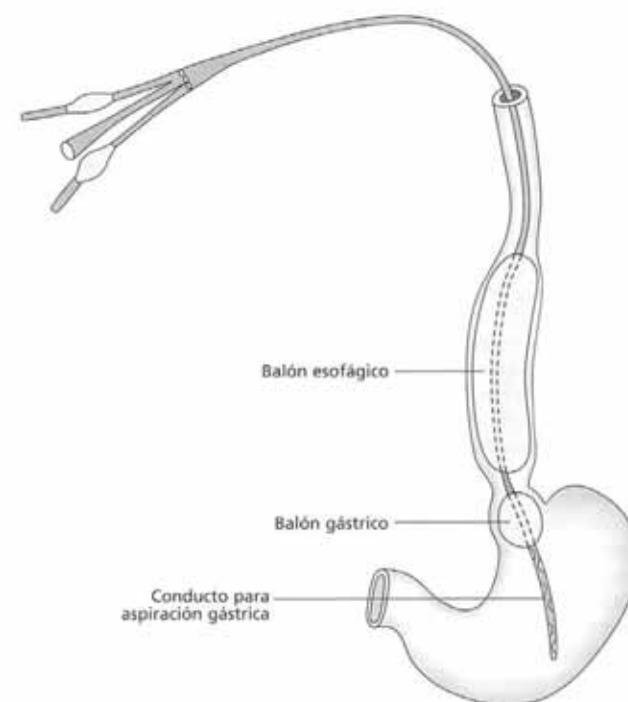


Fig. 14-4. Sonda-balón de Sengstaken-Blakemore.

quien realiza movimientos de deglución para descenderla al estómago. Al llegar a este nivel se insufla el balón gástrico con 100-150 cm<sup>3</sup> de aire, se tracciona la sonda hasta que el balón obture la unión gastroesofágica y se clampea. En el balón esofágico se coloca una llave de 3 vías y un manómetro de presión sanguínea, se insufla a 40 mm Hg, se pinza y en intervalos regulares se realizan nuevos controles. Se clanean los conductos de aspiración y la sonda se sujeta a la boca o la nariz del paciente sin ejercer tracción.

La colocación de la sonda-balón de Sengstaken-Blakemore debe ser muy cuidadosa a fin de evitar la perforación del esófago, debido a la insuflación excesiva de los balones o a su incorrecta situación. Terminado el procedimiento, es conveniente efectuar una placa simple de abdomen para verificar su ubicación y aspirar las secreciones que se acumulan por encima del balón esofágico. El empleo de este tubo puede provocar otras complicaciones como necrosis esofágica, obstrucción traqueal por migración del balón y neumopatía aspirativa.

Los balones se desinflan a las 24 o 36 horas por el riesgo de lesión isquémica. La hemorragia se cohibe en el 75% de los casos. No obstante, la recidiva hemorrágica después de desinflar los balones es frecuente.

### Escleroterapia endoscópica de las várices

Es una terapéutica eficaz para detener la hemorragia por várices. Su utilización ha disminuido el porcentaje de cirugías de urgencia. No obstante, el pronóstico de estos pacientes depende del grado de suficiencia hepática.

La escleroterapia de inyección se lleva a cabo en varias sesiones con intervalos semanales, bajo visión endoscópica. El objetivo de la primera aplicación es cohibir la hemorragia y las posteriores inyecciones de sustancia esclerosante están destinadas a prevenir las recidivas y disminuir el tamaño y número de las várices. Se emplean endoscopios flexibles de fibra óptica y el paciente debe ser sedado.

Los líquidos esclerosantes más usados son oleato de etanolamina al 5%, morfato de sodio al 5% y sulfato sódico de tetracoleol.

En general, las venas varicosas se encuentran en hora 2, 6 y 12. Existen dos técnicas de esclerosis: la *inyección intravaricosa* y la *inyección paravaricosa*. La inyección dentro de las várices provoca trombosis y obstrucción del vaso, siendo la técnica de uso más frecuente y con menor índice de complicaciones. La inyección paravaricosa detiene la hemorragia por edema e ingurgitación tisular; con posterioridad produce fibrosis submucosa que previene la recidiva.

La efectividad del método durante el episodio hemorrágico es de un 90%. Como complicaciones se pueden mencionar: dolor retroesternal, disfagia, ulceraciones, perforación esofágica y fiebre, entre otras.

En el tratamiento de las várices gástricas se han obtenido resultados inferiores con la escleroterapia de inyección respecto a los del esófago, registrándose una elevada tasa de recidivas. Para estos casos, hoy en día se aplican agentes hemostáticos como trombina tó-

pica, Histoacryl® y Bucrylato®, que se endurecen rápidamente al establecer contacto con la sangre o el agua.

### Ligadura endoscópica de las várices

La hemostasia de las várices sangrantes se consigue por ligadura, mediante la colocación endoscópica de bandas elásticas. Este procedimiento, similar al empleado para las hemorroides internas, técnicamente es más difícil, requiere mayor tiempo operatorio y tiene la desventaja de reducir el campo visual. Los resultados obtenidos se asemejan a los de la escleroterapia.

### Procedimientos percutáneos

Son prácticas invasivas efectuadas con anestesia local y neuroleptoanalgesia, bajo control radioscópico. Es fundamental una angiografía previa de la arteria mesentérica superior para verificar la permeabilidad de la vena porta y establecer si se puede llevar a cabo el procedimiento, que puede consistir en una *embolización* o un *shunt portosistémico intrahepático transyugular*.

#### Embolización percutánea

Se disecciona y se aísla la vena umbilical a través de una pequeña incisión por encima del ombligo. Se la dilata y se introduce un catéter angiográfico bajo control radioscópico hasta alcanzar la vena gástrica izquierda y las venas gástricas cortas. Las várices pueden ser embolizadas con pequeñas partículas de colágeno natural no absorbible hemostático embebidas en tetraciclina o con pequeños émbolos de acero inoxidable.

Esta práctica es infrecuente; de acuerdo con las estadísticas el índice de resangrado alcanza el 79% y las complicaciones, el 20-30%.

#### Shunt portosistémico intrahepático transyugular (TIPS)

Mediante procedimientos percutáneos, a través del parénquima hepático, se confec-

ciona una anastomosis venosa entre el sistema portal y la vena suprahepática derecha similar a la anastomosis portocava laterolateral (fig. 14-5). Esta derivación, conocida como TIPS, permite tratar pacientes con insuficiencia hepática avanzada. Está indicada en caso de:

- Hemorragia por várices gastroesofágicas, resistentes al tratamiento farmacológico y a la escleroterapia.
- Episodios iterativos de hemorragias posteriores a una derivación portosistémica.
- Ascitis.
- Como método preventivo en algunos pacientes que serán sometidos a trasplante hepático.
- Pacientes con estado C de Child.

#### Técnica

El procedimiento se efectúa con anestesia local. Se cateteriza la *vena yugular interna derecha* y, bajo control radioscópico, se ingresa un introductor a través de la vena cava superior hasta alcanzar la *vena suprahepática derecha*. Una vez allí se introduce el set espe-

cial de vena porta que consta de un catéter de Teflón® de 10 Fr, por dentro una aguja rígida de 14 G y por dentro de éste se coloca un catéter de Teflón® de 5 Fr, que ya contiene una aguja flexible de punción portal. El conjunto aguja flexible-catéter de 5 Fr se avanza hacia la vena porta y se la punza; luego se extrae la aguja flexible, se aspira a través del catéter, retirándolo hasta lograr un reflujo sanguíneo, momento en que se inyecta sustancia de contraste para corroborar la ubicación intraportal. A continuación, se progresa una guía, se dilata el trayecto intraparenquimatoso con balones de hasta 10 Fr y se coloca un stent o prótesis autoexpansible metálica de 12 mm de diámetro, cuyo objetivo es prevenir una estenosis u oclusión en el shunt creado.

El TIPS es equivalente a una derivación portocava parcial, puesto que conserva la perfusión portal del hígado.

#### Tratamiento quirúrgico

Si la hemorragia persiste es necesario programar una cirugía de urgencia, pudiéndose realizar: *una intervención de desvasculariza-*

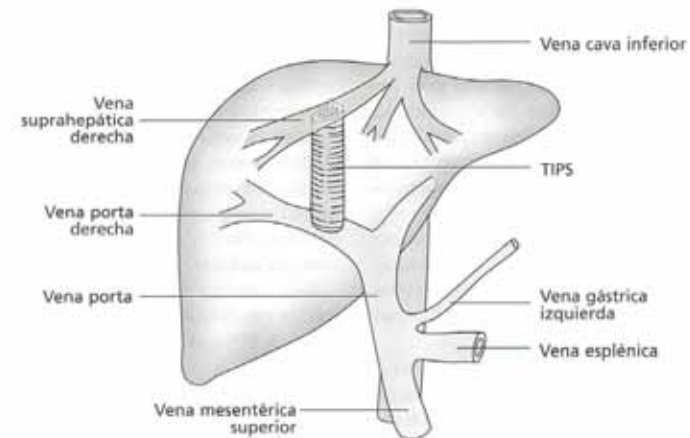


Fig. 14-5. Shunt portosistémico intrahepático transyugular (TIPS).

ción esofagogástrica y/o transección esofágica con sutura mecánica o un *shunt portosistémico*. Con esta última alternativa se intentan conseguir 3 objetivos: descender la presión portal, detener la hemorragia y evitar recidivas.

En los pacientes en estadios A o B de Child el shunt total portocavo laterolateral o una cirugía de desvascularización resulta eficaz. En los pacientes en estadio C se puede optar por la transección gastroesofágica o el TIPS.

El tratamiento quirúrgico está contraindicado en caso de insuficiencia cardíaca, respiratoria o renal y la presencia de sepsis o una coagulopatía refractaria al tratamiento médico.

### PROFILAXIS DE LA RECIDIVA HEMORRÁGICA

Debido a que el 70% de los casos que presentaron sangrado lo vuelven a repetir dentro de los 2 años, es necesario efectuar una terapéutica profiláctica. Para ello, se cuenta con diversos tratamientos.

### Tratamiento farmacológico

El uso de *propranolol* asociado a nitritos reduce la recidiva hemorrágica en un 40%.

### Tratamiento endoscópico

La *escleroterapia* tiene como propósito la obliteración de las várices; se puede realizar la inyección intravárica o paravárica, con una disminución de la tasa de recidiva del 50%.

La *ligadura endoscópica* es más efectiva que la esclerosis.

### Shunt portosistémico intrahepático transyugular (TIPS)

Si bien presenta un menor índice de hemorragia, el porcentaje de encefalopatía es más alto. Además, la posibilidad de estenosis u oclusión es elevada.

Tiene indicación en los pacientes que serán trasplantados a corto plazo, o ante el fracaso de otros procedimientos no invasivos.

### Tratamiento quirúrgico

Constituye la terapéutica ideal para el tratamiento definitivo de la hemorragia por várices esofágicas. Existen diversos procedimientos para tal fin: a) shunts portosistémicos; b) desvascularización esofagogástrica; c) trasplante hepático.

### Shunts portosistémicos

Se han creado numerosas técnicas de derivación basadas en las relaciones anatómicas entre la *vena porta*, la *vena cava inferior* y sus *afuentes principales*.

*El fundamento de estas operaciones es lograr una comunicación entre el sistema venoso portal hipertenso y el sistema de baja presión de la vena cava inferior, para disminuir la presión en el primero de ellos.*

Las diferentes técnicas ocasionan alteraciones funcionales, hemodinámicas y fisiológicas, con riesgos de mortalidad.

Una vez controlada la hemorragia por várices esofágicas sin necesidad de una intervención quirúrgica de urgencia y equilibrado el medio interno, si no hay presencia de ascitis, ictericia, debilitamiento muscular o encefalopatía hepática y las pruebas de función hepática (bilirubina sérica, tiempo de protrombina, albúmina, etc.) presentan valores óptimos, se puede evaluar una *amastomosis portosistémica electiva*.

La derivación está totalmente contraindicada en pacientes con estado general crítico, descompensación hepática precoz y paulatina, necrosis hepática hialina, respuesta negativa a la abstinencia alcohólica por lo menos 3 meses previos a la intervención y, salvo excepciones, en pacientes mayores de 65 años.

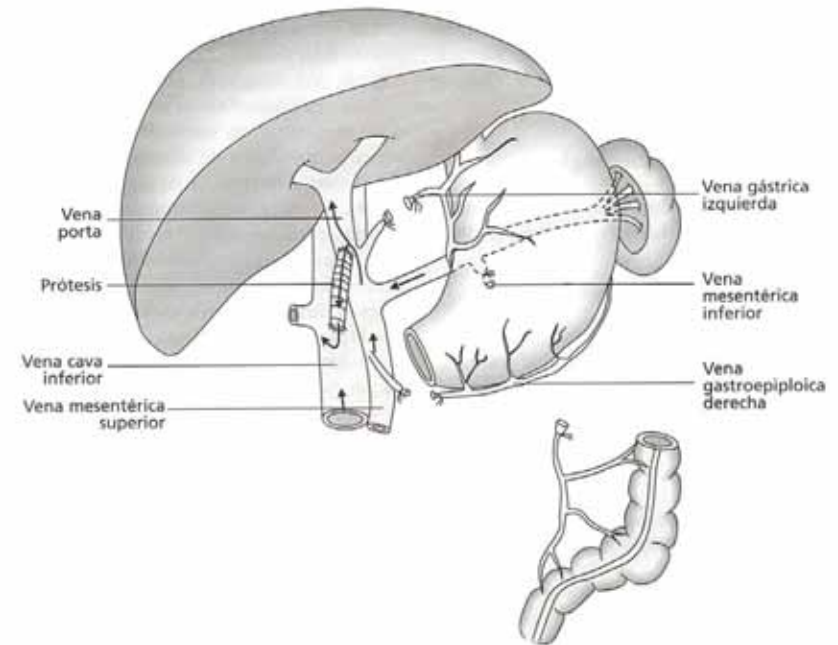
Los shunts portosistémicos también se realizan en niños. No obstante, si el caso lo permite, es aconsejable demorar la cirugía para dar tiempo al crecimiento progresivo de las venas hasta obtener un calibre adecuado que posibilite una cirugía descompresiva eficaz.

Las derivaciones portosistémicas pueden dividirse en 3 grupos:

- **Derivaciones totales:** controlan la hemorragia y derivan la totalidad del flujo sanguíneo esplénico a la vena cava, privando al hígado de sangre portal. Logran un índice de resangrado del 10%, pero determinan un incremento del deterioro hepático y de encefalopatía por el flujo hepatofugo. Responden a este grupo los shunts portocavo terminoterminal y terminolateral, mesocavo directo, mesocavo en H con injerto y el shunt esplenorenal central.
- **Derivación selectiva:** mantiene la perfusión hepática, con descompresión del territorio esofagogástrico exclusivamente y reduce las dificultades postshunt (encefalopatía). Debe mencionarse la derivación

esplenorenal distal u operación de Warren.

- **Derivación parcial:** se realiza según la técnica de Sarfeh (fig. 14-6), que consiste en la creación de una anastomosis en "H" entre la vena porta y la vena cava inferior con una prótesis de Gore-tex®, cuyo calibre es menor al 50% del diámetro de la porta. Además, se efectúa la ligadura de las colaterales (umbilical, gástrica izquierda, gastroepiploica derecha y mesentérica inferior). Con ello, se logra una reducción parcial de la presión portal, que previene la recidiva hemorrágica y al mismo tiempo mantiene el flujo hepático.



**Fig. 14-6.** Derivación parcial portocava laterolateral mediante la interposición de un injerto de Gore-tex®. La operación de Sarfeh se completa con la ligadura de las venas umbilical, gástrica izquierda, gastroepiploica derecha y mesentérica inferior.



### Shunt portocavo

La indicación principal del shunt portocavo terminolateral es una hemorragia de las várices gastroesofágicas en pacientes sin ascitis o con escaso volumen, aun en presencia de hiperesplenismo moderado.

La anastomosis laterolateral brinda buenos resultados en el control de la ascitis refractaria, aunque su práctica no es frecuente debido a las mejoras logradas con los tratamientos médicos (dietas, diuréticos) o el shunt de Le Vein.

El shunt portocavo tiene las siguientes ventajas: resulta eficaz la derivación de la sangre portal, disminuye la hipertensión portal y evita la hemorragia recurrente de las várices. El enfermo que será sometido a esta intervención debe tener una óptima función hepática pues la incidencia de mortalidad y encefalopatía posoperatoria es alta en relación con otras tácticas quirúrgicas. Esta complicación se debe a la derivación completa del flujo portal, que no pasa por el hígado.

El shunt portocavo está contraindicado en caso de cirugías previas (colecistectomía, úlcera péptica) y trombosis de la vena porta o de la esplénica, razón por la cual es imprescindible realizar, en los estudios prequirúrgicos, una angiografía celiaca o de la arteria mesentérica superior con sus tiempos venosos para evaluar la permeabilidad de los vasos.

### Shunt mesocavo clásico

El shunt mesocavo directo en J fue ideado para lograr la descompresión de la vena porta en la hipertensión portal extrahepática, preferentemente en niños con venas esplénicas pequeñas. Más tarde, comenzó a aplicarse, con resultados positivos, en enfermos cirróticos con ascitis.

La derivación consiste en una anastomosis entre el extremo proximal de la vena cava inferior (terminal) y la vena mesentérica superior (lateral). La vena porta se mantiene indemne favoreciendo el flujo retrógrado.

No obstante, deben ligarse las venas íliacas primitivas o el origen de la vena cava inferior, con el consecuente edema de los miembros inferiores.

### Shunt mesocavo en H con injerto de interposición

A partir de 1970 comenzó a utilizarse la anastomosis mesocava, en "H", con un injerto de Gore-tex®. Es una técnica excelente para controlar la hemorragia de las várices gastroesofágicas y la ascitis severa, en particular, en los pacientes con alto riesgo portadores del síndrome de Budd-Chiari (trombosis de las suprahepáticas).

En general, es una operación con bajos índices de morbilidad. Tiene dos ventajas importantes: disminuye el tiempo operatorio y evita la división de la vena cava con la ulterior congestión venosa de los miembros inferiores.

La desventaja observada en casos aislados, es la oclusión del injerto que mediante angioplastia puede permeabilizarse sin inconvenientes.

### Shunt esplenorenal

La derivación esplenorenal tiene indicación para el control de la hemorragia provocada por várices gastroesofágicas. Se realiza en caso de hiperesplenismo y esplenomegalia asociados a trombosis de la vena porta, hipertensión portal extrahepática y ante el fracaso de una derivación portocava. Son contraindicaciones la insuficiencia hepática, la ascitis refractaria y la trombosis esplénica.

El shunt esplenorenal presenta 3 variantes tácticas, según qué porción de la vena esplénica se anastomose con la vena renal izquierda.

- Mason recomendaba realizar una derivación laterolateral con la porción central de la vena esplénica, asociando una esplenectomía según el caso. Técnicamente es más sencilla y la anastomosis resultante es bastante amplia.

- Clatworthy y Boles proponían emplear el extremo hepático de la porción central para confeccionar el shunt terminolateral (fig. 14-7); aunque en la práctica es más simple la anastomosis laterolateral.
- Warren y col. pregonan el shunt con el extremo distal de la vena esplénica. Ésta es la técnica que prevalece hoy en día puesto que produce una descompresión selectiva de las várices gastroesofágicas por medio de las venas gástricas cortas y gastroepiploica izquierda, conserva la perfusión hepática a través de la sangre que llega por vía portal procedente del páncreas y del intestino y disminuye el índice de encefalopatía hepática. La esplenectomía no es necesaria, pero sí ligar y seccionar las venas gástrica derecha, gástrica izquierda y gastroepiploica derecha porque mantienen alta presión. A diferencia de las técnicas anteriores se pue-

de efectuar en pacientes mayores de 60 años.

### Desvascularización esofagagástrica

Es una técnica no derivativa empleada para el control de la hemorragia por várices esofágicas; se practica en la urgencia o en forma electiva. Entre las diferentes técnicas propuestas, la operación de Sugiura-Fugatawa es la que ha demostrado mejores resultados (fig. 14-8). Tiene un índice de encefalopatía francamente menor; no obstante, la tasa de recidiva hemorrágica es mayor respecto a los shunts portosistémicos.

La técnica de Sugiura se realiza en dos tiempos: uno abdominal y otro torácico. Se efectúa:

- Desvascularización del esófago distal, desde la vena pulmonar inferior manteniendo indemne el plexo periesofágico.

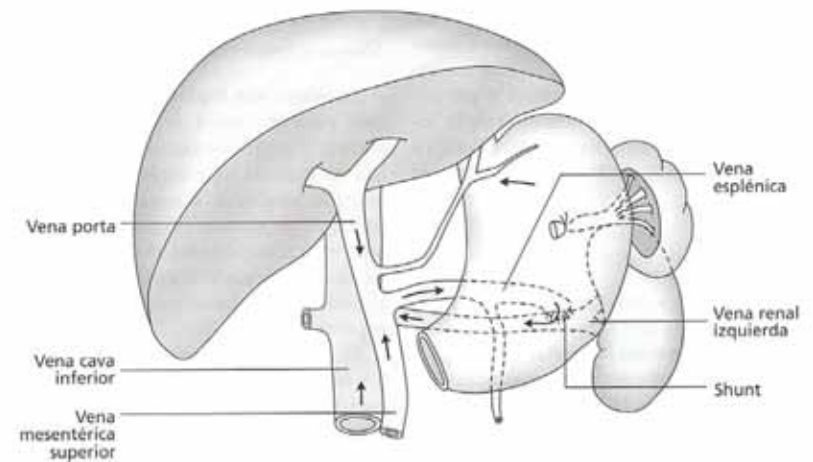
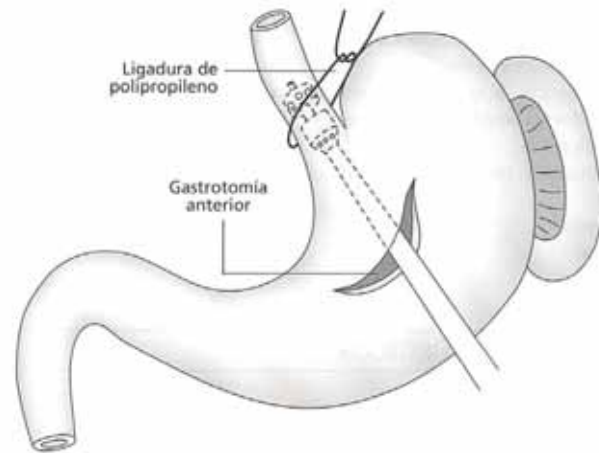
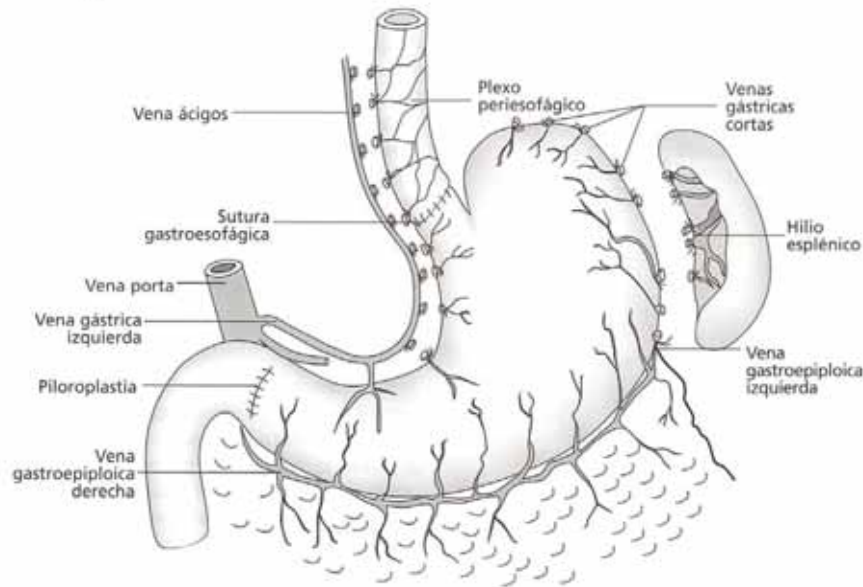


Fig. 14-7. Derivación total esplenorenal central con esplenectomía.

A



B



**Fig. 14-8.** Operación de Sugiura. **A.** Transección gastroesofágica con una engrapadora EEA® a través de una gastrotomía anterior. **B.** Desvascularización esofagogástrica a partir de la vena pulmonar inferior. La operación se completa con una esplenectomía y una piloroplastia.

- Sección y anastomosis del esófago a 3-4 cm por arriba de la unión gastroesofágica empleando un EEA® ingresado a través de una gastrotomía anterior.
- Desvascularización de la curvatura menor gástrica, en forma similar a una vagotomía supraselectiva.
- Desvascularización proximal de la curvatura mayor.
- Esplenectomía.
- Píloroplastia.

### Trasplante hepático

Este procedimiento está indicado en la insuficiencia hepática; no obstante, beneficia al paciente que presenta sangrado por várices esofágicas.

Son contraindicaciones absolutas del trasplante: alcoholismo activo, hepatitis B activa, enfermedad asociada grave o procesos malignos.

## TRATAMIENTOS QUIRÚRGICOS

### INSTRUMENTAL Y MATERIALES

Para las derivaciones portosistémicas se utiliza una caja de cirugía vascular periférica o una caja de laparotomía adicionando el instrumental vascular y los materiales detallados a continuación.

#### Pinzas vasculares

Potts-Smith.  
Clásica DeBakey.  
DeBakey Diethrich.  
Tijeras  
Potts.  
DeBakey.  
Diethrich.  
Clamps  
Glover.  
Satinsky.  
DeBakey rectos y curvos.  
Morris.  
Cooley.  
Bulldog.  
Baby clamps.  
Portaagujas delicados para suturas vasculares.

#### Materiales

Bol con solución fisiológica tibía.  
2 Jeringas Bonneau.  
Aspiración con cánula.  
Electrocauterio.  
Hisopitos.  
2 Jeringas de 20 mL.  
Lazadas de siliconas.

Tubos de látex protectores.  
Catéter o sonda K-30 o K-31.  
Aguja Tru-cut®.

#### Suturas

Linon 100, 70, 40 y 50.  
Ligaclips.  
Polipropileno 4-0, 5-0, 6-0 y 1.  
Seda negra 6-0.  
Poliglactina 910 o ácido poliglicólico 2-0.  
Nailon monofilamento 3-0.  
Sondeo nasogástrico y vesical  
Sonda de Foley Nº 16 o 18.  
Bolsa colector de orina.  
Lidocaína jalea.  
Sonda nasogástrica tipo K-10 o K-11.  
Bolsa colector simple.

#### Nota

En general, no es necesario el uso de *heparina* ya que los pacientes con hipertensión portal tienen cierta alteración de la coagulación y, además, el elevado flujo retrógrado del sistema portal colateral no permite que se produzca estasis venosa.

### DERIVACIÓN PORTOCAVA

La derivación portocava *terminolateral* es una técnica relativamente simple, en comparación con otros shunts, por las características

de la vena porta que posee buen calibre y paredes gruesas. El shunt portocavo *laterolateral* presenta mayor dificultad, porque demanda una mayor movilización de las venas y, en ocasiones, también es necesario reseca parte del lóbulo caudado.

### Técnica quirúrgica

**Posición del paciente:** se ubica en decúbito dorsal con el flanco derecho elevado mediante un rodillo. La mesa de operaciones, fluoroscópica por si son precisos controles radiológicos, se inclina hacia la izquierda unos 30° facilitando la exposición del campo.

**Preparación del campo operatorio:** se realiza el lavado del abdomen con yodopovidona jabonosa y solución fisiológica. Luego se seca con compresas estériles.

**Antisépsia:** el embrocado con yodopovidona solución se extiende desde la línea bimamilar hasta el pubis y de la línea axilar posterior de un lado hasta la línea homónima contralateral.

### Desarrollo

- 1. Incisión y exploración:** se accede a la cavidad abdominal a través de una incisión subcostal derecha amplia, trazada a unos 2 cm por debajo del reborde costal. La vía toracoabdominal se dejó de utilizar por considerarse innecesaria y con riesgos posoperatorios mayores. Abierto el peritoneo, se colocan segundos campos de tela y el separador autoestático Balfour. A continuación, se realiza una minuciosa exploración concéntrica del abdomen. Mediante palpación se inspeccionan el hígado, la vía biliar extrahepática, el estómago, el duodeno, el páncreas, el bazo, el retroperitoneo, la raíz del mesenterio, el intestino delgado y el colon.
- 2. Biopsia hepática:** al finalizar la evaluación, se efectúa una toma de muestra hepática por punción con una aguja Trucut®, o mediante una resección en cuña, para su estudio histológico. Es recomen-

dable su obtención temprana, para evitar alteraciones tisulares debido a la anestesia, hemorragia o hipoxia.

- 3. Preparación del campo operatorio:** para lograr una adecuada visión del espacio subhepático, se seccionan el ligamento redondo que fija el hígado al ombligo y el ligamento falciforme que une la cara convexa al diafragma. Se desciende el ángulo cólico derecho y con compresas de gasa húmedas y valvas Doyen, Finochietto o Deaver se desplazan el colon transversal hacia abajo, el estómago hacia la izquierda y el lóbulo izquierdo del hígado y la vesícula biliar hacia arriba.
- 4. Maniobra de Vautrin-Kocher:** habitualmente, se incide el peritoneo lateral que cubre la segunda porción del duodeno. En caso de hipertensión portal la serosa está sumamente vascularizada, por lo que se recomienda ligar y seccionar el peritoneo, desde el hilio del riñón derecho hasta el ligamento hepatoduodenal. Con esta maniobra se consigue movilizar el duodenopáncreas y visualizar el riñón derecho, los vasos espermáticos, la vena renal derecha, la vena cava inferior y la arteria aorta.
- 5. Disección de la vena cava inferior:** mediante disección cortante y/o roma con tijera Metzenbaum se inicia la liberación de la *vena cava inferior* en dirección proximal hasta alcanzar las primeras venas hepáticas debajo del hígado. Los pequeños vasos que la rodean se ligan con lino 70 y se seccionan. Todo el tejido linfático circundante se aísla hasta exponer ampliamente la cara anterior de la vena cava. No es necesario disecar la cara posterior, pero sí visualizar las caras laterales y las venas lumbares y las renales que desembocan en ella. De acuerdo con la visión del campo operatorio, quizá se requiera ligar e incidir la vena ovárica o testicular que drena en la cara anterior. Una vez liberada la vena cava inferior, se la repara con una lazada de silicona que se deja traccionada con una pinza hemostática liviana.

- 6. Disección de la vena porta:** disecando el conducto colédoco y la arteria hepática es posible llegar a la cara anterior de la vena porta. No obstante, la vía de acceso más práctica es a través del *biato de Winslow*. Tras elevar el duodeno y reconocer el orificio epiploico, se puede palpar la cara posterior de la vena porta cubierta por una delgada capa de peritoneo, que se abre con tijera Metzenbaum y pinza de mano izquierda vascular. Expuesta la vena, se diseca en forma circunferencial y se la rodea con una lazada de silicona. Luego, se procede a aislar la *arteria hepática* y el *colédoco*. Esta maniobra se facilita utilizando separadores tipo Kirklin y colocando una lazada de reparo en la vía biliar como elemento de tracción. Durante la disección, los afluentes que llegan del páncreas o de la vena gástrica izquierda deben respetarse, mientras que las tributarias pequeñas se obliteran con ligaduras sueltas de lino 100 o por transfijión de polipropileno 5-0. Por lo general, se encuentran vasos linfáticos y 1 o 2 ganglios que deben researse previa ligadura, para evitar la extravasación de linfa. La vena porta debe quedar totalmente libre, desde su nacimiento en la cara posterior del istmo del páncreas hasta su bifurcación en el hilio hepático.
- 7. Medición de presiones:** preparadas las dos venas, de ser necesario, se determina la presión venosa portal con un manómetro de suero salino, una aguja de punción de calibre 20 y una tubuladura, tomando como referencia la presión de la aurícula derecha. Luego, se mide la presión de la vena cava y el anestesista, por su parte, controla la presión venosa central. Al concluir las mediciones se retira la aguja de punción y se efectúa una suave compresión para controlar el sangrado. El cirujano, con el cuadro clínico del enfermo, los estudios diagnósticos y la anatomía quirúrgica, evalúa la anastomosis apropiada al caso.
- 8. Anastomosis portocava terminolateral:** en la *vena porta*, a nivel del páncreas, se

aplica un clamp recto o angulado de Cooley y otro clamp en la bifurcación en el hilio hepático. La vena se secciona en sentido oblicuo para evitar la angulación de la anastomosis que puede derivar en una trombosis, complicación grave y, en algunos casos, fatal para el paciente. El cabo proximal se oblitera con una sutura continua de polipropileno 4-0.

En la cara anteromedial izquierda de la *vena cava inferior* se coloca un clamp Satinsky, efectuando una oclusión parcial, y se escinde una elipse de aproximadamente 2,5 cm de longitud con tijera Metzenbaum delicada. En los ángulos internos de las incisiones de las venas se aplican dos puntos en U de seda 6-0. Las hebras se dejan reparadas con pinzas hemostáticas livianas.

Después de verificar que los vasos no quedan a tensión, se confecciona la anastomosis terminolateral con suturas continuas, no evertidas, de polipropileno 4-0 o 5-0. Se comienza por la cara posterior y tras anudar el primer punto, una de las hebras se deja reparada con una pinza Halsted protegida para no dañarla. Finalizada la anastomosis posterior, se continúa con la cara anterior y antes de completar la fila de puntos se abre temporariamente el clamp de la vena porta, permitiendo la salida de sangre para lavarla y eliminar el aire y algún trombo que pueda formarse. Nuevamente se clampea y se prosigue la sutura (fig. 14-9).

Culminado el shunt, se retira primero el clamp de la vena cava (sistema de baja presión) y, luego, el de la vena porta. La hilera de puntos se cubre con gasas limpias y se comprime durante unos minutos, al cabo de los cuales se observa si existe filtración.

Para comprobar la eficacia de la descompresión portal se practican nuevas mediciones de la presión postshunt, cuyos valores deben descender a la mitad respecto a los anteriores.

- 9. Anastomosis portocava laterolateral:** esta derivación requiere una movilización

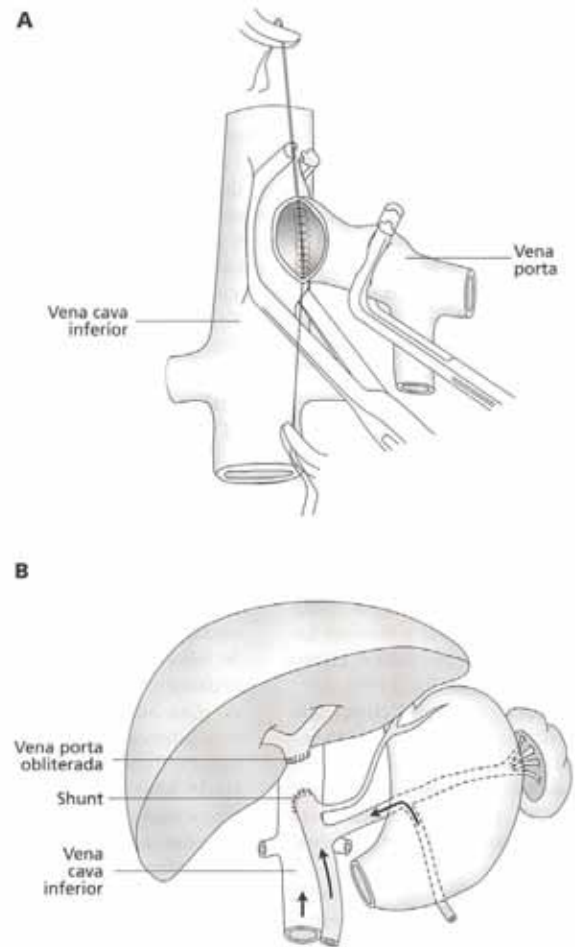


Fig. 14-9. Derivación total portocava terminolateral. A. Obsérvese la anastomosis de la cara posterior. B. Shunt completado.

más extensa de la vena cava, a veces circunferencial, por lo cual se deben dividir las venas lumbares con lino 70. Si el lóbulo caudado del hígado está aumentado de tamaño puede ser necesaria la resección parcial del mismo para aproximar los vasos sin tensión.

Aisladas las venas, se colocan dos clamps rectos o Glover en la vena porta y con un clamp Satinsky se efectúa una oclusión parcial en la cara anteromedial izquierda de la vena cava inferior. Se escinden dos segmentos elípticos de 2,5 cm y se aplican dos puntos de seda 6-0 tomando los ángulos de las venas cava y porta para favorecer la alineación. La anastomosis laterolateral se realiza con suturas continuas, no evertidas, de polipropileno 4-0. Se inicia el afrontamiento de la cara posterior y, una vez anudado el primer punto, se deja reparada una de las hebras con una pinza hemostática protegida. A continuación, se confecciona la anastomosis de la cara anterior y, antes de finalizarla, se retira por un instante el clamp de la vena porta para lavar y eliminar los probables trombos. Se recoloca el clamp y se completa la sutura (fig. 14-10).

Siempre se retira primero el clamp que ocluye la vena cava, luego el del lado hepático de la porta (distal) y por último el de la circulación esplénica (proximal). Nuevamente se mide la presión para comprobar la disminución de la hipertensión portal.

10. **Cierre:** asegurada la hermeticidad de la anastomosis, se aplica el duodeno sobre el shunt. Se lava la cavidad abdominal con solución fisiológica tibia y se procede al cierre. No es necesario aproximar el retroperitoneo. La laparotomía se cierra con polipropileno 1, en general, sin dejar drenaje.

#### DERIVACIÓN MESOCAVA

La derivación mesocava se puede realizar en forma directa o con un injerto de inter-

posición. En el *shunt mesocavo directo en J* se crea una anastomosis terminolateral entre la vena cava inferior y la vena mesentérica superior. Técnicamente presenta ciertas dificultades pues requiere una amplia disección, la sección de la vena cava y mayor tiempo operatorio.

Por los motivos mencionados, hoy en día la derivación mesocava directa ha sido desplazada por el *shunt de interposición en "H" con prótesis de Gore-tex®*. Esta práctica es eficaz, segura y simple. No se divide la vena cava y se disminuyen el tiempo de exposición a la anestesia y los riesgos de hemorragia.

#### Técnica quirúrgica del shunt directo en J

1. **Incisión y exploración:** se efectúa una extensa incisión mediana supraumbilical. Abierta la cavidad, se realiza la exploración concéntrica del abdomen y se examinan especialmente el hígado, la vía biliar, el estómago, el duodeno, el páncreas, el intestino delgado y el colon. Se colocan segundos campos de tela y el separador autoestático. Con compresas de gasa húmedas y valvas se reclinan la cara inferior del hígado hacia arriba y las asas de intestino delgado hacia abajo, dejando libre el colon transverso que es traccionado por el primer ayudante hasta exponer la raíz del mesocolon. Con tijera Metzenbaum y pinza dienteclillo se incide el peritoneo parietal posterior sobre los cuerpos vertebrales, observando los *vasos mesentéricos superiores* sobre la línea media.
2. **Disección de la vena mesentérica superior:** la vena mesentérica superior cirula a la derecha de la arteria homónima. Identificado el vaso, se inicia la disección de su cara anterior en dirección cefálica. A medida que avanza la divulsión, se extirpan los ganglios linfáticos adyacentes y se ligan y seccionan numerosos vasos colaterales situados en la superficie anterior y lateral de la vena. Cuando se ha liberado

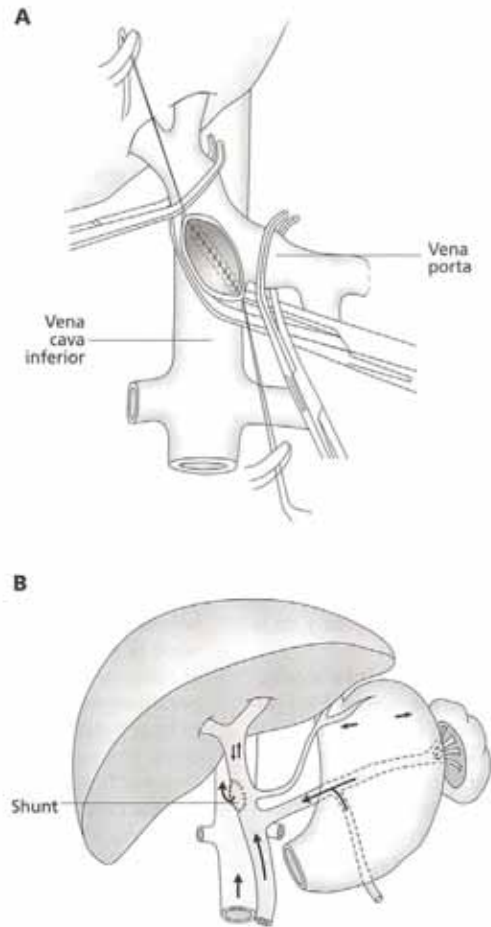


Fig. 14-10. Derivación total portocava laterolateral. A. Obsérvese la anastomosis de la cara posterior. B. Shunt completado.

una porción circunferencial, se la rodea con una lazada de silicona que se emplea como elemento de tracción.

La disección se continúa hasta alcanzar la vena cólica media en las proximidades del cuello del páncreas. La vena cólica derecha se oblitera con doble ligadura de lino 40 y se transeca. Es importante efectuar una amplia movilización de la vena mesentérica superior para que la futura anastomosis no quede a tensión; en total se aíslan unos 4 cm. De ser necesario, en forma conjunta se toman la presión venosa portal, mediante un catéter ingresado a través de una rama periférica, y la presión venosa central para determinar la presión portal corregida.

3. *Liberación del colon y el duodeno:* se realiza el decolamiento del colon derecho, rotándolo hacia la línea media, y se movilizan las porciones ascendente y transversa del duodeno, de manera que la sección del peritoneo se reúna con la apertura inicial sobre la línea media. Luego, se continúa la movilización del duodeno hacia la izquierda de los vasos mesentéricos y del mesenterio, lo que permite el descenso del ligamento de Treitz y de la cuarta porción.
4. *Disección de la vena cava inferior:* este vaso se debe separar desde la vena ilíaca primitiva hasta las venas renales. Durante la disección se dividen las venas lumbares y numerosas tributarias con ligaduras de lino 70 y/o ligaclips y se seccionan. En el área duodenal, se abre el peritoneo que cubre la cara anterior de la vena cava para prevenir la angulación de la anastomosis.
5. *Sección de la vena cava:* se pueden emplear dos técnicas: una posibilidad consiste en incidir la vena cava por debajo de la confluencia de las venas ilíacas, debiéndose realizar el clampeo y la sutura individual de sus dos ramas. Otra técnica es efectuar la división por arriba de la bifurcación, para lo cual es conveniente liberar y separar la vena ilíaca primitiva derecha, facilitando la aplicación de un clamp Satinsky que tome las dos ilíacas.

En este último caso, se coloca el clamp proximal por debajo de las renales, el clamp distal como se ha mencionado y se transeca el tronco de la cava. El cabo distal se cierra con una sutura continua de polipropileno 4-0.

6. *Anastomosis:* el cabo proximal de la vena cava se asciende hasta ubicarlo por debajo del duodeno. Su actual posición junto a la tercera porción simula una típica J invertida, que da el nombre a la derivación mesocava. Se examinan los tejidos circundantes y, si fuera necesario, se secciona el excedente del peritoneo posterior que rodea por fuera la vena mesentérica superior.

A continuación, se efectúa la oclusión de la vena mesentérica superior con uno o dos clamps DeBakey o Glover y se escinde una elipse en la cara posterior. Luego de alinear los dos vasos, se colocan dos puntos de reparo de seda 6-0. La anastomosis terminolateral se confecciona con dos suturas continuas de polipropileno 4-0 o 5-0. Se comienza la sutura de la pared posterior, y después de anudar el primer punto, se deja reparada una de las hebras con una pinza protegida y se prosigue la anastomosis. Antes de completar el cierre de la pared anterior se abre temporariamente el clamp de la vena cava para lavar y eliminar algún trombo. Luego se cierra y se continúa la sutura (fig. 14-11). Una vez finalizada, se retira el clamp de la vena cava y después el de la vena mesentérica. El shunt se cubre con gasas limpias realizando una suave compresión y pasados unos minutos se controla la línea de puntos. Se verifica que la vena cava no quede acodada o retorcida y, nuevamente, se miden las presiones en la vena mesentérica superior o en la cava y se comparan los valores.

7. *Cierre:* el colon derecho se vuelve a su posición. El peritoneo posterior se cierra sobre la anastomosis con una sutura continua de material absorbible 2-0.

Se efectúa un profuso lavado de la cavidad, se controla la hemostasia y, una vez

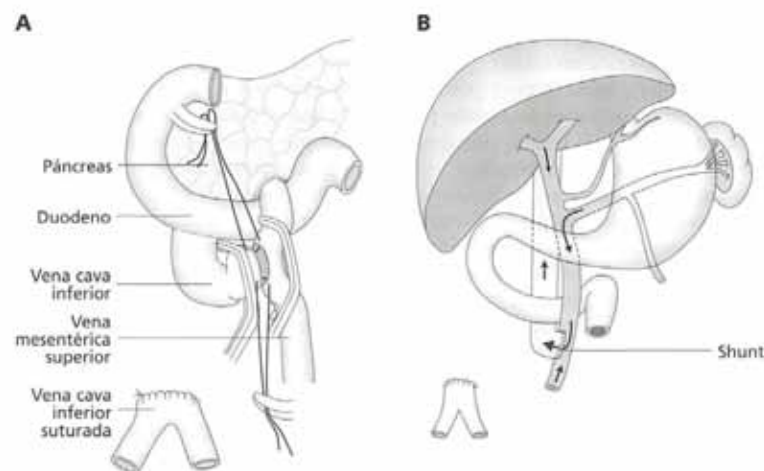


Fig. 14-11. Derivación total mesocava directa en J. **A.** La vena cava inferior se secciona por arriba de las ilíacas. El cabo distal se cierra con una sutura continua. El cabo proximal se eleva junto a la vena mesentérica superior y se colocan puntos de sujeción para iniciar la anastomosis. **B.** Shunt completado.

terminado el recuento de gases y compresas, se procede al cierre de la laparotomía con polipropileno 1. En general, no se deja drenaje.

#### Técnica quirúrgica del shunt mesocavo en H de interposición

Consiste en crear una derivación laterolateral entre la vena cava inferior y la vena mesentérica superior, utilizando un injerto de Gore-tex® de 4 a 6 cm de largo. En pacientes obesos, puede ser de unos 13 cm. El diámetro de la prótesis difiere entre 12 y 20 mm.

1. *Incisión y exploración:* la vía de abordaje habitual es una incisión mediana supraumbilical.

Los primeros pasos de esta técnica son similares a los del shunt clásico en J. No requiere una amplia movilización de las venas para aproximarlas. Preparado el cam-

po operatorio, se tracciona hacia arriba el colon transverso para exponer la raíz del mesocolon transverso. Casi sobre la línea media y después de palpar la arteria mesentérica superior, se incide el peritoneo posterior.

2. *Disección de la vena mesentérica superior:* se inicia desde su nacimiento, en la confluencia de la vena ileocólica con una rama yeyunal y se asciende hasta la vena cólica media. Se ligan y seccionan los afluentes que drenan en la cara anterior, se divide la vena cólica derecha y, en ocasiones, también es necesario transecar la vena ileocólica cerca de su origen para mantener la irrigación colateral del colon. Liberada una porción circunferencial de la vena mesentérica superior, se la rodea con una lazada de silicona y se prosigue hasta el cuello del páncreas, debiéndose aislar el tejido circundante y ex-

tirar los ganglios y vasos linfáticos adyacentes, previa colocación de ligaduras. Una vez denudada, desde una de sus colaterales se introduce un catéter tipo K-30 o 31 y se lo guía hacia la vena porta. Simultáneamente, se miden la presión portal y la presión venosa central para determinar la presión portal corregida.

3. *Movilización del duodeno:* es fundamental efectuar una movilización adecuada de las porciones segunda y tercera del duodeno para evitar la obstrucción posterior de la prótesis. Luego, se continúa la sección del peritoneo parietal posterior, a la izquierda de los vasos mesentéricos, con la división de los vasos mediante la aplicación de ligaduras de lino de 70 y/o ligaclips y posterior sección. Con esta maniobra se libera el ligamento de Treitz y se movilizan la cuarta porción y el ángulo duodenoyeyunal para proceder a la exploración de la vena cava.

4. *Disección de la vena cava inferior:* en el retroperitoneo se disecciona la vena cava inferior por fuera de la arteria mesentérica superior. Al interponer un injerto en H, no es necesario ligar las venas lumbares; sólo deben liberarse las caras anterior y laterales en una extensión de 5 cm en dirección caudal.

5. *Anastomosis:* en primera instancia se crea la anastomosis de la vena cava inferior con la prótesis de Gore-tex®, la cual no requiere precoagulado previo. Realizada la oclusión parcial con un clamp Satinsky, se secciona una elipse con tijera y se colocan puntos de seda 6-0 tomando los ángulos en conjunto (fig. 14-12A). La anastomosis se confecciona con suturas continuas de polipropileno 4-0 o 5-0. La sutura se comienza por la cara posterior y se deja una hebra reparada con una pinza Halsted protegida. Al finalizar se aplica un clamp DeBakey protegido en la prótesis, se retira el clamp Satinsky y se controla si hay filtración. La prótesis se asciende hasta las proximidades del proceso uncinato sin rotarla y sin que quede a demasiada tensión. Alineada

junto a la vena mesentérica superior, se coloca un clamp Satinsky o dos clamps rectos Cooley en la vena para facilitar la anastomosis. En la cara anterolateral se efectúa una incisión con bisturí Nº 3, se aplican puntos de reparo en los ángulos internos y se confecciona la anastomosis terminolateral con suturas continuas de polipropileno 5-0 (fig. 14-12B). Antes de completar la hilera de puntos se abre momentáneamente el clamp de la vena mesentérica superior para lavarla y extraer el aire.

Terminada la derivación se retiran los clamps, primero el de la vena mesentérica superior y luego el del injerto para restablecer el flujo sanguíneo. Mediante una punción, se determinan nuevamente los valores de las presiones y se comparan con los anteriores.

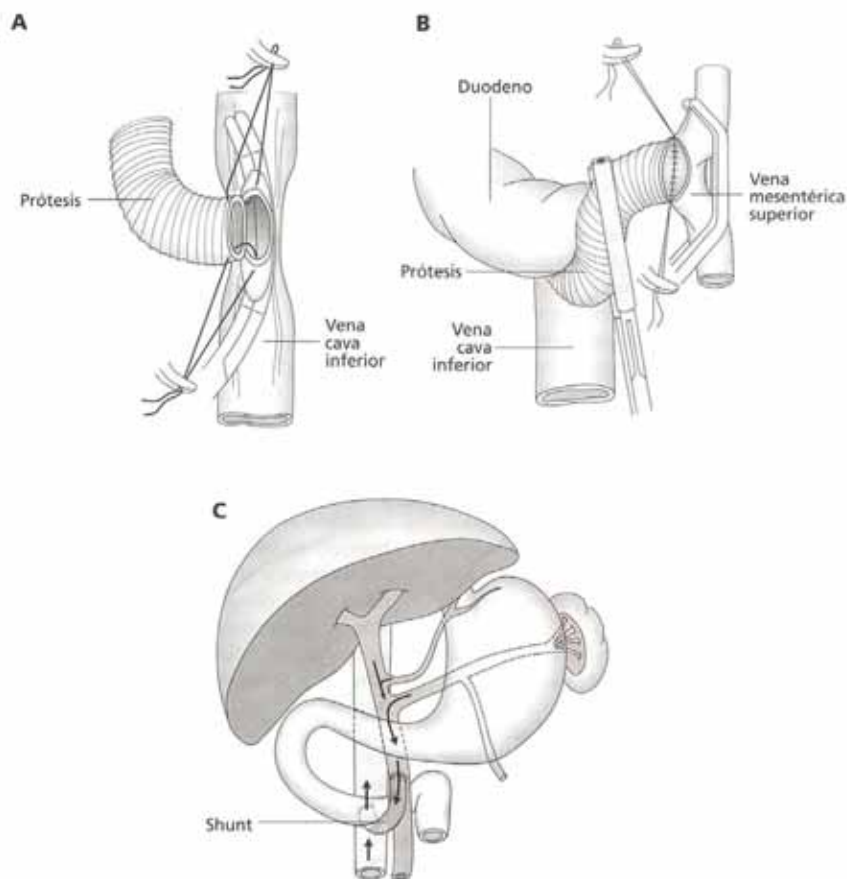
6. *Cierre:* previo al cierre se lava la cavidad abdominal con solución fisiológica tibia y se asegura la hemostasia. Se afronta el retroperitoneo con una sutura de material absorbible 2-0 y, a continuación, se realiza la síntesis de la laparotomía con una sutura continua de polipropileno 1, sin necesidad de dejar drenaje.

#### DERIVACIÓN ESPLÉNORRENAL DISTAL

Para emprender una derivación esplenorrenal distal es fundamental una angiografía preoperatoria del tronco celiaco o de la vena mesentérica superior. Se deben evaluar el calibre y la exacta localización de la vena renal; si se encuentra en posición retroaórtica o muy distante de la vena esplénica, su disección puede presentar dificultades. La vena esplénica debe tener un diámetro no menor de 1 cm y los ostium de las venas mesentéricas deben estar permeables.

#### Técnica quirúrgica

1. *Incisión y exploración:* se efectúa una incisión subcostal bilateral, a 2 traveses de



**Fig. 14-12.** Derivación total mesocava con injerto de interposición en H. **A.** Luego de realizar la oclusión parcial y la apertura de la vena cava inferior se alinea la prótesis y se colocan puntos de sujeción. **B.** Completada la anastomosis de la vena cava, se coloca un clamp protegido en el injerto y se quita el clamp Satinsky. La prótesis se asciende junto a la vena mesentérica superior y se comienza la anastomosis posterior. **C.** Shunt finalizado.

dedo por debajo del reborde costal, desde la vaina del músculo recto derecho hasta unos 5 cm en el músculo recto izquierdo.

Abierta la cavidad, se secciona el ligamento redondo entre ligaduras de lino 40. Por rutina, se lleva a cabo el examen concéntrico del abdomen. Mediante palpación se inspeccionan el hígado, la vesícula biliar, que en general se encuentra distendida, el duodeno, el estómago, el bazo, el páncreas y el intestino. En pacientes cirróticos es frecuente la presencia de ascitis. Al finalizar la evaluación, se colocan segundos campos de tela y el separador Balfour y se realiza una toma de muestra del lóbulo hepático derecho por punción o mediante una pequeña resección en cuña para su estudio histológico.

2. *Apertura de la transcavidad de los epiploes:* la disección de la curvatura mayor se comienza desde el antro gástrico hasta alcanzar los vasos gástricos cortos. El ligamento gastrocólico se separa del epiplón mayor por debajo de la arcada gastroepiploica, mediante la aplicación escalonada de ligaduras de lino 50-70 y posterior sección.

Debido a la hipertensión portal, son habituales las adherencias vascularizadas entre el epiplón y el bazo, así como la existencia de vasos en el ligamento esplenocólico. Estas estructuras se deben ligar e incidir para descender el colon transverso y el ángulo cólico izquierdo sin desgarrar el bazo. La vena gastroepiploica derecha se divide y transeca a nivel del antro. El estómago, protegido con una compresa húmeda en solución fisiológica, se desplaza hacia arriba con una valva, quedando abierta la transcavidad de los epiploes.

Identificada la vena cólica media, se abre la hoja del mesocolon transverso sobre el borde inferior del páncreas.

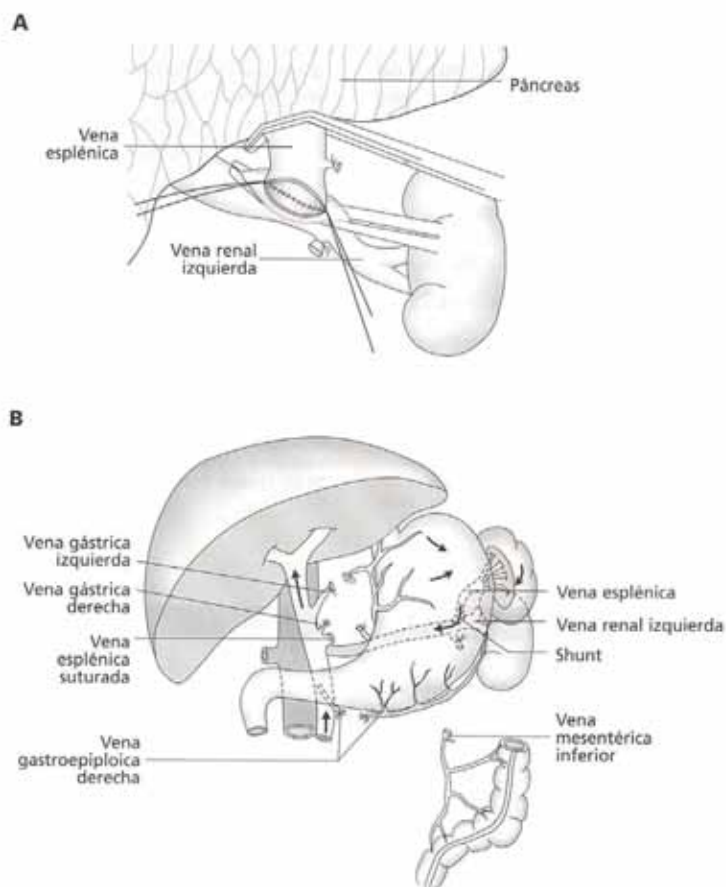
3. *Disección de la vena esplénica:* desde el borde inferior del páncreas se inicia la disección hasta visualizar la vena esplénica, en la cual puede desembocar la vena me-

sentérica inferior, que se liga y se transeca. En el caso de que esta vena drene en la vena mesentérica superior, se respeta. La disección debe ser minuciosa debido a la presencia de una extensa red de colectores linfáticos, que es necesario ligar e incidir para evitar la ascitis posoperatoria. Además, es fundamental que el instrumentador tenga preparado una cánula de aspiración delicada y puntos de polipropileno 5-0 y 6-0 para reparar un posible desgarramiento. La liberación circunferencial de la vena esplénica se comienza a la izquierda de la arteria mesentérica superior. Una vez separado un mínimo trayecto, se la rodea con una lazada de silicona y se prosigue hasta denudar 5 o 6 cm. Los afluentes pancreáticos deben obliterarse cerca de la vena utilizando una pinza pasahilos delicada o, en su defecto, una pinza Halsted y ligaduras de lino 100, ya que pueden desgarrarse con gran facilidad.

4. *Disección de la vena renal:* este vaso se libera en su trayecto transversal, entre la arteria aorta y el hilio renal. Se reseca todo el tejido circundante y se ligan y seccionan numerosos vasos linfáticos. En ocasiones, es necesario dividir las venas gonadal y suprarenal izquierdas. Aislada una longitud suficiente para la anastomosis, se coloca una lazada de silicona como reparo.

5. *Sección de la vena esplénica:* para evitar la rotación de la vena esplénica, se marca su borde inferior con un punto de polipropileno 6-0. A continuación, se la ocluye con 2 clamps Glover en las proximidades de la vena mesentérica superior y se la secciona en sentido oblicuo con tijera. El cabo proximal se oblitera con una doble sutura continua de polipropileno 5-0.

6. *Anastomosis:* alineada la vena esplénica junto a la vena renal, se efectúa la oclusión parcial de la renal con un Satinsky, se escinde una pequeña elipse y se colocan puntos de reparo en U de seda 6-0 en los extremos internos de las dos venas (fig. 14-13).



**Fig. 14-13.** Derivación selectiva esplenorenal distal - Operación de Warren. **A.** Obsérvese la anastomosis de la cara posterior entre la vena esplénica y la vena renal izquierda. **B.** Shunt completado. Para lograr una descompresión selectiva eficaz se ligan y se seccionan las venas gástricas derecha e izquierda y la vena gastroepiploica derecha.

la anastomosis terminolateral se confecciona con polipropileno 6-0, realizando la sutura posterior continua y la anterior interrumpida. Antes de concluir la anastomosis, se quita el clamp proximal para eliminar el aire. De inmediato se clampea y

se finaliza el cierre. Se retira primero el clamp renal y luego el esplénico. La línea de sutura se cubre con gasas y, pasados unos minutos, se controla si hay filtración. Para completar la descompresión selectiva se ligan y se seccionan las venas gá-

- trica izquierda y gástrica derecha, cerca de su desembocadura.
7. **Cierre:** terminado el shunt esplenorenal distal se lava la cavidad con solución fisiológica tibia y se verifica la hemostasia. El

retroperitoneo se afronta con una sutura continua de material absorbible 2-0 y luego se cierra la laparotomía con polipropileno 1. No es necesario dejar drenaje.

#### BIBLIOGRAFÍA

- Agur A. Grant Atlas de Anatomía. 9ª ed. Buenos Aires: Editorial Médica Panamericana, 1994.
- Berkow R, Fletcher A. El Manual Merck. 9ª ed. España: Océano/Centrum, 1994.
- Ferraina P. Hemorragia Digestiva Alta. En Perera S, y García H. Cirugía de Urgencia. Buenos Aires: Editorial Médica Panamericana, 1997.
- Ferreras P, Valenti C y Rozman C. Medicina Interna. 13ª ed. Mosby/Dayma Libros, 1995.
- Henderson M. Hipertensión Portal. En Maingot. Operaciones Abdominales. 10ª ed. Buenos Aires: Editorial Médica Panamericana, 1998, pp. 1543-1558.
- Laffont A. Encyclopédie Médico-Chirurgicale. Techniques Chirurgicales. Paris, France.

- Latarjet M y Ruiz Liard A. Anatomía Humana. 3ª ed. Buenos Aires: Editorial Médica Panamericana, 1995.
- Michans. Patología Quirúrgica. 4ª ed. Buenos Aires: Librería "El Ateneo" Editorial, 1994.
- Mikkelsen W. Hipertensión Portal. En Nora P. Cirugía General (dir.). 2ª ed. Buenos Aires: Salvat Editores S.A., 1985, pp. 694-709.
- Nyhus LL, y Baker R. El Dominio de la Cirugía. 1ª ed., 6ª reimpresión. Buenos Aires: Editorial Médica Panamericana, 1994.
- Sobotta, Putz R y Pabst R. Atlas de Anatomía Humana. 20ª ed. Madrid: Editorial Médica Panamericana, 1994.

#### AUTOEVALUACIÓN

##### Conteste verdadero o falso según corresponda.

- La vena porta nace por la reunión de la vena esplénica y la vena mesentérica superior o el tronco esplenomesentérico.  
V ( ) F ( )
- El sistema portal es un sistema de alta presión.  
V ( ) F ( )
- La hipertensión portal se origina por un incremento de la resistencia venosa y el aumento del flujo sanguíneo portal.  
V ( ) F ( )

##### Marque con una cruz la respuesta correcta.

- La circulación portosistémica se produce cuando el gradiente de presión es mayor de:  
 A. 3 mm Hg.  
 B. 5 mm Hg.  
 C. 8 mm Hg.  
 D. 10 mm Hg.
- El principal sistema colateral anastomótico es:  
 A. Coronario-ácigos.  
 B. Umbilical-pared abdominal.  
 C. Retzius.  
 D. Rectal superior, medio e inferior.



6. Mencione diferentes técnicas para medir la presión venosa portal.

**Conteste con dos palabras.**

Para controlar la hemorragia digestiva alta provocada por vórices esofágicas:

7. ¿Cuáles son las drogas vasoconstrictoras empleadas con mayor frecuencia?
8. ¿Cómo se llama el tubo de taponamiento gastroesofágico de uso más frecuente?
9. Mencione las técnicas de esclerosis endoscópica.

**Relacione la columna de la izquierda con la columna de la derecha. Coloque al lado de cada letra el número correspondiente. Cada número puede ser utilizado una vez, varias o ninguna.**

- |   |                                 |
|---|---------------------------------|
| 10. Tratamientos para cohibir la hemorragia por vórices esofágicas. |                                 |
| A. Ligadura de las vórices.....                                     | 1. Tratamiento endoscópico.     |
| B. TIPS.....  | 2. Tratamiento percutáneo.      |
| C. Escleroterapia de inyección.....                                 | 3. Tratamiento quirúrgico.      |
| D. Derivación portocava.....  |                                 |
| E. Embolización.....  |                                 |
| F. Desvascularización gastroesofágica.....                          |                                 |
| 11. Derivaciones portosistémicas.                                   |                                 |
| A. Shunt portocava.....   | 1. Anastomosis terminoterminal. |
| B. Shunt mesocavo directo.....                                      | 2. Anastomosis terminolateral.  |
| C. Shunt mesocavo con prótesis.....                                 | 3. Anastomosis laterolateral.   |
| D. Shunt esplenorrenal central.....                                 |                                 |
| E. Shunt esplenorrenal distal.....                                  |                                 |

**Marque con una cruz la respuesta correcta.**

12. La operación selectiva de Warren es:
  - A. Derivación portocava.
  - B. Derivación mesocava.
  - C. Derivación esplenorrenal central.
  - D. Derivación esplenorrenal distal.
13. Para iniciar una anastomosis venosa se reparan los ángulos de ambos vasos con puntos de:
  - A. Ácido poliglicólico 6-0.
  - B. Polipropileno 6-0.
  - C. Seda 6-0.
  - D. Poliéster 6-0.
14. La transección esofágica se realiza con una sutura mecánica:
  - A. Lineal.
  - B. Circular.
  - C. Lineal-cortante.

**Preguntas orientadoras para el estudio.**

15. Mencione los clamps que se emplean con mayor frecuencia.
16. ¿Cuál es la sutura utilizada en la confección de las anastomosis?
17. ¿Qué características debe tener el clamp para ocluir la prótesis en la derivación mesocava con injerto?
18. En las anastomosis vasculares se emplean suturas con doble aguja. ¿Cómo se deja reparada una de las hebras?

**Conteste verdadero o falso.**

19. Las prótesis de Gore-tex® requieren precoagulado previo.  
V ( ) F ( )
20. El shunt mesocavo se efectúa entre la vena cava inferior y la vena mesentérica inferior.  
V ( ) F ( )
21. La técnica de Warren consiste en la realización de un shunt entre la vena esplénica y la vena renal izquierda, completándose con la ligadura de la vena gastroepiploica derecha y las venas gástricas derecha e izquierda.  
V ( ) F ( )

# Bazo

Mónica G. Broto y Stella M. Delor

# 15

El bazo es una glándula linfoidea de secreción interna, cuyo producto de elación se vierte directamente en la sangre o la linfa.

bonación se vierte directamente en la sangre o la linfa.

## ANATOMÍA QUIRÚRGICA

### SITUACIÓN TOPOGRÁFICA

Es un órgano abdominal, situado en la celda subfrénica izquierda (fig. 15-1). Topográficamente pertenece al hipocondrio izquierdo. Se halla limitado:

- Arriba: por un plano que pasa por la 9ª, 10ª u 11ª costilla.
- Abajo: por un plano que pasa por el borde inferior del tórax.
- Afuera: por una línea tangente a la pared lateral del tórax.
- Adentro: por una línea vertical y oblicua que pasa adelante por la teilla y atrás por la cara lateral izquierda de la columna torácica.

### Dirección

Tiene dirección oblicua, su eje mayor longitudinal se inclina de arriba abajo y de atrás adelante. No está absolutamente fijo en su

celda, durante la inspiración desciende y tiende a ponerse horizontal.

### DESCRIPCIÓN EXTERNA

#### A. Forma

Este órgano posee forma ovoidea. Vacío resulta aplastado en sentido transversal y lleno de sangre adquiere su verdadero aspecto. No obstante, se pueden observar múltiples variaciones anatómicas: bazos alargados o abultados, delgados o gruesos, anchos o estrechos. Se distinguen tres caras, tres bordes y dos extremidades (fig. 15-2).

- **Cara diafragmática (externa):** extensa y convexa.
- **Cara gástrica (anterointerna):** cóncava, presenta una especie de cresta donde se aloja el hilio del bazo.

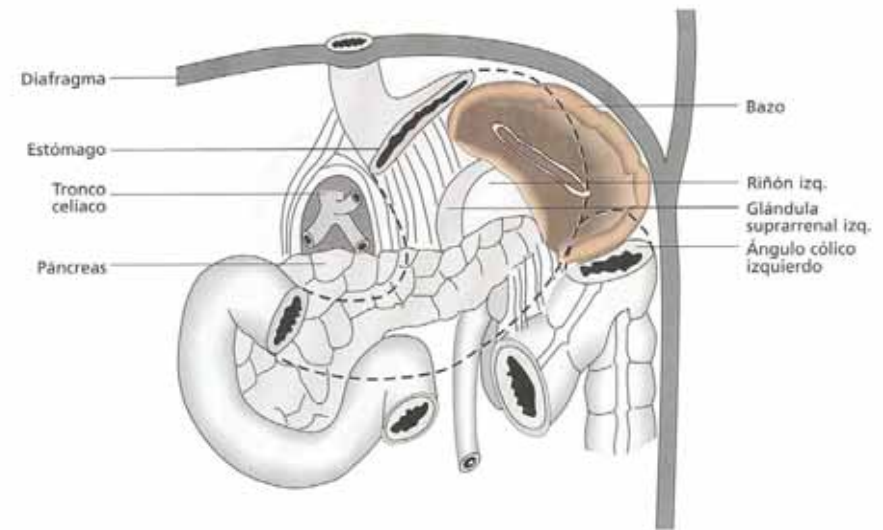


Fig. 15-1. Ubicación topográfica del bazo. Efectuado un corte del estómago y del ángulo cólico izquierdo se observan las relaciones con los órganos vecinos.

- **Cara renal (posteromedial):** cóncava, se dirige hacia abajo.
- **Borde superior (anterior):** convexo e irregular, describe una serie de escotaduras.
- **Borde inferior (posteroinferior):** rectilíneo.
- **Borde interno:** delgado arriba y ensanchado abajo, se bifurca delimitando la cara cólica del bazo.
- **Extremidad posterior:** redondeada; adentro se encuentra algo deprimida.
- **Extremidad anterior:** a veces es muy marcada, variable según la faceta cólica.

### B. Dimensiones y peso

El bazo mide, en promedio, 13 cm de longitud, 8 cm de ancho y 3,5 cm de espesor. El peso normal varía de 100 y 200 gramos.

En general, se considera que el bazo tiene menor tamaño en la mujer que en el hombre y en los ancianos está menos desarrollado. En estado patológico, en particular en las enfermedades infeccivas, suele hipertrofiarse (esplenomegalia).

### C. Color y consistencia

En el ser vivo presenta una coloración roja oscura, después de la muerte se vuelve violáceo. Es extremadamente friable, sin duda es el más blando y el menos resistente de los órganos glandulares. Se aplasta fácilmente con los dedos.

Esta friabilidad explica la posibilidad de rupturas del bazo en las contusiones del hipocondrio izquierdo y las lesiones que pueden ocurrir durante el transcurso de las intervenciones quirúrgicas.

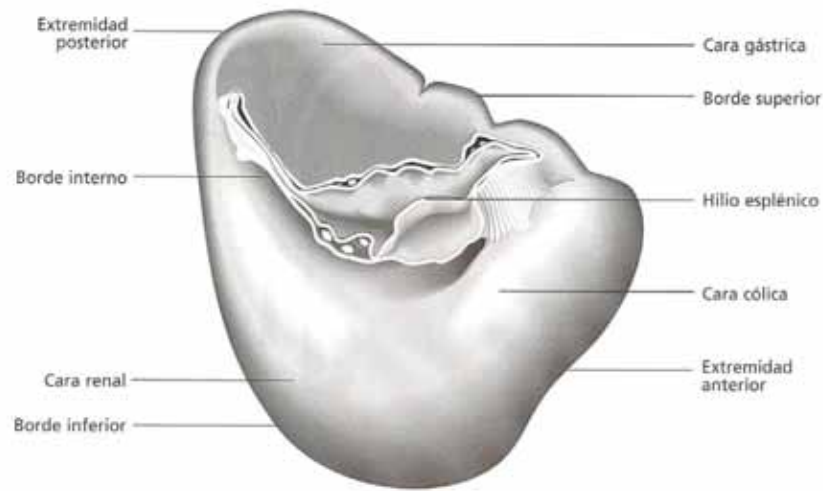


Fig. 15-2. Descripción externa del bazo.

## CONSTITUCIÓN ANATÓMICA

### A. Peritoneo

Tapiza prácticamente la totalidad de la superficie. A nivel del hilio esplénico las hojas peritoneales componen una serie de repliegues que mantienen unido el bazo a los órganos vecinos:

**Ligamento (epiplón) gastroesplénico:** se dirige en dirección oblicua hacia el fondo del estómago (fig. 15-3). Constituye parte de la pared anterior de la transcavidad de los epiplones. Los *vasos gastroepiploicos izquierdos* y los *vasos gástricos cortos* circulan en su tejido graso.

**Ligamento (epiplón) pancreatocoesplénico:** en su espesor contiene los *vasos esplénicos* y la *cola del páncreas* (fig. 15-3). Estos dos ligamentos se unen por arriba y por abajo en el hilio del bazo. Sus hojas profun-

das cierran la transcavidad de los epiplones, mientras que sus hojas anteriores se adosan y alcanzan:

- Arriba, el *ligamento gastrofrénico* para formar el *ligamento frenoesplénico* (fig. 15-3), que se refleja sobre el riñón y recibe el nombre de *ligamento esplenorenal*.
- Abajo, el mesocolon transverso en las cercanías del ángulo cólico izquierdo para formar el *ligamento esplenocólico*, prolongado por el *frenocólico izquierdo* (fig. 15-3).

Existe, además, un *ligamento esplenopiloico* que vincula el epiplón mayor con la cara medial del polo inferior del bazo.

### B. Cápsula fibrosa

Es una envoltura muy delgada de tejido conectivo, íntimamente adherida al peritoneo. Reviste regularmente y sin discontinui-

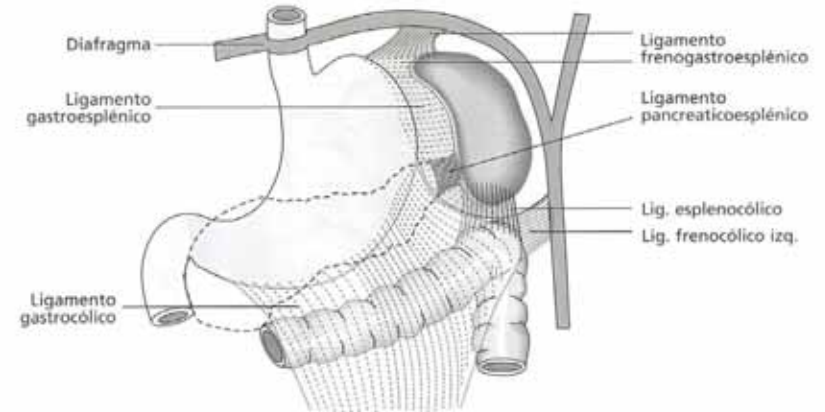


Fig. 15-3. Medios de fijación del bazo.

dad toda la superficie; se refleja a nivel del hilio y penetra en el interior del órgano junto con los vasos y nervios formando trabéculas o vainas.

### C. Pulpa esplénica

Se denomina así al parénquima esplénico. Está constituido por un número considerable de vasos sanguíneos que otorgan al bazo su coloración característica.

#### *Pulpa blanca*

Se compone de tejido linfático y folículos linfoides o cuerpos de Malpighi, que rodean las arterias centrales. Contiene principalmente linfocitos, células plasmáticas y macrófagos, distribuidos en una red reticular.

#### *Pulpa roja*

La pulpa roja está formada por cordones de *células reticulares* interconectados entre

sí y *sinusoides esplénicos*, dispuestos entre los cordones, que comunican la irrigación venosa y arterial. Estos conductos cuentan con numerosas aperturas que impiden el paso de eritrocitos entre ellos y los cordones.

La zona marginal entre la pulpa blanca y la pulpa roja es un área vascular, poco definida y de extensión variable. En ocasiones, sólo presenta plasma.

## RELACIONES

Las relaciones del bazo se describen con respecto a sus caras y extremidades (fig. 15-1).

- **Cara diafragmática o externa:** se relaciona directamente con el *diafragma* a partir de la línea media axilar izquierda. Este órgano responde al receso (fondo de saco) pleural inferior, al pulmón izquierdo y a la pared costointercostal: 9ª, 10ª y 11ª costilla y los espacios intercostales respectivos.

- **Cara gástrica:** se vincula con la pared posterior del estómago y la transcavidad de los epiplones. Con frecuencia la cara gástrica mantiene contacto con la cola del páncreas. En las proximidades del borde interno se halla el hilio esplénico, constituido por 6 u 8 depresiones.
- **Cara renal:** se apoya sobre la extremidad superior del riñón y la glándula suprarrenal izquierda.
- **Extremidad anterior y cara cólica:** se aplican al ángulo cólico izquierdo. En el extremo se inserta el ligamento esplenocólico.
- **Extremidad posterior:** es la porción más voluminosa, alta y profunda, situada entre el fondo del estómago y el diafragma, a la altura de T<sub>10</sub> y T<sub>11</sub>. Esta relación adquiere importancia en los traumatismos; el bazo puede chocar con la columna y estallar.

## VASCULARIZACIÓN

### A. Arteria esplénica

La irrigación arterial es suministrada por la *arteria esplénica*, rama del tronco celiaco. Es un vaso voluminoso, de unos 5 mm de diámetro. Después de un corto trayecto suprapancreático, circula en forma sinuosa sobre el borde superior del páncreas (fig. 15-4). El segmento terminal es prepancreático, pasa por delante de la cola del páncreas, alcanza el ligamento (epiplón) pancreatocoesplénico y, finalmente, llega al hilio del bazo.

### Ramas colaterales

- **Ramas pancreáticas:** son numerosos vasos de pequeño calibre que irrigan el cuerpo y la cola del páncreas. La arteria esplénica emite, además, la *arteria pancreática dorsal*.

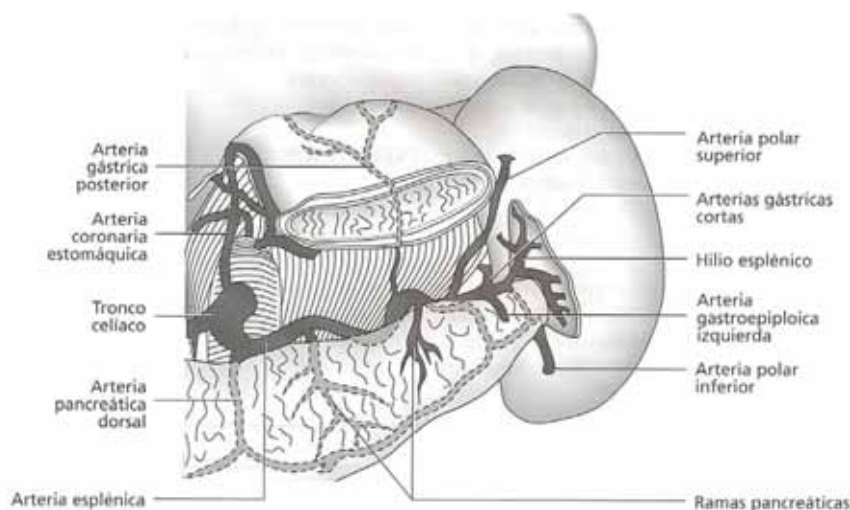


Fig. 15-4. Vascularización del bazo. Distribución de la arteria esplénica.

- **Arteria gástrica posterior o esofagocardiotuberositaria:** vasculariza la cara posterior del fondo gástrico, el cardias y la cara posterior del esófago abdominal.
- **Arteria polar superior:** nace antes de que la arteria esplénica llegue al hilio. Proporciona ramas para el fondo gástrico y, a través del ligamento frenoesplénico, alcanza la extremidad superior del bazo.

### Ramas terminales

Se conocen dos variaciones respecto a la terminación de la arteria esplénica (fig. 15-4). En algunos casos, se divide cerca del hilio en *dos ramas cortas*, superior e inferior, que originan numerosas subdivisiones distribuidas en la tercera a la cuarta parte del parénquima.

En otros, finaliza en el hilio o cerca de él en forma de *abanico*, de modo que *numerosas ramas largas* entran en las tres cuartas partes de la superficie del bazo. De las ramas terminales nacen:

- Las *arterias gástricas cortas (vasos cortos)*, que circulan por el ligamento gastroesplénico e irrigan el fondo gástrico.
- La *arteria gastroepiploica izquierda*, que recorre la porción superior de la curvatura mayor del estómago y luego se anastomosa con su homónima derecha.
- *Arterias para el bazo*, entre ellas, la *polar inferior* para la extremidad inferior.

### B. Vena esplénica

Nace a partir de los corpúsculos de Malpighi en la pulpa esplénica. Sucesivamente se forman conductos de mayor calibre hasta reunirse en 8 a 10 afluentes. Estos, luego de

un corto trayecto llegan al hilio y constituyen la *vena esplénica*; vaso voluminoso de paredes delgadas.

El tronco principal, ubicado por debajo y por detrás de la arteria esplénica, recorre de izquierda a derecha la cara posterior de la cola y el cuerpo del páncreas. Recibe a la *vena gastroepiploica izquierda*, varias venas pancreáticas y a la *vena mesentérica inferior*. Junto a esta última forma el tronco esplenomesentérico, que se une con la *vena mesentérica superior* y originan la *vena porta*.

Las *venas gástricas cortas* pueden desembocar en la vena esplénica o directamente en el bazo.

### C. Linfáticos

Se distinguen dos redes linfáticas, una superficial y otra profunda. Circulan en el espesor de la glándula y se reúnen en el hilio esplénico. Drenan en los nodos situados a lo largo de la cadena de la arteria esplénica y en la encrucijada retropancreática.

También reciben colectores linfáticos del epiplón mayor, de la curvatura mayor y del fondo gástrico; razón por la cual, en caso de carcinoma del estómago suele asociarse una esplenectomía.

### INERVACIÓN

Los nervios emanan del plexo celiaco (solar) y siguen en su trayectoria a la arteria esplénica y sus ramas. Son fibras vasomotoras procedentes de los nervios vagos y del simpático. Su función es regular el volumen sanguíneo.

## FISIOLOGÍA

El bazo cumple funciones fisiológicas muy importantes. La *pulpa blanca* desempeña las funciones inmunológicas. Entre ellas se destacan:

- Procesamiento de la información antigénica.
- Producción de anticuerpos, sustancias específicas de la sangre y otros líquidos orgánicos (globulinas), que aparecen tras la in-

yeción de elementos extraños (antígenos). Ejercen su acción sobre éstos, aglutinándolos, destruyéndolos, neutralizándolos o precipitándolos, evitando las infecciones.

- Producción de sustancias que potencian la fagocitosis como el complemento, proteína compleja que interviene y facilita la unión antígeno-anticuerpo.
- Control de la autoinmunidad.
- Depósito y maduración de células T colaboradoras.

La **pulpa roja** desarrolla las funciones no inmunológicas. Se distinguen:

- Reconocimiento y eliminación de bacterias o elementos sanguíneos que han cumplido su ciclo vital.
- Filtración y fagocitosis de células recubiertas de anticuerpos por macrófagos y granulocitos, que la pulpa roja condiciona su destrucción.
- Es un reservorio especial de elementos sanguíneos (hematíes, leucocitos y plaquetas). Debido a la contracción de la cápsu-

la, puede regular esta acción de almacenamiento. El bazo se contrae luego de un esfuerzo, una hemorragia o una inyección de adrenalina.

- Maduración de los reticulocitos.
- Selección y extracción de los cuerpos de inclusión de los hematíes.
- Hematopoyesis (producción de glóbulos rojos, glóbulos blancos y plaquetas), que normalmente ocurre en el bazo durante la vida fetal. En el adulto, cuando están alterados los sinusoides de la médula (fibrosis o tumores) y no produce elementos sanguíneos, las células esplénicas vuelven a cumplir función hematopoyética.
- Regulación parcial de la función de la médula ósea.

Una particularidad de este órgano es que no cumple una función digestiva como el estómago y el duodeno, entre otros. No obstante, contribuye en la formación de la vena porta, que proporciona al hígado la sangre funcional procedente del bazo, páncreas e intestino.

## MÉTODOS DE DIAGNÓSTICO

### EVALUACIÓN CLÍNICA

Para llegar al diagnóstico hematológico adquieren particular interés los antecedentes familiares, tóxicos, las enfermedades previas, etc. Asimismo, es muy importante determinar el tamaño del bazo, pudiéndose evidenciar la esplenomegalia a través del examen físico. Por lo general, no se puede palpar ni percudir debido a su situación en la celda subfrénica izquierda.

### TÉCNICAS POR IMÁGENES

#### Radiografía de tórax y del abdomen

En situación normal puede verse el bazo en decúbito. En la esplenomegalia se observa desplazamiento del colon y del ángulo esplénico del colon.

#### Ecografía y tomografía computarizada

Estos estudios de alta definición corroboran la esplenomegalia y, en ciertos casos, demuestran la compresión que ejerce sobre los órganos vecinos (fig. 15-5). Además, permiten visualizar adenomegalias, lesiones primarias y metástasis.

La tomografía computarizada resulta de especial importancia en la evaluación de los traumatismos abdominales que comprometen el bazo.

#### Gammagrafía con radioisótopos

La gammagrafía con  $^{51}\text{Cr}$ ,  $^{99\text{m}}\text{Tc}$ ,  $^{113}\text{In}$  y  $^{67}\text{Ga}$  identifica diversas anomalías esplénicas, como abscesos, infarto esplénico, función posterior a esplenosis, etc. Brinda especial información en caso de traumatismo esplénico.

## LAPAROTOMÍA EXPLORADORA Y ESPLENECTOMÍA

En los pacientes portadores de enfermedad de Hodgkin, la laparotomía explo-

radora y la esplenectomía tienen un fin únicamente diagnóstico. Su propósito es plantear las posibilidades terapéuticas adecuadas.

## PATOLOGÍAS DEL BAZO

### Hiperesplenismo

El hiperesplenismo es el conjunto de síndromes caracterizados por esplenomegalia, secuestro y destrucción de hematíes (anemia), glóbulos blancos (leucopenia) y plaquetas (trombocitopenia), que se manifiestan en forma aislada o combinada, con la consecuente disminución de los elementos sanguíneos, asociados con una médula ósea normal o hiperplasia medular y corrección del déficit sanguíneo (citopenias) mediante esplenectomía.

Es importante tener en cuenta que "hiperesplenismo no es sinónimo de esplenomegalia". *Hiperesplenismo* es la función aumentada del bazo como factor causal de varias afecciones. *Esplenomegalia* es el aumento del tamaño con respecto a sus dimensiones normales. No todas las esplenomegalias cursan con hiperesplenismo.

Se distinguen dos tipos de hiperesplenismo:

- **Hiperesplenismo primario:** acompaña a un grupo de enfermedades primarias que presentan esplenomegalia, eliminación de células anormales, plaquetas y déficit de elementos sanguíneos (citopenia).
- **Hiperesplenismo secundario:** se manifiesta en un grupo de enfermedades, en las cuales también se observa hipertrofia esplénica y aumento de la destrucción de glóbulos rojos o plaquetas normales y anormales (cuadro 15-1).

### Quistes

Los quistes en el bazo son raros; se desarrollan algunos casos de equinocosis y quistes verdaderos no parasitarios revestidos de epitelio. Pueden presentarse pseudoquistes originados en hematomas antiguos. El tratamiento es quirúrgico y consiste en una *esplenectomía*.

### Neoplasias

Los tumores primarios son infrecuentes. Pueden ser benignos (hamartomas y angiomas) o malignos (sarcomas), estos últimos tienen un alto grado de propagación

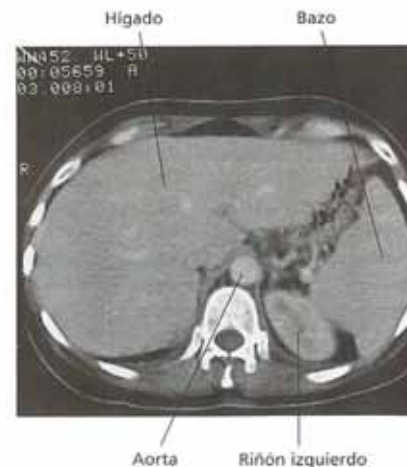


Fig. 15-5. Tomografía computarizada donde se observa una esplenomegalia.

y mal pronóstico, provocan caquexia y ascitis.

Los carcinomas primarios de pulmón, de mama y los linfomas pueden causar metástasis en el bazo. Las neoplasias benignas o malignas requieren *tratamiento quirúrgico*.

### Abscesos

Es una complicación poco común que puede tratarse con *esplenectomía* o *drenaje externo percutáneo*.

### Bazo ectópico

Se han observado bazos con un pedículo muy largo y se ha efectuado una *esplenectomía de urgencia* ante el peligro de torsión.

### Bazos accesorios

Los bazos accesorios se originan en el mesogastrio dorsal embrionario, a partir del cual se forma el tejido esplénico. No son frecuentes. Son más comunes en los niños; en los adultos pueden atrofiarse durante el crecimiento.

Pueden hallarse junto a los anexos uterinos izquierdos en las mujeres y en los hombres en el escroto. También se los localiza a lo largo del trayecto de los vasos esplénicos, en el hilio esplénico, la cola del páncreas, el ligamento esplenocólico, el epiplón mayor, las regiones perirrenales, el mesenterio y la región presacra (fig. 15-6). Están irrigados por los vasos esplénicos o las pequeñas ramas independientes proporcionadas por los vasos gastroepiploicos.

*Los bazos accesorios adquieren relevancia en pacientes con enfermedades hematológicas que tienen indicación de esplenectomía, debiéndose realizar una exhaustiva búsqueda en la cavidad peritoneal y retroperitoneal.* De no ser advertidos y extirpados, pueden promover la recidiva de la enfermedad.

En los pacientes sin patología hematológica, si no ocasionan trastornos es importante no extirparlos, ya que colaboran en la función inmunológica contra las infecciones.

### Cuadro 15-1. Enfermedades causantes de hiperesplenismo

<b>A. Hiperesplenismo primario</b>	
Anemia hemolítica congénita	
Anemia hemolítica adquirida autoinmune	
Púrpura trombocitopénica trombótica	
Neutropenia esplénica primaria	
Pancitopenia esplénica primaria	
Leucopenia	
<b>B. Hiperesplenismo secundario</b>	
Inflamación aguda: fiebre tifoidea, sarampión, varicela, endocarditis bacteriana, hepatitis infecciosa	
Inflamación crónica: tuberculosis, sífilis, artritis reumatoide, paludismo, equinocosis	
Esplenomegalia congestiva: cirrosis hepática, compresión externa o trombosis de la vena porta o esplénica	
Enfermedades neoplásicas y mieloproliferativas: linfoma (enfermedad de Hodgkin), leucemia, policitemia	
Enfermedades de depósito: lipoidea (enfermedad de Gaucher), no lipoidea	
Quistes esplénicos debidos a hematomas interesplénicos	

### Aneurisma de la arteria esplénica

Es una patología rara, en general, asintomática. Las imágenes de la angiografía definen un aneurisma con bordes delgados y calcificados. Requiere *tratamiento quirúrgico*.

### Trombosis de la vena esplénica

La trombosis aislada de la vena esplénica puede originarse por un carcinoma pancreático o una pancreatitis crónica. Induce hipertensión portal en el territorio esplénico. Requiere *tratamiento quirúrgico*; la *esplenectomía* suele ser curativa.

### Traumatismos del bazo

El bazo es un órgano frágil, sumamente vascularizado que puede sufrir accidentes de orígenes variables.

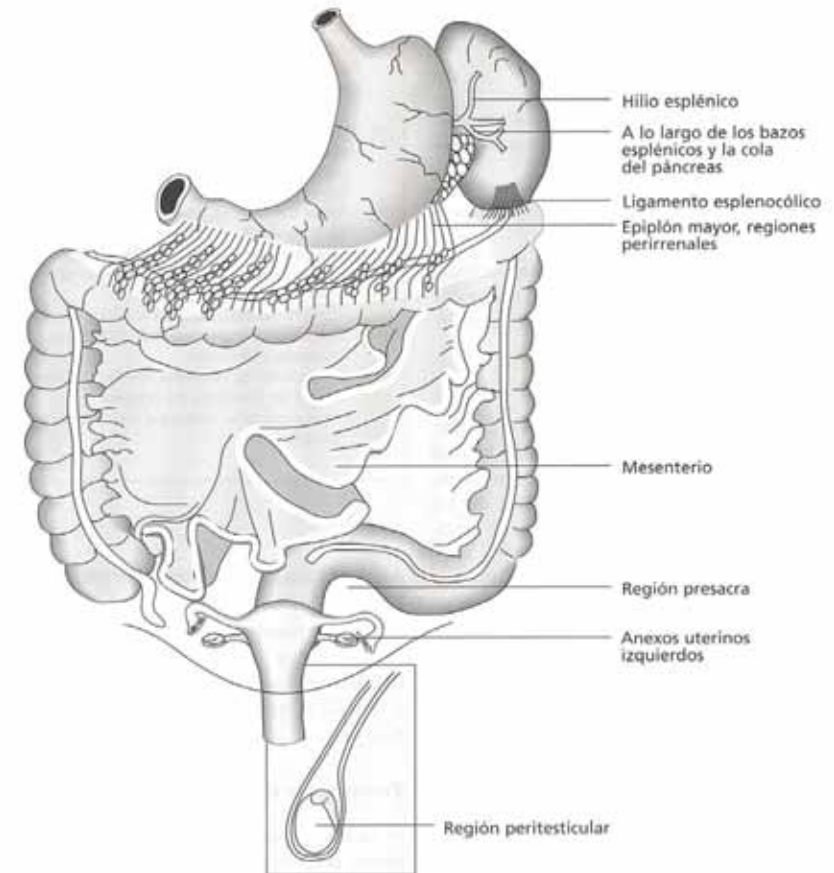


Fig. 15-6. Localizaciones de los bazos accesorios.

- **Traumatismos penetrantes:** son ocasionados por heridas de bala de alta velocidad, que ingresan por vía abdominal o torácica. En general, en su trayecto perforan el bazo y lesionan órganos vecinos como estómago, colon izquierdo y páncreas distal. La penetración en dirección proximal suele producir un hemoemotórax con compromiso del diafragma, la pleura o el pulmón.
- **Traumatismos no penetrantes:** la causa principal son los accidentes automovilísticos. Pueden provocar laceración o fragmentación de la cápsula y del parénquima, desprendimiento del bazo de su pedículo o desgarro del parénquima, manteniéndose intacta la cápsula fibrosa. Esta lesión origina un hematoma subcapsular.
- **Traumatismos quirúrgicos:** los desgarros iatrogénicos de la cápsula esplénica, constituyen una complicación frecuente en determinadas intervenciones quirúrgicas (gastrectomías, esofagectomías, hemicolectomías izquierdas), por tracción directa del órgano o de los elementos de fijación.
- **Rotura espontánea:** se observa en los bazos patológicos e hipertrofiados, como consecuencia de un pequeño traumatismo que pasa inadvertido. Es raro que un bazo normal se lesione en forma espontánea.

### Manifestaciones clínicas

De acuerdo con el tipo de lesión y el compromiso del bazo y los órganos vecinos, el cuadro clínico puede manifestar sintomatología leve, grave o puede ocasionar la muerte del paciente.

En la mayoría de los casos, causa dolor intenso en el cuadrante superior izquierdo que se irradia al hombro (signo de Kehr) y se acompaña de náuseas. Se acentúa con los tos y la inspiración profunda, pero puede aliviarse al reclinar el tronco. Además, se observan signos de hipovolemia y anemia aguda.

El enfermo portador de un hematoma subcapsular suele permanecer asintomático por un determinado tiempo, de aproximadamente 2 semanas. En este período la colección aumenta de tamaño por absorción de líquido extracelular, desencadenando la ruptura capsular con hemorragia brusca y masiva que se extiende hacia el parénquima y fuera de los límites del bazo.

### Diagnóstico

En el examen físico se puede palpar un tumor móvil, formado por un hematoma extracapsular o subcapsular. Si hay hemorragia interna, el paciente presenta un abdomen defendido y ruidos hidroaéreos. Mediante paracentesis, lavado peritoneal, ecografía, tomografía axial computarizada o gammagrafía con isótopos radiactivos se puede confirmar el diagnóstico. Los valores obtenidos en los análisis de laboratorio señalan un hematócrito disminuido y leucocitosis. Deben repetirse en forma seriada hasta definir el cuadro.

En los traumatismos cerrados son frecuentes las fracturas de las costillas, que acompañadas de hematuria hacen suponer lesión esplénica y renal. Los estudios radiológicos confirman las fracturas y muestran el bazo aumentado de tamaño con desplazamiento del estómago, colon y, en ciertos casos, del diafragma.

### Tratamiento

En las heridas penetrantes o traumatismos cerrados, una vez determinado el diagnóstico o ante la duda, está indicada la intervención quirúrgica.

De acuerdo con el tipo y la extensión de la lesión, puede considerarse la *sutura de la cápsula* o una *esplenectomía parcial o total*.

### INDICACIONES DE LA ESPLENECTOMÍA

La esplenectomía electiva o de urgencia se realiza en los siguientes casos:

- Síndrome hemolítico, en el cual, la corta supervivencia de los hematíes anormales se observa aun más disminuida por la esplenomegalia y el hiperesplenismo.
- Déficit grave de los componentes sanguíneos asociado a esplenomegalia gigante (enfermedades por depósito lipídico).
- Accidentes vasculares que afecten el bazo.
- Compresión mecánica sobre otros órganos abdominales causante de trastornos como malestar en el estómago durante la ingesta, obstrucción de los cálices renales o dificultad en la ventilación por compresión del diafragma.
- Tendencia hemorrágica incoercible si se relaciona con trombocitopenia por hiperesplenismo.
- Asociada a otras intervenciones quirúrgicas, por ejemplo, cirugía radical por carcinoma del estómago, pancreatectomía distal o lesión iatrogénica.
- Patologías propias del bazo: quistes, aneurisma de la arteria esplénica, abscesos o tumores.
- Traumatismos y heridas esplénicas.
- Para establecer el diagnóstico y/o estadificación de la enfermedad de Hodgkin.

## TRATAMIENTOS QUIRÚRGICOS

### ESPLENECTOMÍA

En general, el bazo presenta adherencias que aun siendo mínimas se pueden desgarar, provocando una hemorragia que dificulta la visión y agrava la operación. Es fundamental la exploración y la movilización del órgano antes de intentar su exteriorización.

### Instrumental y materiales

Se requiere una caja de laparotomía (véase cap. 1) con instrumental largo, debido a la ubicación profunda del bazo. Para elevar los arcos costales se utiliza un separador tipo Rochard y los siguientes materiales: Bol mediano con solución fisiológica tibia. Jeringa de Bonnetau. Electrocauterio. Aspiración con cánula. Tubo de látex o silicona. **Suturas** Linos 70, 40 y 30 o 20. Polipropileno 1. Nailon monofilamento 3-0. **Agujas** Redondas  $\frac{1}{2}$  círculo medianas de 20 y 30 mm.

Recta lanceolada.

*Elementos para sondaje vesical y nasogástrico*

Sonda de Foley Nº 16 o 18.  
Clorhidrato de lidocaína jalea.  
2 Jeringas de 20 mL.  
Bolsa colectora de orina.  
K-10 o K-11.

Bolsa colectora simple.

*Curación plana*

Drenaje cerrado aspirativo.

### Técnica quirúrgica

1. **Incisión:** en las *esplenectomías electivas* por lo general se emplea una incisión mediana supraumbilical. Si los estudios diagnósticos demuestran una gran hipertrofia, puede optarse también por una incisión subcostal izquierda o transversa, extendida desde el extremo de la 10ª costilla izquierda al borde lateral de la vaina del recto derecho.

En las *cirugías de emergencia*, de acuerdo con el compromiso de las vísceras asociadas, el abordaje puede ser abdominal o torácico.

2. **Exploración:** abierta la cavidad se lleva a cabo la exploración concéntrica del ab-

domen. Se examina el tamaño del bazo, su relación con los órganos vecinos y la eventual existencia de adenopatías.

Luego, se colocan segundos campos de tela y el separador autoestático de Richard y con compresas de gasa y valvas Deaver o Finochietto se delimita el campo operatorio.

Hay 2 maneras de realizar la esplenectomía, según la patología a tratar. Frente a un bazo normal (traumatismo) se efectúa primero la ligadura de las inserciones peritoneales y, a continuación, la ligadura de los vasos. En caso de bazo patológico (esplenomegalia), se abre la transcavidad de los epiplones en búsqueda de la *arteria esplénica* y se sigue con la división de los ligamentos.

3. *Apertura de la transcavidad de los epiplones:* el *epiplón gastrocólico* y los *vasos gastroepiploicos izquierdos* se separan a partir de la línea media, con electrocauterio o colocación de sucesivas ligaduras

de lino 50 y sección con tijera Metzenbaum (fig. 15-7). Luego, el estómago se desplaza hacia arriba y se accede en la transcavidad.

Expuesta la cara anterior del páncreas, se palpa e identifica la *arteria esplénica*. El peritoneo proximal a ella se incide y, en este momento, y para mayor seguridad durante la cirugía, se puede ligar sobre el borde superior de la glándula con dos ligaduras proximales y una distal de lino 30-20 y seccionarse (fig. 15-7). En dirección cefálica se completa la apertura del ligamento *gastroesplénico* y se dividen los *vasos cortos*, utilizando ligaduras de lino 40 montadas en Bertolas largas y pinza pasahilos (fig. 15-7).

4. *División de los ligamentos:* a continuación, se desplaza el bazo hacia la derecha y se inciden los *ligamentos esplenocólico* y *esplenoepiploico* obliterando los vasos. Después, se tracciona con suavidad hacia abajo y se expone el ligamento *espleno-*

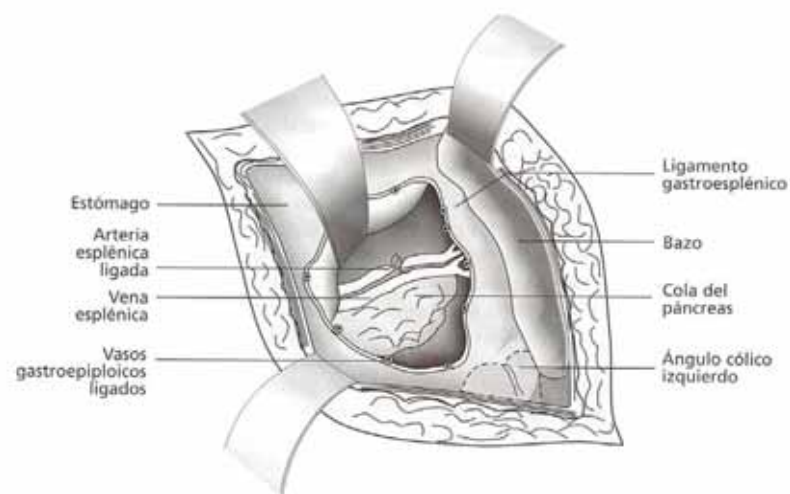


Fig. 15-7. Apertura de la transcavidad de los epiplones. Ligadura de la arteria esplénica.

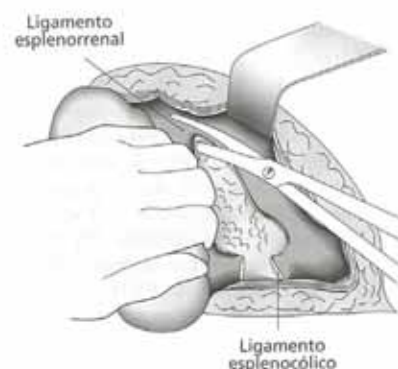

Fig. 15-8. Completada la división del ligamento gastroesplénico con la ligadura de los vasos cortos, se moviliza el bazo hacia la derecha y se seccionan los ligamentos esplenocólico y esplenorenal.

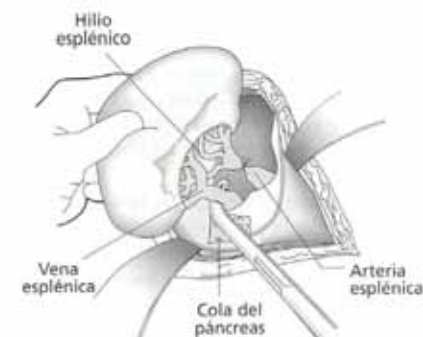


Fig. 15-9. Liberadas las inserciones peritoneales se exterioriza el bazo. Se liga la vena esplénica y se asegura la arteria con otra ligadura.

*renal* que se transeca a lo largo de la curvatura esplénica. Al llegar al polo superior se reiteran los gestos quirúrgicos en el *ligamento esplenofrénico* y se lisan las adherencias contraídas con el diafragma (fig. 15-8).

Una vez liberadas todas las inserciones peritoneales, el bazo unido sólo a su pedículo se aproxima a la superficie de la herida (fig. 15-9).

5. *Diseción del hilio:* se disecciona la vena y la arteria esplénica. Antes de proceder a su ligadura es fundamental identificar la cola del páncreas para no dañarla. En general, no se realiza clampeo previo; directamente con pinza pasahilos se aplican dos ligaduras proximales y una distal de lino 30-20 y se seccionan, extirpando el bazo (fig. 15-9).
6. *Bazos accesorios:* cuando la esplenectomía se lleva a cabo por trastornos hematológicos, se debe investigar la existencia de bazos accesorios y researse para evitar recidivas.
7. *Esplenosis:* en ciertos casos, se efectúa una *esplenosis* implantando pequeños fragmentos de tejido esplénico en el

epiplón mayor. Éstos logran regenerar y sobrevivir como bazos funcionantes. Su evolución se puede controlar por gammagrafías con isótopos radiactivos.

8. *Cierre:* antes de iniciarlo es fundamental practicar un profuso lavado del lecho con solución fisiológica tibia y un exhaustivo control de la hemostasia en los ligamentos seccionados, la curvatura mayor del estómago y la cola del páncreas.

Si la hemostasia fue perfecta no es necesario dejar drenaje; podría ser una vía de contaminación ascendente. La colocación de un tubo aspirativo está indicada cuando hay un absceso; se exterioriza por contraabertura a través de la línea axilar posterior. El cierre de la laparotomía se realiza de manera habitual con polipropileno 1.

9. *Control posoperatorio:* durante el posoperatorio en los pacientes con trombocitosis se administra heparina, como método profiláctico para evitar que las plaquetas no aumenten en sangre y provoquen trastornos en la coagulación.



## REPARACIÓN PARCIAL DEL BAZO Y ESPLENECTOMÍA PARCIAL

Los accidentes o traumatismos del bazo planteaban como única posibilidad la práctica de una esplenectomía de urgencia. En la actualidad, debido al avance científico en el estudio de las enfermedades hematológicas y al desarrollo de nuevos materiales hemostáticos, se procura no extirpar el bazo.

De acuerdo con la extensión y el tipo de lesión sufrida se puede efectuar hemostasia, sutura de la cápsula y/o parénquima esplénico o una esplenectomía parcial.

### Tratamiento de las lesiones iatrogénicas

En las cirugías del abdomen superior (gastrectomías, cirugías del hiato) la exposición del campo operatorio requiere un cuidado especial. Las maniobras con valvas y separadores deben ser suaves, evitando el desgarro de la cápsula esplénica que, ante una mínima tracción, puede originar una hemorragia difusa o profusa.

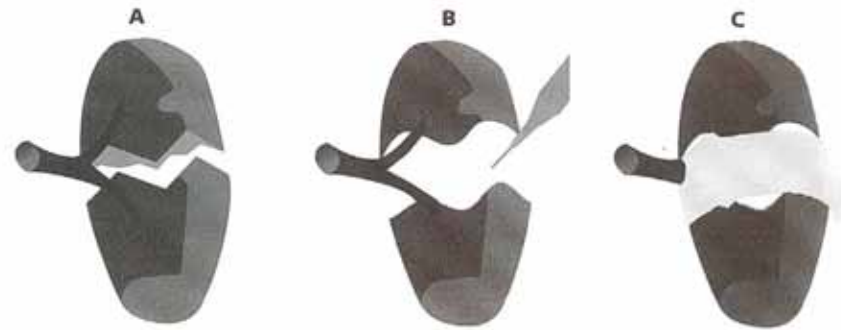
Si la laceración es pequeña, en general, cede mediante compresión suave. Sobre la

superficie dañada se coloca una compresa de gasa húmeda en solución fisiológica tibia, se continúa la cirugía y, al finalizar, se retira con extremo cuidado examinando el bazo. Si la hemorragia se detuvo, se sigue con el cierre.

Otra posibilidad es emplear agentes hemostáticos solos o combinados. Se conocen varios tipos:

- Esponja hemostática reabsorbible de gelatina (Spongostán®).
- Celulosa oxidada absorbible (Surgicel®).
- Colágeno microfibrilar (Avitene®).
- Cianocrilato de butilo (Histoacryl®).
- Fibrina tópica adhesiva (Tissucol®, Beriplast®).

Los agentes hemostáticos se aplican directamente sobre la lesión. En el caso de la esponja de gelatina, celulosa o colágeno se apoyan sobre la superficie dañada con la ayuda de 2 pinzas diente de alfiler y luego de presionar durante unos minutos con una gasa seca, se obtiene un coágulo firme. A su vez, sobre éstos se puede colocar fibrina tópica, adhesivo fisiológico eficaz, que no altera la función esplénica y permite un excelente control del sangrado (fig. 15-10).



**Fig. 15-10.** Tratamiento de las lesiones esplénicas con agentes hemostáticos. **A.** Esquema de la rotura del bazo. **B.** Reparación de una rotura subcapsular del bazo con Tissucol® Spray-Set. **C.** Aspecto de la reparación de una rotura polar del bazo utilizando Tissucol® y una lámina de colágeno.

## Aplicación de suturas en el bazo y esplenectomía parcial

Las *suturas* de la cápsula y del parénquima se utilizan en caso de:

- Desgarros transversales superficiales o profundos.
- Heridas lineales superficiales y profundas (fig. 15-11).
- Heridas estrelladas.
- Fragmentación del parénquima.

La *esplenectomía parcial* tiene indicación en traumatismos, quistes esplénicos y ciertas hemopatías que requieren preservar el tejido esplénico por su importancia vital en el control inmunológico.

### Instrumental y materiales

Para las reparaciones del bazo y las esplenectomías parciales se debe preparar la mesa con el instrumental y los materiales enumerados antes. Además, se añadirá:

Cánula de aspiración (es ideal contar con dos aspiradores).

Clamps vasculares protegidos.

Lanzadas de silicona.

Ligaclips.

Tubos de látex o silicona.

Agentes hemostáticos *optativos*

Esponja de gelatina.

Celulosa oxidada.

Colágeno microfibrilar.

Cianocrilato de butilo.

Trombina tópica.

*Suturas*

Seda negra 4-0.

Polipropileno 4-0.

Poliglactina 910 o ácido poliglicólico 3-0.

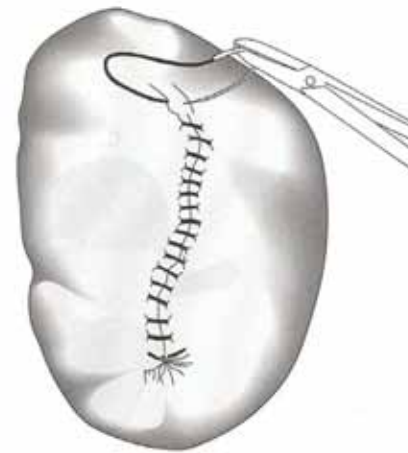
Naílón monofilamento 3-0.

*Curación plana*

Drenaje cerrado aspirativo.

### Técnica quirúrgica

1. *Incisión y exploración:* se ingresa al abdomen a través de una incisión mediana supraumbilical. Una vez abierto el peritoneo, se colocan segundos campos de tela y el separador autoestático Rochard. El campo operatorio se delimita con compresas de gasa húmedas y valvas de Finochietto o Deaver.
2. *Control de los vasos:* si es posible, se aísla la *arteria esplénica* y se repara con una lazada de silicona para mantener su control durante la cirugía. Cuando la hemorragia es masiva, es necesario lavar la cavidad con abundante solución fisiológica tibia, retirar los coágulos, identificar la arteria principal o secundaria y ocluir la en forma temporaria con clamps Satinsky protegidos.
3. *Movilización del bazo:* controlado el sangrado, se observa la extensión de la lesión y se determina si es posible efectuar una sutura o una esplenectomía parcial. Antes de aplicar el método adecuado, debe movilizarse el bazo. Con pinza pasajeros de 25 cm y doble ligadura de lino 40 se ligan y luego se seccionan los ligamentos anteriores (esplenoepiploico, esple-



**Fig. 15-11.** Reparación de una lesión lineal superficial con una sutura continua.

nocólico y gastroesplénico) con los vasos gastroepiploicos izquierdos y los vasos cortos.

Después, se incide el peritoneo postero-lateral del bazo, con suavidad se tracciona hacia la derecha y se aíslan los ligamentos esplenofrénico y esplenorenal. Al finalizar la movilización, el bazo, junto con la cola del páncreas, se expone en la superficie.

4. **Reparación del traumatismo:** con el dominio de la arteria esplénica y observando el área traumatizada, se confirma la estrategia a seguir. En los **desgarros capsulares superficiales** (lineales, transversales o estrellados) se pueden aplicar suturas continuas de material absorbible 3-0 (fig. 15-11).

En los **desgarros profundos** con compromiso del parénquima, primero se realiza el tratamiento de los segmentos afectados. Para ello, en general, se necesita completar la sección; se utiliza bisturí a nivel de la cápsula y tijera o maniobras digitales en el tejido esplénico. A medida que progresa la división se ocuyen los vasos intraparenquimatosos. Se aplican ligacaps (fig. 15-12) y/o ligaduras de lino 70 en las arterias y puntos de seda negra y/o polipropileno 4-0 en las venas. Para asegurar la hemostasia de la superficie lesionada se colocan planchas de colágeno, esponja de gelatina, celulosa oxidada o trombina tópica. A continuación, se afrontan los segmentos con puntos de material absorbible 3-0.

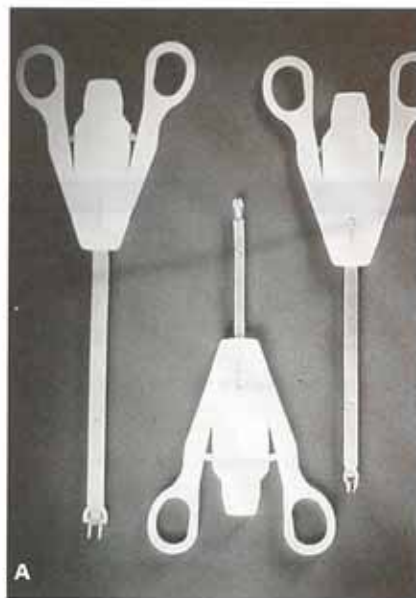


Fig. 15-12. Aplicadores de clips para el control de los vasos intraparenquimatosos. A. Aplicadores reusables de clips de titanio. B. Aplicadores con cartuchos de clips de titanio.

En caso de **heridas fragmentadas** debe practicarse una esplenectomía parcial.

Una vez controlada la arteria principal con clamps Satinsky protegidos, se identifica y se liga la rama que irriga el segmento a reseca. La extirpación sigue la técnica descrita.

5. **Cierre:** al concluir el tratamiento, se inyecta trombina tópica sobre el lecho cruento y se vuelve el bazo a la celda esplénica. Es conveniente dejar un tubo de látex o silicona aspirativo en los traumatismos, exteriorizado por contraabertura a nivel de la línea axilar posterior. La laparotomía se cierra de manera habitual.

#### BIBLIOGRAFÍA

- Aguir A. Grant Atlas de Anatomía. 9ª Edición. Buenos Aires: Editorial Médica Panamericana, 1994.
- Berkow R, Fletcher A. El Manual Merck. 9ª Edición. España: Océano/Centrum, 1994.
- Bloch J y Exelby P. El Bazo. En Nora P. Cirugía general (dir). 2ª Edición. Buenos Aires: Salvat Editores S.A., 1985, pp. 736-745.
- Carey Ch, Lee T y Wolje. Manual de Terapéutica Médica. 10ª Edición. Washington, Masson-Little, Brown S.A., 1998.
- Catálogo de Tissucel®.
- Ferreras P, Valentí C y Rouman C. Medicina Interna. 13ª Edición. Mosby/Doyma Libros, 1995.
- Gayarre M. Manual de Radiología Clínica. España: Editorial Mosby/Doyma Libros, 1994.
- Kamina P y Di Marino V. En Abdomen, Anatomie. París: Maloine, 1993.
- Latarjet M y Ruiz Liard A. Anatomía Humana. 3ª Edición. Buenos Aires: Editorial Médica Panamericana, 1995.

- Morgenstern L. Reparación del Bazo y Esplenectomía Parcial. En Nyhus IL y Baker R. El dominio de la cirugía. 1ª Edición. 6ª reimpresión. Buenos Aires: Editorial Médica Panamericana, 1994, pp. 1109-1120.
- Perry J (Ed). Anatomía del Bazo, Esplenectomía y Escisión de los Bazos Accesorios. En Nyhus IL y Baker R. El dominio de la cirugía. 1ª Edición. 6ª reimpresión. Buenos Aires: Editorial Médica Panamericana, 1994, pp. 1098-1108.
- Rosales C y Corbelle (Ed) J. Abdomen Agudo Hemorrágico. En Pérez S y García H. Cirugía de Urgencia. Buenos Aires: Editorial Médica Panamericana, 1997, pp. 301-321.
- Sabiston D.C. Tratado de Patología Quirúrgica. 14ª Edición. México: Mc Graw-Hill-Interamericana, 1995.
- Sobotta, Putz R y Palst R. Atlas de Anatomía Humana. 20ª Edición. Madrid: Editorial Médica Panamericana, 1994.

#### AUTOEVALUACIÓN

##### Conteste verdadero o falso según corresponda.

- El bazo es un órgano glandular de secreción interna y externa.  
V ( ) F ( )
- Las inserciones peritoneales que rodean este órgano determinan que se halle absolutamente fijo en la celda subfrénica derecha.  
V ( ) F ( )
- La vena esplénica forma el tronco esplenomesentérico, que reunido con la vena mesentérica superior, originan la vena porta.  
V ( ) F ( )
- En caso de traumatismos, el bazo se trata de preservar por su papel fisiológico importante. La pulpa blanca cumple funciones inmunológicas y la pulpa roja, funciones no inmunológicas.  
V ( ) F ( )

**Marque con una cruz la respuesta correcta.**

5. Hiperesplenismo significa aumento:
- A. Del tamaño del bazo.
  - B. De la circulación del bazo.
  - C. De la función del bazo.
  - D. Del número de glóbulos rojos.
6. Se denomina esplenosis:
- A. A la existencia de numerosos bazos accesorios.
  - B. Al bazo con pedículo alargado.
  - C. Al bazo agrandado de tamaño.
  - D. A la implantación de pequeños fragmentos esplénicos en el epiplón mayor.

**Preguntas orientadoras para el estudio.**

7. Mencione diferentes tácticas quirúrgicas que se pueden aplicar en los traumatismos esplénicos.
8. Enumere los elementos imprescindibles que se deben disponer en la mesa de instrumental para efectuar una esplenectomía.
9. Describa cómo se realiza el tratamiento del hilio esplénico.
10. Nombre 5 agentes hemostáticos que se pueden emplear en los desgarros capsulares esplénicos.
11. **Relacione la columna de la izquierda con la columna de la derecha. Coloque al lado de cada letra el número correspondiente. Cada número puede ser utilizado una vez, varias o ninguna.**

A. Lino 70.....	1. Reparación de los vasos.
B. Lino 30-20.....	2. Arteria y vena esplénica.
C. Polipropileno 1.....	3. Venas intraparenquimatosas.
D. Polipropileno 4-0.....	4. Ligamentos peritoneales.
E. Agentes hemostáticos.....	5. Arterias intraparenquimatosas.
F. Ligaclips.....	6. Desgarros capsulares.
G. Lanzadas silicona.....	
H. Clamps protegidos.....	
I. Lino 40.....	

# Cirugía laparoscópica

Myriam N. Salas y Carol M. Wanger

# 16

## RESEÑA HISTÓRICA

La cirugía laparoscópica tiene su comienzo con Jacobaeus en 1910, en Estocolmo, cuando realiza las primeras exploraciones de la cavidad abdominal, que evolucionan con el paso de los años.

Ordonoff, en la década de 1920, diseña trocares con válvulas herméticas y punta piramidal; características que se conservan en la actualidad.

En 1938 Veress crea una aguja con un mecanismo de protección para efectuar un neumotórax terapéutico, que luego se emplearía en la práctica del neumoperitoneo.

El ginecólogo alemán Semm, conocido como el padre de la cirugía laparoscópica, publica el primer trabajo de cirugía del apéndice con aplicación de esta técnica, en la década de 1970.

Dado que los trocares de punta piramidal significaban un riesgo para el paciente, en 1974 Hasson fabrica un trocar roma creando la técnica por *visión directa*, llamada también *laparoscopia abierta*.

En 1977, el cirujano Semm diseña el insuflador automático para la regulación de la

entrada de dióxido de carbono en la cavidad abdominal, logrando un campo operatorio óptimo, lo que permite un avance significativo en la realización del neumoperitoneo y en el desarrollo de la cirugía.

La era moderna de la cirugía laparoscópica se inicia oficialmente en 1986, con la introducción de la cámara de video en miniatura adaptada a la óptica, que permite la visión de las imágenes en la pantalla de un monitor.

Mouret en marzo de 1987 en Lyon, Francia, lleva a cabo su primera colecistectomía transformándose en el precursor de esta nueva técnica.

La primera publicación en nuestro país de la colecistectomía laparoscópica experimental aparece en la Revista Argentina de Cirugía en 1987. En el artículo, el Doctor Aldo S. Kleiman (Rosario) describe el procedimiento en ovejas y destaca la posibilidad de la aplicación en seres humanos.

En 1988, norteamericanos, suizos y alemanes comienzan a utilizar la laparoscopia, surgiendo de esta manera diferentes escuelas que ocasionan, sin duda, una revolución en la historia de la cirugía.

## EQUIPO, INSTRUMENTAL Y MATERIALES

### EQUIPO ESPECÍFICO PARA LAPAROSCOPIA

Este equipamiento está montado en un rack o torre (fig. 16-1).

#### Monitor

Requiere más de 450 líneas de resolución a fin de obtener una mayor definición.

### Cámara con su cable de conexión y fuente de cámara

Debe contar con una resolución de 450 líneas horizontales como mínimo y 5 lux (unidad de sensibilidad) para lograr buena calidad en la imagen. El monitor no debe tener menos líneas de resolución que la cámara.

#### Fuente de luz

La luz que genera debe ser suficiente para iluminar la cavidad abdominal. La fuente debe tener un regulador automático de la intensidad de la luz. Puede estar provista de una lámpara de xenón, halógena o un arco voltaico. La lámpara de xenón ofrece una luz clara de 6.000 grados Kelvin. Cabe destacar que a mayor grados Kelvin, la luz se asemeja más a la luz del sol.

### Cable transmisor de luz

Es el que transmite la luz de la fuente a la óptica. Está fabricado con diferentes materiales: fibras ópticas, núcleos de vidrio líquido (cristal líquido) y núcleos de gel, que tienen mayor flexibilidad y duración.

### Insuflador automático de dióxido de carbono (CO<sub>2</sub>)

Debe poseer un manómetro que permita el control de la carga del tubo de CO<sub>2</sub>, un calibrador y un visor de presión intraabdominal, un calibrador de flujo de CO<sub>2</sub> (de 1 litro a 10-30 litros por minuto según el equipo utilizado), una válvula de seguridad y un filtro de egreso de gas del insuflador hacia el paciente.

Para el pasaje del anhídrido carbónico desde el insuflador a la cavidad abdominal se utiliza una tubuladura de silicona, que se conectará a la aguja de Veress y luego a un trocar de 10 mm.

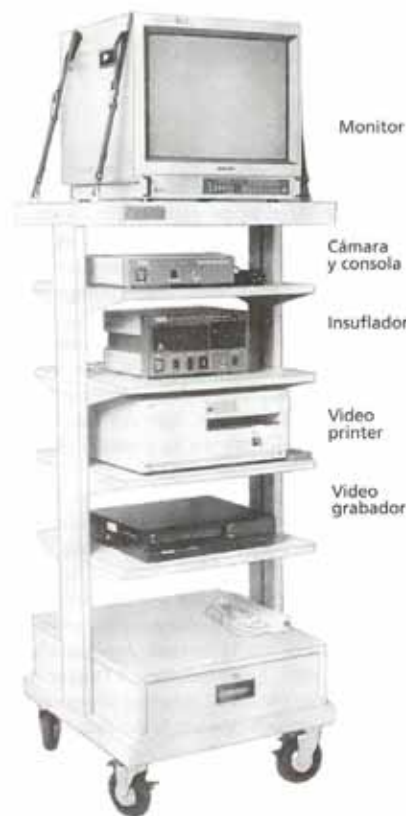

Fig. 16-1. Equipamiento específico para laparoscopia montado en un rack.

### Video grabador y video printer

Permiten documentar las cirugías para tareas científico-docentes. Su uso es optativo.

### Óptica

El sistema óptico ha evolucionado significativamente en los últimos años. En la actualidad, se utilizan ópticas con un sistema de lentes cilíndricas que logran un mayor ángulo visual y una mejor resolución y claridad en la reproducción de las imágenes. Las ópticas pueden ser de diferente diámetro, entre 2 y 10 mm; con ángulo de visión de 0, 30 o 45° y una longitud variable entre 200 y 450 mm (fig. 16-2).

### Adaptador de cámara u objetivo

Es un intermediario entre la cámara y la óptica; puede fijarse por contacto, presión o en forma roscada (fig. 16-3). Cuenta con un regulador manual de foco.




Fig. 16-2. Ópticas.

### Electrocauterio

Puede estar montado en el *rack o torre* o no, pero es indispensable para todo procedimiento laparoscópico.

#### Monopolar

El equipo monopolar está fabricado con un electrodo positivo que efectúa corte y coagulación; requiere placa-paciente receptor como negativo. Tiene la desventaja de no ofrecer seguridad en el control de escape de corriente en las estructuras a coagular, ya que el arco voltaico se forma entre el electrodo positivo y el paciente.

#### Bipolar

El sistema bipolar no necesita placa-paciente. El corte y la coagulación se realizan en la mandíbula del instrumento. El arco voltaico generado entre las ramas brinda mayor margen de seguridad en relación con



Fig. 16-3. Objetivos o adaptadores que se colocan entre la cámara y la óptica.

las estructuras coaguladas por no haber escape de energía.

#### Rayo láser (amplificación de la luz mediante la emisión estimulada de radiación)

El rayo láser consta de una secuencia de emisiones fotónicas (fotocromáticas), que se propagan en igual dirección y frecuencia con respecto de la radiación electromagnética inducida. Los efectos térmicos del láser están dados por la energía lumínica (conjunto de fotones) que calienta el tejido. Cuando la temperatura tisular alcanza los 60°C hay desnaturalización proteica, a 100°C hay vaporización del agua tisular y retracción del tejido y a temperaturas mayores de 200°C hay carbonización y formación de ceniza.

En el láser de CO<sub>2</sub> o de argón, el gas representa el ambiente o el material activo en el cual ocurre la emisión estimulada.

Este procedimiento tiene cada vez más aplicaciones en el campo de la cirugía convencional y laparoscópica, ajustándose siem-

pre a las premisas pertinentes para evitar accidentes.

#### Bisturí ultrasónico (fig. 16-4)

Este equipo usa tecnología ultrasónica para crear un balance entre el corte y la coagulación. Posee un extremo que vibra y se desplaza longitudinalmente de 60 a 80 micrones a una frecuencia imperceptible (55,500 veces por segundo). Este movimiento rápido produce simultáneamente coagulación y corte al desnaturalizar el colágeno, que sella los vasos sanguíneos con un daño térmal y tisular mínimo, sin poner en riesgo las estructuras vecinas por dispersión conductiva como ocurre con el electrobisturí. Además, tiene la particularidad que al utilizar energía mecánica en el proceso, genera muy poco calor y menor carbonización y vapor, lo que permite una visión óptima del campo operatorio.

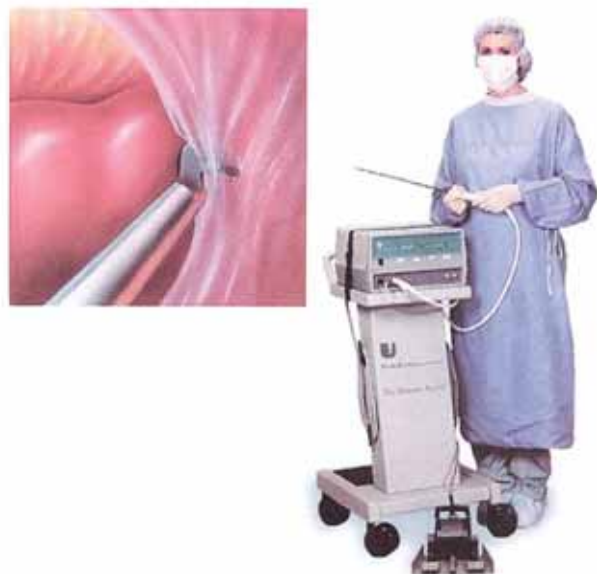
Las zonas de lesiones térmicas resultantes de los rayos láser y la electrocirugía se pueden medir en milímetros, mientras que la profundidad de las lesiones térmicas del bisturí ultrasónico se puede controlar para que varíe entre 50 y 150 micrones.

La tecnología se encuentra en constante desarrollo. Con el transcurrir de los años se verán nuevos diseños y mejoras en la calidad y la complejidad del equipamiento, lo cual demandará una constante actualización por parte del instrumentador quirúrgico y del equipo de salud.

### INSTRUMENTAL BÁSICO DE LAPAROSCOPIA

En la actualidad, el instrumental de laparoscopia puede ser reutilizable o descartable. Según su función se divide en:

- Instrumental de abordaje.
- Instrumental de sección.
- Instrumental de disección.
- Instrumental de hemostasia.
- Instrumental de ligadura y sutura.
- Instrumental de prensión.
- Instrumental de retracción.



**Fig. 16-4.** Bisturí ultrasónico. Este equipo está compuesto por un generador, una pieza de mano, una llave de ajuste y un carro de transporte. Obsérvese en el recuadro cómo el gancho disector transeca las adherencias.

#### Instrumental de abordaje

Es el que posibilita el acceso a la cavidad abdominal. Deben considerarse aquí la aguja de Veress y los trocares y reductores que permiten la introducción y el intercambio del instrumental.

#### Instrumental de sección

Es el que se emplea para seccionar los tejidos, como las tijeras rectas, curvas, de microcirugía y el Hook (fig. 16-5).

#### Instrumental de disección

Son pinzas de puntas delicadas de 5 mm, también llamadas disectores; pueden ser

rectas o curvas. En este grupo deben mencionarse las pinzas portahisopos para divulgación y la pinza Maryland (curva) de 10 mm.


#### Instrumental de prensión

Incluye los graspers de mandíbulas fuertes o delicadas, los clamps, las pinzas Babcock, Allis, Aro y Foerster, entre otras (fig. 16-6).

#### Instrumental de bemostría

Se clasifica de acuerdo con la fuente de energía empleada:

- **Monopolar:** deben considerarse las puntas esféricas, las espátulas, el Hook (gancho de diferentes ángulos) y las pinzas disectoras. Un alto porcentaje del instru-



**Fig. 16-5.** Tijeras curvas, rectas de 5 a 10 mm y microtijeras.

mental mencionado, incluidas las tijeras, está provisto con conexión de cauterio monopolar.

- **Bipolar:** existen pinzas de prensión elástica o de fuerza.
- **Ultrasonido:** se han diseñado mangos con extremos en forma de tijeras, esferas y ganchos disectores (fig. 16-4).
- **Láser de CO<sub>2</sub>:** tiene forma de lápiz con un haz de luz que indica la posición de la incidencia del rayo.

#### Instrumental de ligadura y sutura

En este grupo se incluyen las *ligaduras* (lazos preformados), las *pinzas bajadoras de nudo*, las *clipadoras* reusables o descartables y los *portaagujas*. Hay una amplia variedad de portaagujas, los cuales difieren en cuanto al agarre del operador y la toma de la aguja: oblicua o recta. El diámetro de los portaagujas es de 3, 5 o 10 mm.

#### Instrumental de retracción

Existen retractores fijos, móviles, delicados y fuertes; con forma de mano o de cuerda de reloj (fig. 16-7).

### INSTRUMENTAL CONVENCIONAL

El quirófano debe estar equipado con una caja de instrumental convencional para resolver una posible e inminente *conversión*, denominándose así al pasaje o transformación en el mismo acto quirúrgico, de una técnica laparoscópica a una técnica convencional, ya sea por una eventual complicación, por variaciones anatómicas, etcétera.

Para llevar a cabo una cirugía laparoscópica el instrumentador debe disponer en la mesa el instrumental indispensable para el embrocado del campo, la extracción de la pieza (si la hubiere) y el cierre de los planos

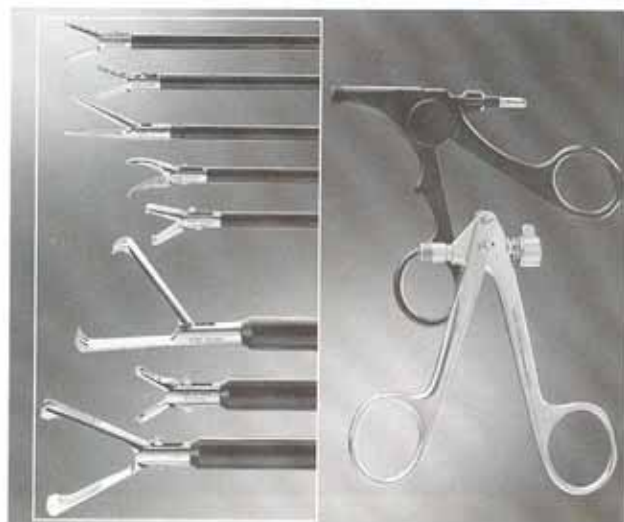


Fig. 16-6. Instrumental de prensión.

incididos. Por lo tanto se deben preparar:  
Pote con antiséptico.

Pote con agua bidestilada.

Pote con agua bidestilada o solución fisiológica a 60-80° o antiempañante.\*

Pinza portahisopo.

Pinzas Backhaus.

Mango de bisturí Nº 3.

Tijera Metzenbaum.

Tijera Mayo.

Pinza diente de ratón.

Pinza diente de ratón.

Pinza Bertola.

Pinzas Kocher largas y cortas.

Separadores Farabeuf angostos.

Portaagujas.

Pinza Foerster o Gregoire recta o curva.

Pinza Desjardins, en cirugías del árbol biliar.

En el caso de cirugías que requieran la movilización del aparato reproductor femenino se agregará:

Espéculo.

Pinza Erina.

Pinza Musseaux.

Bujías de Hegar.

Tutor para movilizar el útero.

Cánula de Rubinstein o Rissolia para movilizar el útero y comprobar la permeabilidad de las trompas de Falopio o manipuladores uterinos descartables que no lesionan el cérvix (fig. 16-8).

#### MATERIALES NECESARIOS

En las cirugías laparoscópicas se debe contar con los siguientes insumos:

Fundas de polietileno para la cámara y el cable transmisor de luz (fibra óptica).

\* El antiempañante es una solución que contiene alcohol. Aplicando una gota sobre la lente se forma una película, que compensa la diferencia de temperatura entre la cavidad abdominal (37°) y el material de la óptica, evitando que se empañe.




Fig. 16-7. Retractores y palpadores varios.

Cinta hipoalergénica de papel para fijar las fundas; proporciona mejor hermeticidad.

Jeringas de 10 mL.

Hoja de bisturí Nº 11.

Clips de titanio o de material absorbible (polidioxanona).

Suturas para el cierre de la pared y, si es necesario, para efectuar ligaduras o puntos internos.

Bolsas para especímenes-biopsias.

Opcionales

Cánula de aspiración-irrigación laparoscópica de 5 o 10 mm.

Hisopos.

Gasas de quiste.

Sustancia de contraste (ditrizoato de sodio).

Set de colangiografía.

Jeringas de 20 mL.

Tubos de drenaje de látex o siliconados.

#### Nota:

Las suturas que se utilizan en cirugía laparoscópica deben ofrecer seguridad, otorgando un perfecto deslizamiento de los nudos y maniobrabilidad. La elección del tipo de sutura y el calibre depende de las preferencias del cirujano. Las mencionadas en la bibliografía sirven de orientación por ser las de uso más frecuente.




Fig. 16-8. Movilizador uterino.

## PROCESAMIENTO DEL INSTRUMENTAL LAPAROSCÓPICO

El instrumental laparoscópico reutilizable es metálico y está fabricado con diversos materiales: acero inoxidable, titanio, aleación de materiales no ferrosos con superficies pulidas, materiales ligeros como el aluminio, materiales sintéticos, baquelita, cristal, silicona, cerámica, pastas diversas, materiales conductores de electricidad, aislantes, etcétera.

El instrumental, por estar compuesto de varias aleaciones, puede sufrir alteraciones si no se realiza una elección apropiada de los métodos de limpieza y esterilización, teniendo presentes conceptos básicos y las indicaciones especiales del fabricante. Por ello se hará hincapié en cuanto al lavado del instrumental que debe hacerse inmediatamente después de su uso, evitando que la suciedad se seque en los objetos. Sobre este aspecto, se recordará a los trabajadores de salud algunas premisas enunciadas en 1961 por Earle H. Spaulding, quien clasificó los elementos de uso médico y su consiguiente procesamiento (cuadro 16-1). Estas definiciones básicas sobre desinfección y esterilización han quedado, en el mundo entero, como modelos para diferenciar y aplicar ambos procesos.

### DESCONTAMINACIÓN DEL INSTRUMENTAL

Para que la etapa de desinfección o esterilización resulte efectiva es fundamental disminuir la carga microbiana del instrumental. La *descontaminación* es el proceso que transforma en bioseguros a los insumos médicos para su posterior uso. Este proceso incluye las siguientes etapas (cuadro 16-2).

- Prelavado.
- Lavado: manual, mecánico o ultrasónico.
- Enjuague.
- Secado.
- Desinfección o esterilización (cuadro 16-1).

### Nota:

*Este proceso importante se debe practicar con todo elemento o instrumental utilizado en el ámbito quirúrgico.*

### Prelavado

Concluida la cirugía se realiza el *prelavado* en el sitio quirúrgico. El instrumental, una vez separado y desmontado, se debe sumergir de inmediato en un detergente de uso quirúrgico dentro de un contenedor. Es fundamental que el material quede totalmente cubierto por la solución.

Según las recomendaciones internacionales de bioseguridad se aconseja el uso de *detergentes enzimáticos*, fabricados con diferentes enzimas en concentraciones que varían entre el 5 y 20%, como por ejemplo, proteasas, amilasas, lipasas y carbohidrasas. Las mismas no necesitan de un detergente iónico para potenciar su acción limpiadora, previniendo el efecto comosivo. La efectividad del producto será mayor o menor de acuerdo con la cantidad y la variedad de enzimas que contenga. La elección del detergente se efectuará según el requerimiento específico del instrumental a limpiar.

Los detergentes enzimáticos tienen determinadas propiedades:

- La cualidad de degradar cualquier tipo de materia orgánica, disminuir la carga microbiana y eliminar olores biológicos que se encuentran en el instrumental (siempre que contengan las enzimas mencionadas).
- Un pH neutro que no causa reacciones químicas en los materiales; aumentando su vida útil.
- Son bacteriostáticos ya que contienen alcohol isopropílico; por lo tanto, inhiben el crecimiento de algunos microorganismos (*pseudomonas*).
- Son atóxicos; no irritan la piel ni las mucosas de la vía aérea.
- Son biodegradables; no perjudican el medio ambiente.

**Cuadro 16-1.** Clasificación de los elementos según Spaulding

Elementos	Características
Críticos	Son los que entran en contacto con el torrente sanguíneo o con cavidades estériles. Deben esterilizarse.
Semicríticos	Son los que establecen relación con las mucosas o la piel no indemne. Elementos de este tipo deben recibir una desinfección de alto nivel (DAN) entre cada uso.
No críticos	Son los que sólo toman contacto con la piel sana. Requieren una desinfección de bajo nivel.

- Son de fácil enjuague.
- No se inactivan ante la presencia de materia orgánica.

Las diluciones y el tiempo de exposición se realizarán según las especificaciones del fabricante. Se debe tener en cuenta que este tipo de detergente actúa en aguas templadas y frías. Sin embargo, la temperatura óptima debe ser entre 35 y 45°C, puesto que a esta temperatura se acelera la reacción química. No se deben emplear temperaturas mayores de 50°C porque provocarían la coagulación y muerte de las proteínas. Recuérdese que las enzimas son proteínas producidas por células vivas.

Finalizado este procedimiento, se retira el material del área quirúrgica y se lleva al sector de lavado para completar su proceso.

### Lavado manual

El lavado manual es el más adecuado para los elementos de laparoscopia, aunque también pueden emplearse técnicas mecánicas.

El instrumental se debe lavar con una solución limpiadora de similares características a la empleada en el prelavado. Se utilizan cepillos de fibras plásticas (de tipo dentales), escobillas cilíndricas, mandriles y pistolas de presión de agua, que dan acceso a lugares difíciles, como las articulaciones de las mandíbulas y los tramos largos de lumen es estrechos.

El *enjuague* se hace por inmersión y arrastre (con pistolas de presión) evitando, de este modo, residuos de detergente en los canales del instrumental.

El *secado* se efectúa con compresas de tela

**Cuadro 16-2.** Descontaminación del instrumental laparoscópico

Etapas	Características
Prelavado	En el quirófano con detergente de uso quirúrgico o enzimático
Lavado	Con el mismo detergente cepillando las superficies y los canales internos
Enjuague	Por inmersión y arrastre con pistolas de presión de agua
Secado	Con aire comprimido, paños textiles que no dejen pelusa y alcohol al 70 o 90°
Desinfección de alto nivel o esterilización	- Inmersión del instrumental en glutaraldehído al 2% por un tiempo mínimo de 30 minutos o en ortofaldehído 0,55% durante 12 minutos y posterior enjuague con agua destilada bajo técnica aséptica por inmersión.  - Autoclave de vapor, óxido de etileno, radiaciones gamma, plasma de peróxido de hidrógeno y ácido peracético



que no dejen pelusa y con aire comprimido. Para un secado más apropiado se puede utilizar alcohol al 70 o 96°.

### Lavado mecánico

En este tipo de lavado se emplea un mecanismo de arrastre por presión de agua y *detergente enzimático de baja espuma*. Los equipos cuentan con selectores de temperatura y tiempo de duración del proceso.

El material, al igual que en cualquier tipo de procedimiento, debe estar totalmente desmontado al colocarse en las bandejas cribadas que poseen los equipos. Se tendrá especial cuidado con las partes pequeñas del instrumental, que se dispondrán en reservorios destinados a tal fin, para lograr una mejor exposición durante el proceso y evitar su pérdida.

### Lavado ultrasónico

El sistema de lavado por ultrasonido se basa en el fenómeno de cavitación, que consiste en la formación de millones de microburbujas y su posterior implosión, lo que genera sobre la superficie del instrumental un vacío, con el consecuente arrastre de la suciedad de la superficie de los mismos.

La preparación y los recaudos a tomar con el instrumental no difieren de otros sistemas de lavado. La temperatura promedio del agua será entre 35 y 45°C y el tiempo de exposición, de 3 a 5 minutos.

El lavado ultrasónico no es aconsejable para el instrumental de cirugía laparoscópica.

### Desinfección

Es el proceso mediante el cual se provoca la destrucción o eliminación de agentes infecciosos y contaminantes, excluyendo del mismo a las esporas bacterianas. Puede ser:

- *De bajo nivel*: se eliminan las formas vegetativas de algunas bacterias gramnegativas, hongos y virus.
- *De nivel intermedio*: se suprimen las formas vegetativas de bacterias, hongos y algunos virus.

- *De alto nivel*: se destruyen todas las formas vegetativas de las bacterias, hongos, virus y *Mycobacterium tuberculosis*.

### Desinfección de alto nivel

El instrumental de cirugía laparoscópica tiene un costo elevado. A menudo las instituciones no cuentan con la infraestructura adecuada y no poseen el instrumental suficiente para la demanda quirúrgica. Esto promueve la búsqueda de un medio rápido y efectivo que habilite su utilización cuando se hace imposible la esterilización.

En estas circunstancias, se debe recurrir a la desinfección de alto nivel, haciendo una buena elección del desinfectante químico con el que se procesará el instrumental por inmersión.

Además, para obtener resultados satisfactorios es necesario que el instrumental se encuentre libre de materia orgánica, seco y en amplio contacto con el medio químico líquido, durante un mínimo de 30 minutos.

Utilizando la técnica adecuada de manejo se evitan reacciones de toxicidad en el paciente y el personal.

#### *Glutaraldehído al 2% alcalino sin surfactantes, de grado médico*

Es un desinfectante químico. Su actividad microbicida está influida por el pH de la solución, el tiempo de envejecimiento y las impurezas. La mayor actividad del glutaraldehído se consigue con productos libres de impurezas y con un pH alcalino. Pero a este pH, las soluciones son inestables y al cabo de un tiempo se polimerizan, es decir, se provoca una unión molecular que inactiva la solución y altera la eliminación de los microorganismos. Además, debe tenerse en cuenta que el enlace no se produce en igual período en todos los glutaraldehídos alcalinos. En los productos sin aditivos debería ocurrir a partir de los 14 días.

La existencia de partículas extrañas también altera las soluciones formando compuestos tóxicos. El compuesto madre se

presenta con un pH ácido, variable entre 3 y 4; al activarlo se transforma en una solución con un pH alcalino, entre 7,5 y 8. Este cambio le otorga una máxima efectividad como desinfectante. La clasificación de grado médico se debe a un filtrado adicional del producto que lo libera de impurezas, otorgándole mayor seguridad con respecto a su duración e inicio de la polimerización.

El producto se debe activar dentro de un contenedor plástico, nunca de metal, correctamente rotulado y descartar a los 14 días. La solución se debe testear con indicadores químicos antes de cada uso, para controlar su posible dilución. El instrumental se debe colocar limpio y seco en el glutaraldehído, ya que la materia orgánica lo inactiva y el agua lo diluye.

A fin de obtener una destrucción completa de todos los microorganismos, incluido *Mycobacterium tuberculosis*, el material se debe sumergir por un período mínimo de 30 minutos. Todo aquel que tenga lúmenes o canales debe ser tratado con implementos especiales, como por ejemplo jeringas, de modo que la superficie completa del mismo esté en contacto con el desinfectante.

En inmersiones prolongadas, los materiales de diferentes metales deberán ser separados para evitar la corrosión electrolítica entre ellos. Se considera que para lograr la destrucción de cualquier forma de vida microbiana, incluidas las esporas, se debe realizar una inmersión de 10 horas.

El producto es tóxico al contacto con la piel y las mucosas, así como la inhalación de los vapores. Por eso, el operador debe protegerse con guantes de látex, barbijo y antiparras para su manejo.

Al finalizar la desinfección de alto nivel, el instrumental, para su uso, se debe enjuagar por inmersión en grandes volúmenes de agua destilada con técnica aséptica.

Los envases y contenedores del glutaraldehído deben permanecer cerrados para evitar su evaporación. Una vez vencido, puede desecharse perfectamente en cualquier drenaje ya que la solución es biodegradable.

#### *Ortoftalaldehído 0,55%*

Existe un nuevo producto, aprobado por el Ministerio de Salud de los países europeos y los Estados Unidos, llamado *ortoftalaldehído 0,55%*, que disminuye el tiempo de inmersión a 12 minutos. Este líquido tiene características similares al glutaraldehído, pero a diferencia de éste no se inactiva ante la presencia de materia orgánica y es menos tóxico. El instrumental debe estar totalmente limpio y seco antes de sumergirse y debe ser tratado bajo las indicaciones mencionadas antes.

### Esterilización

Por medio de este proceso se elimina toda forma de vida microbiana sobre un objeto o sustancia.

En la actualidad, el instrumental de cirugía laparoscópica puede someterse a diferentes métodos de esterilización: autoclave de vapor, óxido de etileno, radiaciones gamma (no hospitalario), plasma de peróxido de hidrógeno y ácido paracético.

#### *Autoclave de vapor*

Es un método de esterilización físico cuyo agente esterilizante es el vapor de agua saturado a presión. Actúa por coagulación a nivel del protoplasma celular de los microorganismos. Trabaja a temperaturas de 121 a 134° y sólo deberá utilizarse para materiales que soporten estas condiciones.

#### *Óxido de etileno*

Es un método de esterilización químico, cuyo agente esterilizante es el óxido de etileno. Su acción durante el proceso de esterilización se debe a la destrucción de los microorganismos por alquilación, reacción química que se produce dentro de la célula alterando sus procesos reproductivos y metabólicos, bajo condiciones determinadas de temperatura, humedad y concentración de gas por un determinado tiempo.

El óxido de etileno es una sustancia alta-

mente reactiva en combinación con agua, cloruros, etc., con los cuales forma compuestos tóxicos. Además, es un gas inflamable a 18°C, explosivo (para lo que su concentración mínima en el aire ambiental no debe superar 1 ppm) y tóxico para las personas al contacto con la piel, las mucosas y la vía aérea. Es un agente cancerígeno, mutagénico y teratogénico. Por estos motivos, y otros que no se citan, es que se hace referencia a este método esterilizante, porque de hecho se utiliza aunque se pretende su desuso.

#### Radiaciones gamma

Es un sistema de esterilización industrial, que emplea maquinarias especiales para la preparación del material y el procesamiento propiamente dicho. Su uso no es factible en los centros quirúrgicos.

#### Plasma de peróxido de hidrógeno ( $H_2O_2$ )

La esterilización por plasma de peróxido de hidrógeno es un método fisicoquímico cuyo agente esterilizante son los radicales libres que se producen como consecuencia de la formación del plasma de  $H_2O_2$ . El ciclo comprende:

- Una fase de vacío que disminuye la presión atmosférica de la cámara a 300 mTorr.
- Una fase de inyección de la solución acuosa de  $H_2O_2$ , que se vaporiza (V) y dispersa en la cámara.

- Una fase de difusión en la que el  $H_2O_2$  (V) ingresa en toda la carga.
- Una fase en la cual se genera el plasma de gas a baja temperatura con 400 w de radiofrecuencia (energía electromagnética), que origina una mezcla reactiva de iones, electrones y neutrones que reaccionan entre sí y eliminan microorganismos.
- Una fase de ventilación, en la cual la cámara vuelve a la presión atmosférica. Los componentes pierden su alta energía y se recombinan para formar oxígeno, agua y otros desechos no tóxicos. El tiempo aproximado del ciclo es de unos 75 a 90 minutos en total.

#### Ácido paracético

El ácido paracético líquido es el medio activo de un sistema de esterilización químico a baja temperatura, que se combina con un sistema de protección química (neutralizante de corrosión) para evitar el deterioro de los artículos. De ahí que puedan ser esterilizados todos los elementos pasibles de ser sumergidos.

El ciclo tiene una duración aproximada de 25 minutos a una temperatura de 50 a 56°C. Comienza con el llenado de la cámara con una solución acuosa de ácido paracético, un tiempo de exposición, cuatro enjuagues con agua estéril y una fase de aireación con filtro estéril.

## TRATAMIENTOS QUIRÚRGICOS

### ANESTESIA

El paciente recibe anestesia general inhalatoria en todos los casos. La mesa de anestesia debe contar indefectiblemente con un oxícapnógrafo para completar el equipamiento necesario de la cirugía laparoscópica.

En enfermos que presenten estado general

crítico (casos excepcionales) se utiliza anestesia local.

### POSICIÓN DEL PACIENTE Y DEL EQUIPO QUIRÚRGICO

La posición del paciente y del equipo quirúrgico difiere según la patología a tratar,

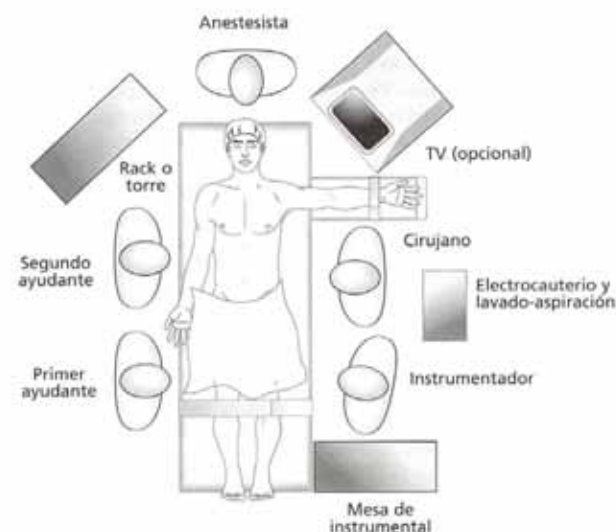


Fig. 16-9. Distribución del equipo quirúrgico, en posición americana o alemana, para la realización de una colecistectomía.

ya sea abdominal, torácica o ginecológica y la técnica elegida.

### Técnica alemana o americana

**Posición del paciente:** se coloca en decúbito dorsal con los miembros inferiores juntos (fig. 16-9).

**Embrocado:** se realiza desde el tercio medio del tórax hasta el tercio medio de los muslos y del flanco izquierdo al derecho del paciente.

**Colocación de campos:** se utilizan dos campos chicos o grandes laterales, dos campos grandes podálicos y uno cefálico.

### Técnica francesa

**Posición del paciente:** se ubica en decúbito dorsal con los miembros inferiores extendidos y apoyados sobre piernas.

**Embrocado:** se efectúa desde el tercio medio del tórax hasta el tercio inferior de los muslos y del flanco izquierdo al derecho, incluidos los genitales.

**Colocación de campos:** se emplean dos campos grandes laterales, uno cefálico, otro perineal, dos piernas o dos campos grandes y un campo chico para cubrir los genitales.

En todos los casos el instrumentador debe preparar un bolsillo de tela, similar a la bolsa de electroaspiración utilizada en las cirugías convencionales, en donde el cirujano colocará las pinzas de uso más frecuente.

## REALIZACIÓN DEL NEUMOPERITONEO

### Aguja de Veress

Para efectuar el neumoperitoneo se emplea una aguja de Veress, que tiene un me-

cansimo de doble función: una punta externa filocortante y una punta interna roma. La punta filocortante secciona los planos de la pared abdominal; al atravesar el peritoneo, la punta roma se exterioriza automáticamente por medio de un dispositivo de resorte, evitando ocasionar alguna lesión en las vísceras.

La aguja de Veress siempre se coloca con su válvula abierta por seguridad. Con una mano se tracciona al cenit del abdomen y con la otra se ingresa la aguja, en forma perpendicular, sintiéndose la resistencia de la aponeurosis y el peritoneo. Recuérdese que el abdomen se encuentra con presión negativa y al traspasar el peritoneo con la aguja de Veress, éste absorbe el aire del ambiente, iniciando la separación de las vísceras de la pared. Introducida en la cavidad, se realiza un testeo mediante la *inyección* de agua destilada o solución fisiológica con una jeringa de 10 ml, para permeabilizar la vía en el caso de que quede algún tejido y luego se *aspira* para ver si viene contenido. Si en la columna de agua se visualizan burbujas de aire, éstas indican que la aguja ingresó correctamente en la cavidad sin lesionar las vísceras. Después, se deja una gota de agua en la válvula y se tracciona del abdomen hacia el cenit observándose su absorción. Otra opción consiste en retirar el émbolo de la jeringa dejando descender el contenido.

Obtenido un testeo positivo, se inicia la insuflación conectando la tubuladura del equipo a la aguja de Veress. Se insufla el abdomen del paciente a razón de 1 litro por minuto hasta llegar a 12 mm Hg de presión intraabdominal; de esta manera se logra una distensión lenta que no ocasiona dolor posquirúrgico. En pacientes obesos se puede estipular la presión intraabdominal en el insuflador hasta 14 mm Hg. Una vez alcanzada la distensión deseada de la pared, se puede aumentar el flujo de ingreso hasta 10-30 litros por minuto. Cumplido este paso, se retira la aguja de Veress y se ingresan las vías de trabajo bajo visión directa o a ciegas.

### Colocación del primer trocar o vía de trabajo

#### Visión directa

Se denomina colocación de las vías de trabajo en la pared abdominal bajo visión directa, cuando se observa su ingreso directamente, o a través del monitor, evitando lesionar las vísceras. Se puede utilizar un *trocar de Hasson* o un *trocar óptico*.

Si se opta por el primero de los mencionados, se efectúa una minilaparotomía infraumbilical o supraumbilical de 2 a 3 centímetros promedio, incidiendo todos los planos. Se colocan dos puntos tractores de polipropileno o poliglactina 0 o 1 que atraviesan el peritoneo y la aponeurosis y, a continuación, se ingresa el *trocar de Hasson*. Éste presenta una punta roma y un fijador cónico donde se sujetan los puntos pasados, que además cumplen la función de cerrar la brecha e impedir el desplazamiento del trocar y la pérdida de CO<sub>2</sub> durante la insuflación del paciente.

Si se emplea un *trocar óptico* (fig. 16-10) es necesaria una incisión cutánea de 1 centímetro. Este trocar posee un punzón hueco por donde se introduce la óptica y una punta cónica transparente, que permite ver en el monitor el pasaje a través de los planos de la pared. En los laterales de la punta transparente tiene pequeñas aletas que realizan



Fig. 16-10. Trocar óptico.

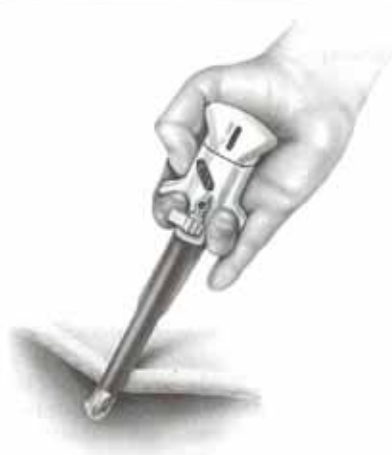

Fig. 16-11. Obsérvese en la imagen la forma correcta de tomar el trocar.

la disección de los tejidos sin ocasionar lesiones. Con este trocar se puede prescindir del neumoperitoneo previo.

#### Colocación a ciegas

La denominación *a ciegas* se debe a la introducción de la primera vía de trabajo sin poder visualizar el interior de la cavidad. Estas maniobras se llevan a cabo bajo premisas de seguridad para evitar una lesión visceral.

Se toma el trocar (fig. 16-11) con su válvula abierta y ejerciendo tracción del abdomen al cenit, se atraviesa la pared en forma perpendicular sintiéndose la pérdida de CO<sub>2</sub> que demuestra la correcta colocación en la cavidad.

Los trocres pueden ser *cónicos*, *biselados* o *piramidales* (fig. 16-12); su función es diseccionar y seccionar los tejidos.

Senn creó la *técnica en Z*, llamada así por la forma de ingresar el trocar a través de los diferentes planos (fig. 16-13). La maniobra consiste en atravesar el tejido celular subcutáneo en dirección oblicua hasta la zona pararectal, reclinar el músculo recto hasta la línea media y, de esa manera, traspasar la aponeuro-



Fig. 16-12. Variedad de trocres. a. Cónico. b. Trocar de Hasson. c. Piramidal.

rosis y el peritoneo. Esta acción previene una eventración ante una eventual debilidad de la pared debido a la introducción del trocar.

Una vez colocado el trocar de inicio, se conecta la tubuladura para mantener la presión intraabdominal deseada. Se ingresa la óptica y se anexa la cámara, enfundada en polietileno, para introducir las otras vías de trabajo bajo visión directa.

#### COLOCACIÓN DE LAS RESTANTES VÍAS DE TRABAJO

Mientras el ayudante expone el peritoneo parietal anterior, el cirujano presiona la zona donde ubicará el trocar a fin de centralizar la imagen en el monitor. Con esta maniobra de transluminación se realiza la incisión cutánea en una zona avascular. Ésta debe tener una longitud proporcional al diámetro del trocar a los efectos de evitar pérdidas de CO<sub>2</sub> y no debe ser menor para no causar necrosis tisular. Una vez introducido en la cavidad se retira el punzón y a continuación, se ingresan las restantes vías de trabajo con la misma técnica.

Cabe mencionar que en la actualidad los trocres reutilizables y descartables se presentan en diferentes medidas, que van de 3 a 33 mm de diámetro (fig. 16-14) y tienen un sistema de válvulas automáticas o a pistón.



Fig. 16-13. Introducción del trocar mediante la técnica en Z.

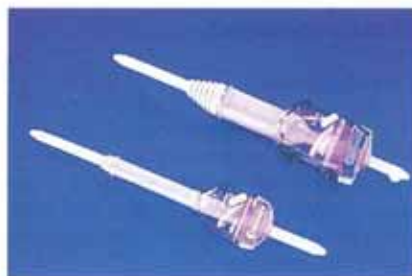

Fig. 16-14. Trocres descartables de 18 y 35 mm.

## RETIRO DE LAS VÍAS DE TRABAJO

Las vías de trabajo se retiran con el seguimiento visual que ofrece la cámara, verificando la hemostasia de la pared y/o efectuéndola si fuera necesario.

El último trocar que se extrae es el paraumbilical donde está colocada la óptica, ya que permite observar el cierre de los diferentes planos y, según el caso, se aplica un punto de refuerzo en la aponeurosis para prevenir una eventración.

El CO<sub>2</sub> debe ser evacuado de la cavidad durante la extracción del último trocar. Es importante lograr un vaciamiento total para evitar el dolor en el posoperatorio inmediato (omalgia).

### Nota

La posición del paciente, la realización del neumoperitoneo y la colocación de las vías de trabajo descritas deben ser aplicadas para todas las técnicas quirúrgicas que se detallan a continuación.

## LAPAROSCOPIA EXPLORADORA

La laparoscopia exploradora se efectúa con fines diagnósticos cuando la clínica y los exámenes complementarios ofrecen dudas, obteniéndose muestras para su correspondiente estudio. También está indicada para evaluar los resultados de un procedimiento quirúrgico previo (second look), cuando existe la posibilidad de aplicar un tratamiento conservador, para el tratamiento de un proceso adherencial y el lavado abdominal en la peritonitis.

Como toda cirugía laparoscópica tiene el beneficio de demandar un corto tiempo intraoperatorio para el paciente, ya que este tipo de cirugía implica una mínima lesión de la pared abdominal con una consecuente y rápida recuperación posoperatoria e inserción social y laboral.

### Instrumental específico y materiales

Aguja de Veress.  
Trocres de 10 mm.  
Trocres de 5 mm.  
Reductor de 10 a 5 mm.  
Óptica.  
Graspers.  
Tijera.  
Hook.  
Cauterizador monopolar y bipolar.  
Pinza para biopsia (sacabocados).  
Retractor.  
Cánula de aspiración-irrigación.  
Aguja de punción.  
Portaagujas.  
Pinza bajadora de nudos.  
Endoengrapadora lineal o lineal cortante.  
**Materiales**  
Tubos de ensayo estériles.  
Colágeno liofilizado.  
Esponja de gelatina de proteína purificada.  
Celulosa oxidada.  
**Suturas**  
Polipropileno o sutura absorbible 0.  
Nylon monofilamento 3-0.

## Técnica quirúrgica

### Vías de acceso

Una vez preparado el campo quirúrgico se comienza el neumoperitoneo. Cuando se llega a la presión deseada, se coloca la primera vía de trabajo a través de la cual se ingresa la óptica y, luego, las vías auxiliares según requerimiento.

### Desarrollo

La exploración del abdomen se realiza en sentido horario y antihorario, en forma detallada y precisa. Utilizando un grasper o un palpador se movilizan las vísceras y se expone el campo operatorio.

Cuando se encuentra líquido o una colección se toman muestras con una cánula o aguja de punción, para ser enviadas en tubos de ensayo estériles a citología o laboratorio.

Debe hacerse buen uso de la irrigación y aspiración para identificar una posible fuente de hemorragia o la pérdida de contenido entérico.

En el caso de hallar o presumir alguna patología se obtienen muestras con una pinza de biopsia o instrumental específico. Si se desea efectuar una biopsia de mayor tamaño, resultan útiles las engrapadoras lineales cortantes; brindan rapidez y disminuyen el sangrado manteniendo el campo operatorio exangüe.

Las biopsias sospechosas se retiran de la cavidad en bolsas para especímenes, de este modo se evita la diseminación de células neoplásicas en la pared.

Culminado el examen se verifica la hemostasia y se lava la cavidad según necesidad. Se retiran los trocres y se cierra la piel.

## CIRUGÍAS DEL ÁRBOL BILIAR

La colecistectomía, por colelitiasis sintomática, es el procedimiento laparoscópico más frecuente entre las cirugías del árbol bi-

liar. Esta modalidad quirúrgica también está indicada en caso de colecistitis aguda, colecistitis supurada (empiema vesicular) y coledocolitiasis, realizándose la exploración y el drenaje de la vía biliar principal o una derivación biliodigestiva.

## Colecistectomía

### Instrumental específico y materiales

Además del instrumental convencional es indispensable contar con:

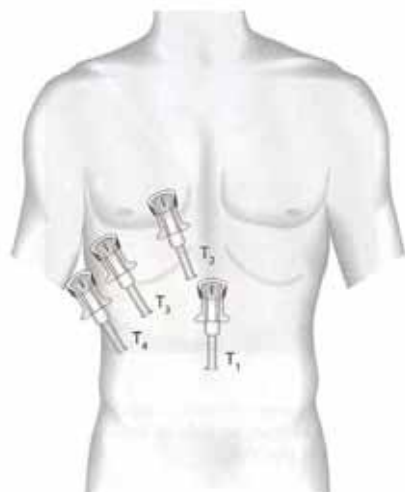Aguja de Veress.  
Trocres de 10-12 mm.  
Trocres de 5 mm.  
Reductores de 10 a 5 mm.  
Óptica de 0°.  
Graspers.  
Pinza tractora dentada.  
Disector recto o curvo.  
Pinza de mano izquierda.  
Tijera.  
Hook (cauterizador monopolar).  
Cauterizador bipolar.  
Cánulas de aspiración-irrigación intercambiables de diferentes calibres.  
Pinza hisopo.  
Endoclclipadora de titanio.  
Endoclclipadora para clips de material absorbible.  
**Suturas y materiales**  
Hisopitos.  
Gasas de quiste.  
Jeringas de 10-20 mL.  
Drenaje mediano.  
Bolsa de especímenes.  
Clips de titanio y de material absorbible de polidioxanona.  
Polipropileno o material absorbible 0.  
Nylon monofilamento 3-0.

### Técnica quirúrgica alemana

#### Vías de acceso

Efectuada la preparación del campo quirúrgico, se colocan las vías de trabajo, a partir de ahora designadas con la letra **T**:

- $T_1$  de 10-12 mm. En posición paraumbilical, supraumbilical o infraumbilical según la contextura física del paciente.
- $T_2$  de 10-12 mm. En el epigastrio, en posición paramediana, a 4 cm de la línea media y a dos traveses de dedo del reborde costal, para evitar la lesión de los vasos subcostales.
- $T_3$  de 5 mm. En la línea medioclavicular derecha, a dos traveses de dedo del reborde costal.
- $T_4$  de 5 o 10 mm. En línea axilar anterior derecha (fig. 16-15).



**Fig. 16-15.** Ubicación de los trocares para la realización de una colecistectomía empleando la técnica alemana.

#### Desarrollo

El ayudante maneja la cámara ( $T_1$ ) con su mano derecha y con su mano izquierda introduce un grasper dentado ( $T_3$ ), toma el fondo de la vesícula y lo eleva, lográndose una óptima visión del árbol biliar.

El cirujano con tijera ( $T_2$ ) y pinza de mano izquierda a elección ( $T_3$ ) tracciona el bacinete de la vesícula y expone el triángulo de Calot formado por el conducto cístico, el hepático común y el lóbulo hepático. A continuación, se comienza a liberar el hilio para la identificación de los elementos (fig. 16-16). En pedículos congestivos, esta disección roma y/o cortante se puede complementar con hisopos, gasas de quiste, disectores e irrigación (disección hidráulica).

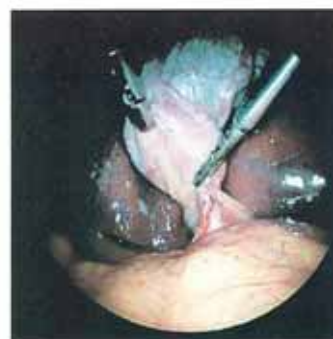
Una vez liberados los elementos del hilio, se procede a su ligadura ( $T_3$ ). En la arteria cística se colocan dos clips de titanio proximales y uno distal y se secciona con tijera. Luego, se prosigue con la ligadura del conducto cístico al igual que la arteria, con la opción de cambiar los clips de titanio proximales por un clip de polidioxanona (fig. 16-17). Este clip tiene la característica de ser reabsorbible, lo cual evita la formación de granulomas y, además, posee una traba de cierre que impide su desplazamiento. El conducto cístico se transeca entre clips.

El desprendimiento de la vesícula del lecho hepático se realiza en forma retrógrada, o sea de cuello a fondo, utilizando tijera o Hook y clips de titanio ante la presencia de

conductos aberrantes o vasos de calibre importante que así lo requieran.

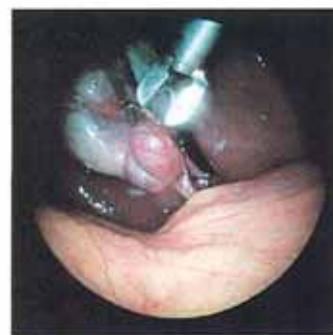La extracción de la vesícula difiere de acuerdo con la técnica de elección. En la *técnica alemana* se la extrae junto con  $T_1$  traccionando del grasper. Si presenta gran tamaño se la superficializa, se rodea la pared con una gasa embebida en solución de yodopovidona para evitar la contaminación del campo, se evacua su contenido y, luego, se la extrae. Cuando los cálculos impiden su retiro de la cavidad, se debe ampliar la pared (el bacinete), colocar dos pinzas Kocher y extraer los litos con una pinza Desjardins, Foerster o Gregoire. Finalizada la ectomía se efectúa antisepsia en el área de  $T_1$  y se reintroduce el trocar. En la *técnica americana*, la vesícula se retira por  $T_2$ . En el caso de optar por la *técnica francesa*, se extrae por  $T_1$ , siendo necesario retirar el laparoscopio e ingresarlo por  $T_2$ .

A continuación, se lava la cavidad ( $T_3$ ) y se controla la hemostasia ( $T_2$ ). Según el caso,



**Fig. 16-16.** Una vez elevado el fondo vesicular y expuesto el campo, se aísla el tejido adventicio y se diseña el pedículo.

se deja colocado un drenaje mediano en el hiato del Winslow ( $T_4$ ) para controlar una posible hemorragia o bilirragia. El instrumentador debe entregar el drenaje clampedo para evitar la pérdida del neumoperitoneo.



**Fig. 16-17.** Con la aplicación de dos clips proximales y uno distal se ocluyen el conducto y la arteria cística.

Retiradas las vías de trabajo, se sutura la piel con nailon monofilamento 3-0. El drenaje, con función aspirativa, se fija mediante un punto de lino #0. En general, se deja durante 24 horas.

#### Empiema vesicular - Colecistitis aguda

Al efectuar una intervención quirúrgica con diagnóstico de empiema vesicular o colecistitis aguda, se visualiza en la cavidad un proceso inflamatorio que ofrece un tejido congestivo, friable y formación de adherencias debido a la reacción del omento mayor.

La primera maniobra quirúrgica consiste en explorar las estructuras anatómicas y liberar los tejidos con tijera ( $T_2$ ) y cauterización bipolar o monopolar.

A continuación, se punza la vesícula con una cánula o aguja ( $T_3$ ), y se obtiene una muestra para el examen bacteriológico. El resto del contenido se aspira. Apenas retira la cánula de punción, se clampea la zona punzada con un grasper, evitando el derrame de pus o bilis en la cavidad.

Cumplido este paso, se prosigue con la realización de la colecistectomía según la técnica descrita, utilizando disección hidráulica y maniobras romas como patrones para resguardar la integridad de los elementos. La irrigación y la aspiración de la cavidad son importantes para evitar posibles adherencias.

#### Colangiografía intraoperatoria

La colangiografía operatoria es una condición básica para el tratamiento de la litiasis coledociana. Esta puede efectuarse en forma rutinaria y sistemática o en forma selectiva de acuerdo con el diagnóstico obtenido con los estudios preoperatorios o el diámetro de la vía biliar observado durante la cirugía.

Para llevar a cabo este procedimiento, se emplea el intensificador de imágenes como método de elección o placas intraoperatorias como práctica alternativa.

**Instrumental especial y materiales**

Pinza de Olsen.  
 Microtijeras de 5 mm.  
 Set de colangiografía.  
 Catéter tipo K-30/31 (en caso de colocarlo transcístico).  
 Sustancia de contraste (ditiurato de sodio).  
 Jeringas de 20 mL.

**Técnica quirúrgica**

El conducto cístico se incide con una microtijera y con una pinza de Olsen se introduce un catéter-balón de colangiografía, previamente purgado con agua bidestilada o solución fisiológica (fig. 16-18). En el caso de emplear un catéter tipo K-30/31 se aplica un clip para fijarlo en forma temporaria. Mediante irrigación se comprueba su permeabilidad y luego se inyecta sustancia de contraste bajo el seguimiento del intensificador de imágenes, que agiliza sobremanera la cirugía. Se observa entonces el llenado dinámico del medio de contraste en el árbol biliar y su evacuación en el duodeno (fig. 16-19).

De corroborar la existencia de litiasis en la vía biliar principal, se evalúa la siguiente información:

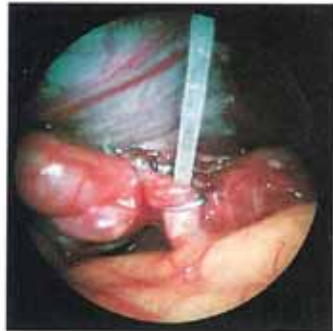- En el cístico: longitud, diámetro, tortuosidad y desembocadura en el colédoco (lateral, posterior o medial).
- En el colédoco: diámetro, número, tamaño y ubicación de los cálculos y la progresión del contraste al duodeno.

**Exploración de la vía biliar**

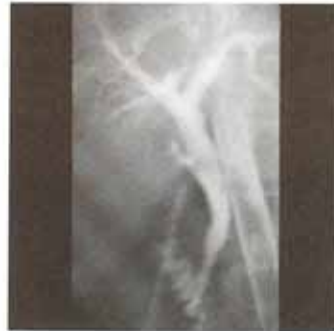Confirmado el diagnóstico preoperatorio o el hallazgo de litiasis en el conducto colédoco a través de la colangiografía, se procede a la exploración de la vía biliar.

**Instrumental especial y materiales**

Óptica de 30°.  
 Coledocoscopio de 2 mm.  
 Bisturí con hoja 11 (diseñado para uso endoscópico).  
 Portaagujas.  
 Canastilla Dormia.  
 Catéter Fogarty Nº 2 o 3.  
 Sustancia de contraste.  
 Jeringas de 20 mL.  
 Tubo de Kehr (habitualmente Nº 14 o 16).  
 Sutura de polidioxanona y polipropileno de 2-0 a 4-0.



**Fig. 16-18.** Obsérvese la introducción de un catéter en el conducto cístico para efectuar una colangiografía.



**Fig. 16-19.** La opacificación del conducto colédoco revela la inexistencia de cálculos.

**Técnica quirúrgica****Vía transcística**

Bajo seguimiento radioscópico se ingresa un catéter Fogarty por el conducto cístico y se dilata hasta la unión císticocoledociana. Seguidamente se introduce una canastilla Dormia y, tras llegar a la papila, se abre y se retira en forma retrógrada capturando los cálculos (fig. 16-20). Luego se realiza una colangiografía de control y, si es satisfactoria, se cierra el cístico con clips o ligaduras.

**Coledocotomía**

Cuando la vía transcística resulta ineficaz, se efectúa una coledocotomía supraduodenal clásica. Es fundamental una buena exposición del colédoco, para lo cual se tracciona el bacinete en sentido cefálico con un grasper atraumático y el duodeno en sentido caudal con un retractor. Se disecciona la serosa coledociana y en la cara anterior del conducto se practica una incisión longitudinal de 1 o 2 cm con bisturí, para la extracción de los cálculos. A continuación, se realiza un lavado por arrastre con la cánula irrigadora para extraer

los litos o sus fragmentos; los que no pueden ser evacuados de este modo, se retiran con una canastilla Dormia que se progresa en dirección distal y proximal, explorando toda la vía biliar. Luego, se retiran los lavados y mediante un coledocoscopio flexible se corrobora la permeabilidad del conducto.

La síntesis del colédoco se realiza sobre un tubo de Kehr (si se considera necesario) con suturas de polipropileno de 2-0 a 4-0.

Si el caso requiere una derivación biliodigestiva, se prepara el segmento duodenal y se aproxima al colédoco con puntos directores de polidioxanona o polipropileno 3-0 o 4-0, que sirven de reparo para comenzar la sutura de la cara posterior. Después, se incide el duodeno y se prosigue con la sutura anterior.

**Nota**

*En algunos casos es útil la colocación de una vía auxiliar de 5, 10 o 12 mm.*

**HERNIOPLASTIA**

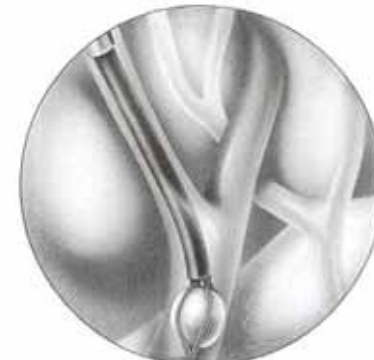La laparoscopia permite el tratamiento del defecto herniario en su punto de origen, o sea, en la región inguinocrural. Para ese fin se idearon diferentes técnicas, basadas en el cierre de los músculos y las fascias. Cabe mencionar los siguientes abordajes:

- Preperitoneal.
- Transperitoneal.

La *reparación preperitoneal* ha resultado ser la vía de acceso más eficaz para el tratamiento de las hernias inguinales y crurales complejas con múltiples recidivas. Permite trabajar en zonas libres de tejido cicatrizal debido a reparaciones previas efectuadas por la vía anterior convencional.

**Reparos anatómicos del espacio preperitoneal**

Para emprender la reparación laparoscópica de las debilidades de la pared abdominoinguinal es necesario reconocer perfectamente las estructuras anatómicas y los puntos de



**Fig. 16-20.** Obsérvese cómo la canastilla de Dormia es utilizada para atrapar y extraer los cálculos.

referencia más importantes. Ellos son: el pubis, el ligamento de Cooper, la arteria umbilical obliterada y los vasos epigástricos inferiores. Estos elementos, junto con el tracto iliopúbico (cintilla iliopubiana de Thompson), limitan los orificios de las *hernias inguinales directas*, por dentro de los vasos epigástricos inferiores (triángulo de Hesselbach); las *hernias inguinales indirectas*, por fuera de ellos y las *hernias crurales*, por debajo del tracto iliopúbico y por encima del ligamento de Cooper.

Durante el tratamiento de la hernioplastia es necesario preservar el espacio comprendido entre el conducto deferente y los vasos espermáticos, conocido como *triángulo fatal*, para no lesionar los vasos ilíacos. El área de peligro debe prolongarse lateralmente a lo largo del músculo psoas donde se encuentran el nervio genitocrural (genitofemoral) y el nervio femorocutáneo lateral. En estas zonas no deben colocarse grapas ni suturas ya que pueden provocar una lesión nerviosa o vascular.

### Instrumental específico y materiales

Aguja de Veress.  
 Trocar-balón de 10-12 mm (para el tratamiento de la hernia preperitoneal).  
 Trocares de 10-12 mm.  
 Trocares de 5 mm.  
 Reductor de 10 a 5 mm.  
 Óptica de 0 o 30°.  
 Graspers.  
 Pinza de prensión elástica (mano izquierda).  
 Tijera de 5 mm.  
 Hook.  
 Cauterizador bipolar y monopolar.  
 Cánula de aspiración-irrigación.  
 Portaagujas de 5 mm.  
 Pinza bajadora de nudos.  
 Endograpadora.  
**Suturas y materiales**  
 Grapas.  
 Malla de polipropileno (10 x 12-15 cm aproximadamente).  
 Polipropileno 2-0 o 0.  
 Lazo preformado de poligactina u otro material absorbible.  
 Nailon monofilamento 3-0.

### Posición y preparación previa del paciente

Se coloca al paciente en decúbito dorsal. La mesa de operaciones se inclina en Trendelenburg y se lateraliza hacia el lado contralateral de la patología para reclinar las vísceras. Antes de comenzar la cirugía es necesario efectuar la evacuación de la vejiga y del contenido gástrico.

### Reparación preperitoneal

#### Vías de acceso

- $T_1$  es un trocar-balón de 60 cm<sup>3</sup> o más, volumen variable de acuerdo con el tipo de hernia: unilateral o bilateral. Para su colocación se traza una incisión sobre el margen inferior del ombligo y, luego de abrir la aponeurosis, se identifica el peritoneo. Entre éste y la vaina posterior del músculo recto se introduce el trocar-balón. Por este trocar especial se ingresa la óptica para visualizar la disección del espacio preperitoneal provocada por la insuflación del balón con una pera de Richardson. Completado esto, se retira el trocar-balón y se reemplaza por otro de 10-12 mm, con el cual se crea la cámara de aire con CO<sub>2</sub> y, en consecuencia, el campo adecuado para el ingreso de las restantes vías de trabajo (fig. 16-21).
- $T_2$  de 10-12 mm. Se coloca en la línea media, en el punto medio entre  $T_1$  y  $T_3$ .
- $T_3$  de 5 mm. Se ubica en la línea media, suprapúbico (fig. 16-22).

#### Desarrollo

Como primera medida, se efectúan maniobras de disección roma en la zona para explorar e identificar los elementos y los reparos anatómicos (ligamento de Cooper, sínfisis pubiana, ligamento umbilical lateral, vasos epigástricos inferiores y orificio inguinal profundo) con pinza de mano izquierda ( $T_2$ ), tijera ( $T_3$ ) y coagulación si es necesario. Luego se expone la arcada del músculo

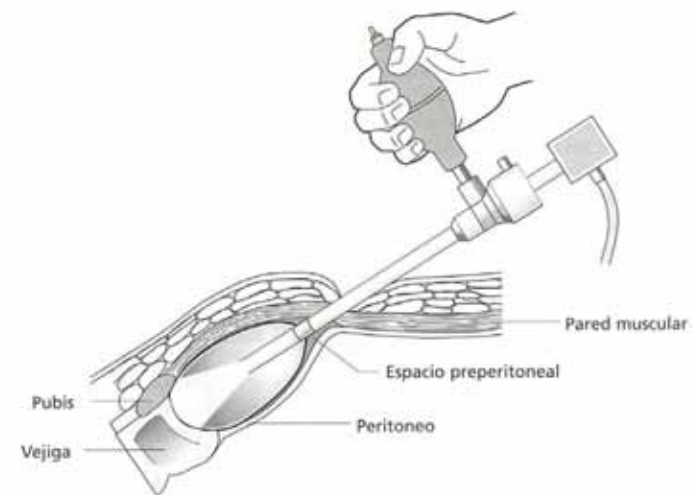


Fig. 16-21. Introducción de un trocar-balón sobre el margen inferior del ombligo para ingresar la óptica y visualizar la disección del espacio preperitoneal, provocada por la insuflación del balón con una pera de Richardson.

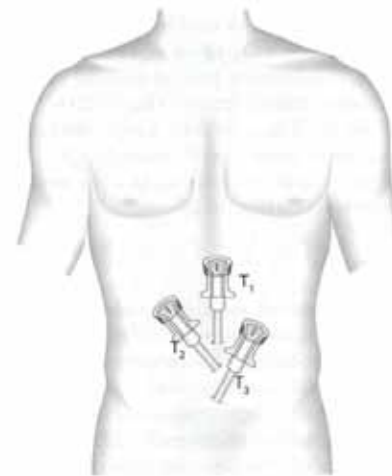


Fig. 16-22. Ubicación de los trocares para el tratamiento de una hernioplastia preperitoneal.

transverso, el tracto iliopúbico y se visualizan los nervios femorocutáneo lateral y genitocrural.

El tratamiento del saco herniario consiste en la reducción del contenido, si lo hubiere, y del saco en sí, con la colocación optativa de un lazo preformado, previo a la sección del remanente si fuera necesario.

Después, se procede a la reparación de la zona debilitada mediante la aplicación de una malla de material no absorbible, preferentemente polipropileno, de alrededor de 10 cm de ancho por 12 o 15 cm de largo. La prótesis se introduce enrollada dentro de un reductor y, una vez ingresada, se la despliega sobre la superficie posterior del triángulo de Hesselbach, el anillo inguinal profundo y el anillo femoral con la ayuda de dos graspers. Se la fija con grapas al borde superoposterior del pubis, el liga-

mento del Cooper y el arco del transversario, por dentro de los vasos epigástricos. De este modo, se protege la zona débil de la pared posterior, incluyendo en esta cobertura los vasos ilíacos y la fascia ilíaca en la parte lateral externa.

Con la colocación de la malla de polipropileno no sólo se corrige el defecto existente sino que se refuerzan las posibles debilidades de la pared evitando recidivas. Como conclusión, puede decirse que con la implantación de una prótesis preperitoneal se cubren los defectos de las hernias directas, indirectas y crurales.

### Reparación transperitoneal

#### Vías de acceso

Se realiza el neumoperitoneo de modo habitual con la aguja de Veress y, una vez alcanzada la presión intraabdominal deseada, se procede a la colocación de las vías de trabajo:

- $T_1$  de 10-12 mm. Paraumbilical. A través de él se ingresa la óptica y se mantiene la cámara de aire.
- $T_2$  de 10-12 mm. Pararrectal del mismo lado de la hernia, a 4 traveses de dedo de la arcada inguinal y a 4 traveses de dedo del pubis.
- $T_3$  de 5 mm. Contralateral y de igual ubicación que  $T_2$ .
- Para esta técnica también existe la variante de colocar  $T_2$  y  $T_3$  en la zona medial.

#### Desarrollo

Se efectúa la exploración concéntrica de la cavidad y, luego, se dirige la cámara hacia el área inguinal para individualizar el defecto herniario y los reparos anatómicos. Con pinza ( $T_3$ ) y tijera ( $T_2$ ) se incide el peritoneo por encima de la arcada de Douglas, desde la línea media hasta la espina iliaca anterosuperior. A partir de la vertiente inferior de la incisión se labra un colgajo peritoneal hasta llegar al saco herniario. Éste se separa de los elementos del cordón esper-

mático y se lo reduce por medio de tracción y disección. De esta forma queda expuesta toda la cara posterior de la región inguinocrural, tapizada por la fascia transversalis, con lo que se aprecia el verdadero defecto parietal. En las hernias directas, esta disección es más fácil.

De existir un lipoma paraherniario, es preciso su exéresis mediante tracción y disección roma. El pedículo del lipoma puede ser electrocoagulado o ligado con un lazo preformado.

La reparación herniaria se realiza con el implante de una malla rectangular de polipropileno de 10 x 12-15 cm, que se fija por medio de grapas. La prótesis debe cubrir toda la región inguinocrural, desde la línea media a la espina iliaca anterosuperior y del arco abdominal aponeurótico transversario al ligamento de Cooper.

Tras reducir la presión intraabdominal, se verifica la hemostasia y se cierra el peritoneo con una sutura continua de polipropileno 2-0 o con grapas. A continuación, se retiran los trocres bajo visión directa, se evacua el dióxido de carbono y se afrontan los bordes de piel con nailon monofilamento 3-0.

### VAGOTOMÍA TRONCULAR POSTERIOR Y SEROMIOTOMÍA ANTERIOR – PROCEDIMIENTO DE TAYLOR

La vagotomía troncular posterior asociada con una seromiotomía anterior es el procedimiento laparoscópico recomendado para el tratamiento de la úlcera duodenal crónica. La *división del nervio vago posterior* garantiza la desnervación completa de la región posterior gástrica, sin provocar trastornos a nivel pancreático e intestinal. La *seromiotomía anterior o desnervación superselectiva de la porción anterior* mantiene indemne el nervio de Latarjet con sus ramas, lo que evita el espasmo pilórico y permite el vaciamiento normal del estómago; no es necesaria una piloroplastia.

### Instrumental específico y materiales

Aguja de Veress.  
Trocres de 10-12 mm.  
Reductores de 10 a 5 mm.  
Óptica de 0 y 30°.  
Graspers atraumáticos.  
Disector.  
Pinza de mano izquierda elástica.  
Tijeras de 5 y 10 mm.  
Hook.  
Cauterizador monopolar y bipolar.  
Cauterizador ultrasónico.  
Retractor.  
Cánula de aspiración-irrigación.  
Portaagujas de 5 mm.  
Endoclipadora de titanio.  
Suturas y materiales.  
Clips de titanio.  
Adhesivo biológico de fibrina.  
Polipropileno 2-0 o 3-0.  
Nailon monofilamento 3-0.

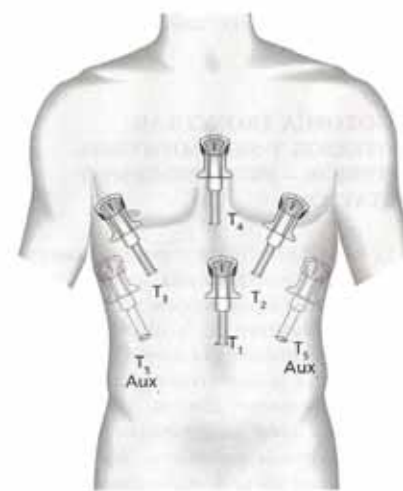


Fig. 16-23. Ubicación de los trocres para el tratamiento de una vagotomía troncular posterior y seromiotomía anterior.

### Posición del paciente

El paciente se ubica en decúbito dorsal. La mesa de operaciones se coloca en posición de Trendelenburg invertido en unos 15° y se lateraliza hacia la izquierda o derecha, según el caso.

De acuerdo con la técnica de elección, el paciente permanece con los miembros inferiores juntos o separados, aunque, en general, se prefiere el uso de la técnica francesa.

### Técnica quirúrgica

#### Vías de acceso

Se crea el neumoperitoneo a una presión de 15 mm Hg y luego se colocan las vías de trabajo:

- $T_1$  de 10-12 mm. Paraumbilical.
- $T_2$  de 10-12 mm. Subcostal izquierdo.
- $T_3$  de 10-12 mm. Subcostal derecho.
- $T_4$  de 10-12 mm. Subxifoideo.
- $T_5$ . Auxiliar, según el caso (fig. 16-23).

#### Desarrollo

1. *Exploración:* tras ingresar la óptica se realiza una minuciosa exploración concéntrica de la cavidad confirmando el diagnóstico de úlcera duodenal. Durante la evaluación se identifica la rama anterior del nervio de Latarjet en la curvatura menor del estómago, a nivel del píloro.
2. *Acceso al bazo:* por  $T_2$  se ingresa un retractor para elevar el lóbulo hepático izquierdo y exponer el epiplón menor, que se tracciona lateralmente mediante dos graspers. Esto permite la sección del mismo en su porción más alta, con pinza de mano izquierda ( $T_4$ ) y tijera ( $T_2$ ). La disección se continúa hasta alcanzar el pilar derecho del diafragma, haciendo un buen control de la hemostasia monopolar o bipolar y utilizando clips o ligaduras en los vasos de mayor calibre.
3. *Vagotomía troncular posterior:* se toman como puntos de referencia el lóbulo de



Spiegel y el pilar derecho del diafragma. Este último se tracciona hacia la derecha con un grasper ( $T_3$ ) y se expone el peritoneo preesofágico, que se incide a lo largo del borde del pilar. Luego, se reclina el esófago abdominal hacia la izquierda, se accede a su cara posterior y al mesoesófago donde se visualiza el nervio vago como una cuerda blanca y brillante y se lo disecciona controlando la hemostasia. Un segmento de 1 o 2 cm se reseca con tijera ( $T_2$ ) entre dos clips de titanio, distantes a unos 5 cm del cardias, y se envía al servicio de anatomía patológica para el control histológico intraoperatorio.

4. *Seromiotomía anterior*: la pared anterior del estómago se pone a tensión con dos graspers ( $T_4$ ). La seromiotomía se practica por  $T_2$  con tijera y coagulación monopolar o bipolar. Se inicia desde la unión gastroesofágica, siguiendo una línea pa-

ralela a la curvatura menor y a 1,5 cm de ella, hasta alcanzar la rama más craneal del nervio de Latarjet en la llamada *pata de ganso* (fig. 16-24A). Se seccionan la serosa y las capas musculares, en forma escalonada, hasta apreciar la protrusión de la mucosa azulada que debe mantenerse indemne. Puede ser necesario dividir de 3 a 5 vasos cortos previa hemostasia con coagulación o clips.

Luego de asegurar la integridad de la mucosa, se cierra la incisión con una sutura continua de polipropileno 2-0 o 3-0 y dos o tres puntos separados de refuerzo (fig. 16-24B). La línea de puntos se cubre con adhesivo de fibrina para mayor hermeticidad.

A continuación se irriga la cavidad, se aspira el líquido, se verifica la hemostasia y se retiran las vías de trabajo bajo visión directa. Finalmente, se cierra la piel.

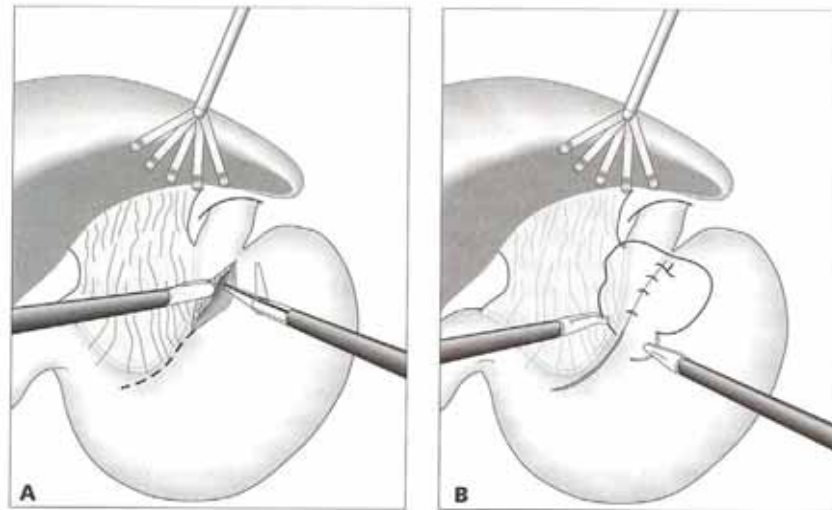


Fig. 16-24. Procedimiento de Taylor. **A.** Realizada la vagotomía troncular posterior se tracciona el estómago con graspers para iniciar la seromiotomía anterior desde la unión gastroesofágica en dirección caudal, empleando Hook y/o tijera. **B.** La incisión se cierra con una sutura continua de polipropileno 2-0 o 3-0 y se refuerza con 2 o 3 puntos interrumpidos.

## VAGOTOMÍA DE HILL - BARKER

Entre las diferentes tácticas laparoscópicas propuestas para el tratamiento de la enfermedad ulcerosa péptica, la vagotomía de Hill - Barker se ha adoptado como técnica de elección por ser sencilla y de rápida ejecución. Consiste en una *vagotomía troncular posterior* que reduce la posibilidad de una innervación residual del fundus gástrico posterior y una *vagotomía anterior superselectiva* que ofrece una deservación segura y eficaz y, además, respeta las ramas caudales del nervio de Latarjet con lo que no se altera la motilidad antral.

### Técnica quirúrgica

#### Vías de acceso

Se realiza el neumoperitoneo hasta lograr una presión de 12 mm Hg y luego se colocan los trocares en forma similar a la técnica de Taylor, ya descrita (fig. 16-23).

#### Desarrollo

Introducida la óptica en la cavidad se efectúa la exploración concéntrica del abdomen; se inspeccionan, en especial, el estómago y el duodeno. Por  $T_1$  se ingresa un retractor para elevar el lóbulo izquierdo del hígado y exponer el cardias. Se incide la membrana frenoesofágica de Bertelli en unos 2 cm, sobre el pilar derecho del hiato esofágico, con pinza de mano izquierda ( $T_3$ ) y tijera ( $T_2$ ). Se identifican el esófago y la arteria aorta.

A continuación, se tracciona el pilar derecho con una pinza Babcock hacia la derecha ( $T_4$ ) y el esófago hacia la izquierda con otra pinza o un retractor en cuerda de reloj ( $T_5$ ) y se observa el *tronco posterior* del nervio vago. Éste se eleva con un grasper y se dividen las ramas colaterales, si las hay. Después se transeca el tronco principal entre clips, aplicados a unos 6 cm por encima del cardias, y el segmento se envía a anatomía patológica para confirmar la identidad del tejido.

Cumplido este paso, se tracciona del estómago hacia abajo y se prolonga la apertura de la membrana frenoesofágica sobre la pared anterior del esófago a nivel de la unión gastroesofágica. Allí se visualiza el *tronco anterior del nervio vago*. Se cambia la posición de los graspers tractores y se dirige la atención a las ramas de la *pata de ganso*, ubicadas a la izquierda del nervio de Latarjet. La deservación se inicia con la sección de la rama más craneal de la pata de ganso, en las cercanías de la curvatura menor del estómago, y se sigue en dirección cefálica. Las ramas se dividen previa hemostasia con coagulación bipolar o monopolar o mediante la colocación de clips, para conservar el campo visual exangüe y asegurar la deservación.

Durante la disección se van abriendo las dos hojas peritoneales y queda a la vista la pared muscular de la curvatura menor. Al llegar al cardias se amplía la disección hacia el lado izquierdo del esófago para completar la sección de los filetes, respetando siempre sus elementos de fijación a fin de prevenir el desarrollo de un reflujo iatrogénico.

Al finalizar el procedimiento no es necesario reperitonizar la curvatura menor. Se realiza el lavado de la cavidad, se controla la hemostasia y, tras retirar los trocares, se efectúa el cierre cutáneo.

## TRATAMIENTO DE LA ACALASIA

La acalasia es una enfermedad caracterizada por la aperistalsis y la falta de relajación del esfínter esofágico inferior, que provoca la dilatación progresiva del cuerpo del esófago. Puede tratarse por medio de dilataciones neumáticas forzadas o, según su grado, por un tratamiento quirúrgico que consiste en una esofagomiotomía extramucosa por vía convencional o por vía laparoscópica. Habitualmente se asocia una funduplicatura que previene el cierre cicatricial de la miotomía y evita el reflujo gastroesofágico durante el período posoperatorio.

### Instrumental específico y materiales

Aguja de Veress.  
 Trocares de 10 mm.  
 Trocares de 5 mm (optativos).  
 Reductor de 10 a 5 mm.  
 Óptica de 0 o 30°.  
 Graspers.  
 Disector en ángulo recto de 10 mm.  
 Tijera de 10 mm.  
 Pinza de presión elástica.  
 Hook.  
 Cauterizador bipolar.  
 Pinza Babcock.  
 Retractores de 5 y 10 mm (en forma de cuerda de reloj).  
 Retractor de vísceras (en forma de abanico).  
 Cánula de aspiración-irrigación.  
 Portaagujas de 5 o 10 mm.  
 Endoclclipadora.  
 Suturas y materiales.  
 Clips de titanio.  
 Nailon monofilamento 3-0.

#### Nota

Las suturas utilizadas deben ser no absorbibles para mantener la fuerza tensil en forma prolongada. Puede utilizarse seda o polipropileno 2-0 o 3-0, atraumáticos con aguja 1/2 círculo de 25 a 20 mm de diámetro.

#### Posición del paciente

Se ubica en decúbito dorsal con los miembros inferiores separados, pues se emplea la técnica francesa. La mesa de operaciones se coloca en Trendelenburg invertido a 20 o 30°.

#### Técnica quirúrgica

##### Vías de acceso

Se practica el neumoperitoneo hasta obtener una óptima presión intraabdominal, entre 14 y 16 mm Hg, y se procede a introducir las vías de trabajo de 10-12 mm:

- T<sub>1</sub>. Supraumbilical.

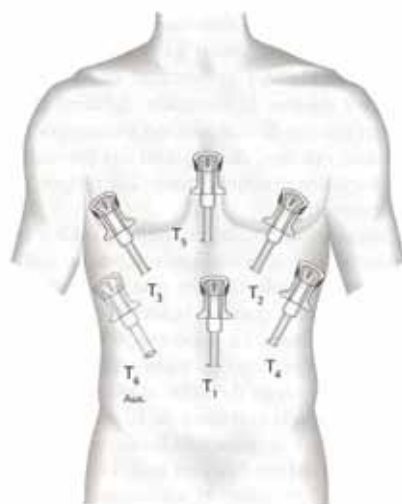


Fig. 16-25. Ubicación de los trocacos para el tratamiento de la acalasia.

- T<sub>2</sub>. Subcostal izquierdo sobre línea hemiclavicular.
- T<sub>3</sub>. Subcostal derecho sobre línea hemiclavicular.
- T<sub>4</sub>. En la línea axilar anterior izquierda.
- T<sub>5</sub>. Subxifoideo.
- T<sub>6</sub>. Auxiliar, se coloca en la línea axilar anterior derecha (fig. 16-25).

#### Desarrollo

Se ingresa una pinza Babcock a través de T<sub>4</sub> y se tracciona el estómago para poder desplazar el lóbulo hepático izquierdo con un retractor (T<sub>3</sub>). A continuación, se comienza la disección y la sección del ligamento gastrohepático alto en dirección cefálica. En ocasiones, debe dividirse la arteria hepática izquierda accesoria entre clips de titanio. Al llegar a la membrana frenoesofágica, se la incide sobre el esófago con pinza (T<sub>2</sub>) y tijera (T<sub>2</sub>).

Se separan los pilares del diafragma hasta observar el cardias y se disecan las pare-

des laterales del esófago hasta unos 5 a 7 cm por arriba de la unión gastroesofágica. Se debe identificar y respetar el nervio vago anterior durante la disección. Es ideal utilizar un equipo de coagulación y corte por ultrasonido ya que, debido a su alta precisión, se disminuyen notablemente los riesgos intraoperatorios.

Luego se realiza la miotomía, para lo cual se introduce en el esófago una sonda-balón o un endoscopio flexible que será empleado como guía durante la sección de las fibras musculares. La miotomía sobre la cara anterior del esófago se inicia con el gancho de Hook y, luego de hallar el plano adecuado, se continúa con tijera de 10 mm. En sentido cefálico se extiende hasta unos 8 cm por arriba del cardias y en sentido distal hasta unos 2 cm sobre el estómago. A fin de asegurar la eliminación completa de la estenosis muscular se deben incidir todas las fibras estremando los cuidados para evitar la apertura de la mucosa, que debe protruir a través de la incisión.

Al finalizar la miotomía, se practica la funduplicatura o valvuloplastia empleándose preferentemente la técnica de Nissen (véase tratamiento del reflujo).

Luego, se coloca una sonda nasogástrica y se verifica la hemostasia. Se retiran los trocacos bajo visión directa y se sutura la piel.

#### TRATAMIENTO DEL REFLUJO GASTROESOFÁGICO – FUNDUPLICATURA DE NISSEN

El reflujo gastroesofágico es la principal causa de esofagitis; es inducida por una exposición anormal de la mucosa esofágica a los jugos gástricos y duodenales, que produce lesiones inflamatorias y ulceraciones.

En el 80% de los casos, el reflujo se asocia con hernia hiatal por deslizamiento debido a la insuficiencia del esfínter inferior por el ascenso de la unión gastroesofágica al mediastino a través del hiato esofágico.

La cirugía antireflujo está indicada cuando el tratamiento médico fracasa o no se tolera,

ante recidiva de la enfermedad, esofagitis grave, metaplasia grave (esófago de Barrett), etc.

- El tratamiento quirúrgico tiene como objetivos:
- Restaurar la actividad del esfínter inferior en el esófago distal, mediante la creación de un manguito o una válvula.
  - Reducir la hernia hiatal, en caso de existir, manteniendo la unión gastroesofágica en el abdomen.
  - Aproximar los pilares cuando el hiato está agrandado.

Con tales fines se han creado numerosas técnicas quirúrgicas, convencionales y laparoscópicas, destacándose entre estas últimas la funduplicatura de Nissen, el procedimiento de Toupet, el procedimiento de Dor, la plástica del ligamento redondo y la prótesis de Angelchik. La cirugía mínima invasiva tiene diversas ventajas: baja morbilidad, recuperación rápida, mínimas molestias sin la incomodidad de dormir semisentado y una dieta sin restricciones.

### Instrumental específico y materiales

Aguja de Veress.  
 Trocares de 10 mm.  
 Trocares de 5 mm (optativos).  
 Reductor de 10 a 5 mm.  
 Óptica de 0 o 30°.  
 Graspers.  
 Disector en ángulo recto de 10 mm.  
 Tijera de 10 mm.  
 Pinza de presión elástica.  
 Hook.  
 Cauterizador bipolar.  
 Pinzas Babcock.  
 Retractores de 5 y 10 mm (en forma de cuerda de reloj).  
 Retractor de vísceras (en forma de abanico).  
 Pinza articulada.  
 Cánula de aspiración-irrigación.  
 Portaagujas de 5 o 10 mm.  
 Endoclclipadora.  
 Suturas y materiales.  
 Clips de titanio.  
 Lazada de sílicona.  
 Nailon monofilamento 3-0.

## Posición del paciente

Se ubica en decúbito dorsal con los miembros inferiores separados. La mesa de operaciones se coloca en Trendelenburg invertido a 20 o 30°.

## Técnica quirúrgica

### Vías de acceso

El neumoperitoneo se realiza de manera habitual con la aguja de Veress y a continuación se ingresan las vías de trabajo de 10-12 mm en forma similar a la técnica de acalasia, descrita antes (fig. 16-25).

### Desarrollo

Se introduce un retractor ( $T_1$ ) y se reclina el lóbulo hepático izquierdo sin necesidad de seccionar el ligamento triangular como en la técnica convencional. Se tracciona el estómago con una pinza Babcock ( $T_2$ ) y se lo desciende desde el mediastino hacia la cavidad abdominal. Se identifica el hiato diafragmático rodeado por los pilares. Se inciden el peritoneo y la membrana frenoesofágica con tijera ( $T_3$ ); la apertura se prolonga sobre el pilar derecho hasta alcanzar el ligamento gastrohepático y sobre el pilar izquierdo hasta el ligamento gastrofrénico, quedando el hiato expuesto ampliamente.

Tras observar el esófago, se inicia su disección por el lado derecho explorando el nervio vago posterior y se continúa por el lado izquierdo aislando la pared posterior del estómago y la unión gastroesofágica, con cuidado de no abrir la pleura o perforar el cardias o el esófago.

Completada la disección y ubicada correctamente en posición la unión gastroesofágica, se rodea el esófago con una lazada de silicona empleando una pinza articulada que se pasa por detrás del esófago, desde su lado derecho ( $T_4$ ). Se constata la movilidad del fondo gástrico y, de ser necesario, se seccionan los tres o cuatro primeros vasos cortos previa aplicación de clips.

A continuación, se inicia la reconstrucción utilizando como referencia una sonda francesa de 40-50 Fr introducida en el esófago por vía bucal. Si el hiato está muy agrandado se aproximan los pilares con dos o tres puntos separados de seda o polipropileno 2-0. Luego, con una pinza Babcock ( $T_5$ ), se desplaza el fondo del estómago hacia la derecha por detrás del esófago, para crear una válvula de 360°. La funduplicatura, de unos 2 a 3 cm, se confecciona con tres puntos separados de polipropileno 2-0 que incluyen el fondo gástrico posterior, la pared esofágica y la pared gástrica anterior. El primer punto se pasa por el hiato para mantener el esófago en el abdomen evitando un nuevo ascenso.

Culminado el procedimiento, se retiran la lazada de reparo y la sonda francesa y se irriga la cavidad. Si la disección no presentó dificultades, no se deja drenaje. Se extraen los trocares y se cierran las pequeñas incisiones.

### Otras técnicas

El *Floppy Nissen* es una modificación del Nissen original, se efectúa una válvula corta y floja que no produce disfagia.

La *operación de Toupet* es similar, sólo que crea una válvula de 270° fijando el estómago a los pilares derecho e izquierdo mediante tres puntos separados. En el último de ellos se incluye el esófago respetando el nervio vago anterior.

## CIRUGÍA GÁSTRICA

La introducción en el mercado de suturas mecánicas específicas para cirugía laparoscópica ampliaron significativamente este tipo de procedimientos, al poder realizar resección y anastomosis de vísceras huecas, antes consideradas imposibles. La técnica de la cirugía gástrica laparoscópica sigue las mismas etapas de la cirugía tradicional.

Sin embargo, los informes bibliográficos son escasos debido, por una parte, a que es-

te tipo de cirugía ha disminuido notablemente por el avance de la terapéutica farmacológica y, por otra parte, porque el estómago es de muy difícil resección por vía laparoscópica. En lo que respecta al *tratamiento del cáncer gástrico*, el empleo de este método es muy controversial, ya que no está demostrada la seguridad oncológica de los procedimientos laparoscópicos. Estaría indicada en los cánceres tempranos, con carácter curativo; en los tumores avanzados el criterio es paliativo.

Entre las patologías gástricas más frecuentemente resueltas por este método se pueden mencionar: enfermedad ulcerosa gastroduodenal; tumores gástricos benignos; cáncer gástrico sin invasión serosa, con criterio radical; cáncer gástrico que toma la serosa con metástasis a distancia o sin ella, con fines paliativos; cierre simple de úlcera perforada.

De acuerdo con el proceso a tratar, su topografía y extensión, se pueden efectuar diversos procedimientos: *resección en cuña, autrectomía, gastrectomía subtotal e, inclusive, gastrectomía total.*

### Gastrectomía subtotal

#### Instrumental específico y materiales

Aguja de Veress.  
Trocares de 10-12 mm.  
Trocar de 18 mm.  
Reductores de 10 a 5 mm.  
Óptica de 0 o 30°.  
Graspers atraumáticos.  
Disector ángulo recto (Harrington).  
Pinza de mano izquierda elástica.  
Pinzas tipo Foerster.  
Pinzas Aro.  
Pinzas Babcock.  
Tijera de 5 mm.  
Tijera de 10 mm.  
Hook.  
Pinzas y tijeras para cauterización monopolar, bipolar y ultrasónica.  
Retractor en forma de abanico.  
Cánula de aspiración-irrigación.  
Portaagujas de 5 o 10 mm.

Endoclipadora de titanio.  
Endograpadora lineal cortante.  
*Suturas y materiales*  
Clips de titanio.  
Polipropileno 2-0 o 3-0.  
Poliglactina o polidioxanona 2-0 o 3-0.  
2 o 3 cartuchos para sutura mecánica lineal de 6 cm.  
Bolsa de especímenes.  
Nailon monofilamento 3-0.  
*Opcional*  
Adhesivo biológico de fibrina.

### Posición del paciente

El paciente se ubica en decúbito dorsal con los miembros inferiores abiertos. La mesa de operaciones se coloca en posición de Trendelenburg invertido levemente.

### Técnica quirúrgica

#### Vías de acceso

Alcanzada la presión deseada del neumoperitoneo, se ingresan las vías de trabajo de 10-12 mm:

- $T_1$ . Paraumbilical.
- $T_2$ . Subcostal, en hipocondrio izquierdo.
- $T_3$ . Subcostal, en hipocondrio derecho.
- $T_4$ . Pararectal izquierdo, sobre línea umbilical transversa.
- $T_5$ . En el epigastrio, subxifoideo (fig.16-26).

#### Desarrollo

Introducida la óptica, se coloca por  $T_5$  un retractor en forma de abanico para separar el lóbulo hepático izquierdo. Después se efectúa una minuciosa exploración de la cavidad abdominal, incluidas una maniobra de Vautrin-Kocher y la inspección de la transcavidad de los epiplones previa división del ligamento gastrocólico, por fuera de la arcada gastroepiploica, empleando pinza de mano izquierda ( $T_6$ ), tijera ( $T_7$ ) y coagulación bipolar o clips para controlar la hemostasia.

La liberación de la curvatura mayor se

extiende distalmente hasta el píloro y en dirección proximal debe incluir la sección de todos los *vasos gástricos cortos*, entre clips. La *arteria gastroepiploica derecha* se liga y transeca en su origen.

Luego, se disecciona la primera porción del duodeno, separándola de la cabeza pancreática. El trocar  $T_1$  de 10-12 mm se cambia por otro de 18 mm para introducir una endograpadora lineal cortante de 6 cm, con la cual *se cierra y se secciona el píloro*.

Se ingresa una pinza Foerster o Aro a través de  $T_3$  y se tracciona el cabo cefálico hacia el cenit, lo que permite poner a tensión el ligamento gastrohepático. Se identifican las arterias gastroduodenal y hepática. Al encontrar la *arteria gástrica derecha* se la divide entre clips de titanio en su origen.

Se prosigue la disección en sentido cefálico, se libera el *pedículo de los vasos gástricos izquierdos* y se transeca con una endograpadora lineal cortante con cartucho vascular o entre clips. Cuando el proceso es de naturaleza benigna, la arteria coronaria estomáquica se secciona sobre la curvatura menor; por el contrario, se procede a hacerle en su origen en el tronco celíaco.

A continuación, se introduce otra pinza Foerster o Aro por  $T_2$  para traccionar junto con la pinza de  $T_3$  el estómago por ambos lados en sentido caudal. Se marca el límite de resección sobre la cara anterior con coagulación bipolar y se secciona con el uso repetido de una endograpadora lineal cortante, que se ingresa desde la curvatura mayor del estómago hacia la curvatura menor, facilitando la maniobra. La pieza se ubica en el área suprahepática derecha hasta el momento de su extracción.

El muñón gástrico remanente se fija al techo peritoneal con dos puntos de polipropileno 2-0 que atraviesan la pared abdominal y se tensionan por fuera del abdomen. De esta manera queda expuesta la cara posterior para iniciar la anastomosis.

Hay diversas técnicas de reconstrucción; la de uso más frecuente es la *gastroeyunostomía posterior tipo Billroth II*. Algunos cirujanos prefieren, teniendo en cuenta fac-

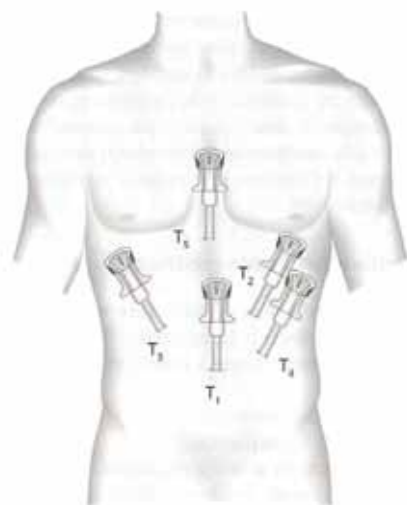


Fig. 16-26. Ubicación de los trocadores para efectuar una gastrectomía subtotal.

tores fisiológicos, la técnica en "Y" de Roux.

En este punto se incrementa el Trendelenburg invertido. Se eleva el colon transverso con dos pinzas Foerster y se localizan el ángulo y el ligamento de Treitz. La primera asa yeyunal se asciende, por vía precólica o transmesocolónica, y se la alinea con el estómago mediante dos puntos de reparo.

A través de una gastrotomía y una yeyunotomía de aproximadamente 1 cm, realizada con tijera o Hook, se confecciona la anastomosis gastroeyunal con una endograpadora lineal. La sutura se completa con dos o tres puntos de polipropileno o poligactina 2-0.

Luego se retiran los puntos tractores, se verifica la hermeticidad de la anastomosis por endoscopia o por una prueba hidráulica. Ésta se efectúa sumergiéndola en solución fisiológica tibia e insuflando aire por sonda nasogástrica para distender el estómago.

La pieza quirúrgica se retira dentro de una bolsa para especímenes a través del orificio de  $T_5$ , debiéndose ampliar la incisión.

Por último, se lava la cavidad, se aspira el líquido, se controla la hemostasia y, de ser necesario, se deja colocado un drenaje ofrecido a la anastomosis. Bajo visión directa se extraen los trocadores y se procede al cierre de las incisiones.

### Linfadenectomía gástrica

La gastrectomía gástrica subtotal ( $2/3$ ) radical debe incluir la resección de los grupos ganglionares que a continuación se detallan:

- Paracardial derecho.
- Paracardial izquierdo.
- De la arteria gástrica izquierda.
- De la curvatura mayor y del epiplón gastrocólico.
- Duodenal anterior o pilórico.
- Retroduodenal.
- Del tronco celíaco.
- Del hilio esplénico.
- De la arteria esplénica sobre el margen superior del páncreas.
- Del hilio hepático.

La linfadenectomía se realiza en bloque junto con la pieza quirúrgica mediante disección con cauterio bipolar y tijera o bisturí ultrasónico. La extirpación linfática con criterio oncológico es uno de los objetivos más difíciles de ejecutar por vía laparoscópica.

### Cirugía laparoscópica asistida con la mano

Esta técnica tiene una amplia aceptación en la cirugía gástrica y colónica pues presenta las siguientes ventajas:

- Disminuye el tiempo quirúrgico.
  - Permite la palpación directa de las vísceras abdominales.
  - Favorece la exposición del campo operatorio.
  - Facilita las suturas intracorpóreas.
- Por una minilaparotomía mediana de

unos 7 cm se introduce la mano dentro de la cavidad, a través de un dispositivo plástico que se adhiere a la pared abdominal. Esta *manga* posee un mecanismo valvular que se cierra en forma hermética sobre el antebrazo del cirujano, manteniendo, de este modo el neumoperitoneo.

### CIRUGÍA LAPAROSCÓPICA DE COLON

El continuo avance de la laparoscopia permite tratar por esta vía diversas patologías colónicas benignas (diverticulitis, poliposis, enfermedad intestinal inflamatoria, colitis isquémica, etc.), en forma electiva o de emergencia. El tratamiento laparoscópico de los tumores malignos es un tema discutido actualmente, debido a la necesidad de asegurar la resección linfática con criterio oncológico. Por otra parte se han informado metástasis en los sitios de entrada de los trocadores, con lo que cambia la estadificación del tumor. Las contraindicaciones del método, además de las generales (coagulopatía grave, insuficiencia cardíaca e insuficiencia respiratoria) son: tumor palpable, cáncer perforado, obstruido y/o fistulizado.

La visualización directa de los pasos quirúrgicos a través del monitor permite reproducir la cirugía laparotómica, utilizando los mismos principios y manejos.

De acuerdo con el origen, la localización y la extensión de la lesión u enfermedad se pueden practicar diversas técnicas quirúrgicas laparoscópicas:

- Hemicolectomía derecha.
- Hemicolectomía izquierda.
- Colectomía total.
- Resección segmentaria de colon sigmoide.
- Operación de Hartmann.
- Reconstrucción de Hartmann.
- Resección anterior baja.
- Proctocolectomía total y anastomosis ileoanal con reservorio.
- Proctosigmoidectomía laparoscópica y resección abdominoperineal.

### Hemicolectomía izquierda asistida por laparoscopia

En estas cirugías se emplea la técnica de videolaparoscopia asistida. El segmento intestinal que se va a reseccionar se moviliza bajo la visión del laparoscopio. A través de una minilaparotomía se lo exterioriza y, en forma extracorpórea, se efectúa la sección y anastomosis, o la preparación del cabo proximal con un dispositivo mecánico para completar la anastomosis en forma intracorpórea.

#### Instrumental específico y materiales

Para la realización de los diferentes procedimientos laparoscópicos (hemicolectomía derecha, izquierda, total, etc.) se utiliza el instrumental básico y el especialmente diseñado, sin el cual resultaría imposible su práctica.

Aguja de Veress.

Trocars de 10-12 mm.

Trocar de 18 mm.

Reductores de 10 a 5 mm.

Óptica de 0 o 30°.

Graspers atraumáticos.

Pinza de mano izquierda elástica.

Disector ángulo recto (Harrington).

Pinzas Foerster.

Pinzas Babcock.

Tijera de 5 mm.

Tijera de 10 mm.

Hook.

Pinzas y tijeras para cauterización monopolar, bipolar y ultrasónica.

Retractor en forma de abanico.

Cánula de aspiración-irrigación.

Portaagujas de 5 o 10 mm.

Endoclipadora de titanio.

Engrapadora circular.

Endograpadora lineal.

Endograpadora lineal cortante.

Suturas y materiales

Clips de titanio.

Polipropileno 0, 2-0 o 3-0.

Poliglactina o polidioxanona 0, 2-0 o 3-0.

Cartuchos para sutura mecánica lineal cortante de 6 cm.

Calibradores 29, 31, 33.

Nailon monofilamento 3-0.

#### Nota

*El calibre de la sutura mecánica circular se determina utilizando los calibradores, que aseguran la obtención del mayor diámetro de los cabos colónicos para la reconstrucción de la continuidad intestinal.*

#### Posición del paciente y del equipo quirúrgico

El paciente se ubica en decúbito dorsal con los miembros inferiores separados. La mesa de operaciones se inclina en Trendelenburg invertido con lateralidad izquierda.

El cirujano y el primer ayudante se colocan del lado derecho y el segundo ayudante entre las piernas del paciente. El instrumentador se ubica a la derecha del cirujano; el primer ayudante lleva la cámara y el segundo ayudante tiene por función asistir al cirujano en el ingreso y egreso del instrumental a través de las vías de trabajo.

#### Vías de acceso

Realizado el embrocado del paciente, la colocación de los campos y el neumoperitoneo, se ingresan las vías de trabajo de 10-12 mm:

- T<sub>1</sub>. Supraumbilical o a nivel de la línea umbilical transversa, por fuera del músculo recto.
- T<sub>2</sub>. En la línea media, subxifoideo o subcostal izquierdo.
- T<sub>3</sub>. En la fosa iliaca derecha o suprapúbica.
- T<sub>4</sub>. En la fosa iliaca izquierda.
- T<sub>5</sub>. En la línea medioclavicular derecha a la altura del hipocondrio o en la línea axilar anterior (fig. 16-27).

#### Técnica quirúrgica

1. *Movilización del colon y ligadura de los vasos:* el ayudante tracciona el colon izquierdo hacia la línea media con una pin-

za Babcock (T<sub>5</sub>) y una pinza tipo Foerster (T<sub>3</sub>), quedando expuesto el peritoneo parietocólico izquierdo que se incide siguiendo la fascia de Toldt con tijera (T<sub>2</sub>) y una pinza de prensión o un disector de ángulo recto (T<sub>1</sub>) utilizado como pinza de mano izquierda. Se debe visualizar y respetar el uréter izquierdo.

A continuación se incide el mesenterio para identificar los *vasos mesentéricos inferiores* y se procede a su ligadura y sección. Se emplean dos clips de titanio proximales y un clip distal o ligaduras. En la resección segmentaria sigmoidea o en la resección anterior baja generalmente no es necesario descender el ángulo esplénico. Si el caso requiere esta maniobra, es conveniente ligar la *vena* con una segunda ligadura a nivel del borde inferior del páncreas. La *arteria* se divide después de haber emitido la arteria cólica izquierda. Luego se divide el mesocolon mediante el uso de sutura mecánica lineal cortante

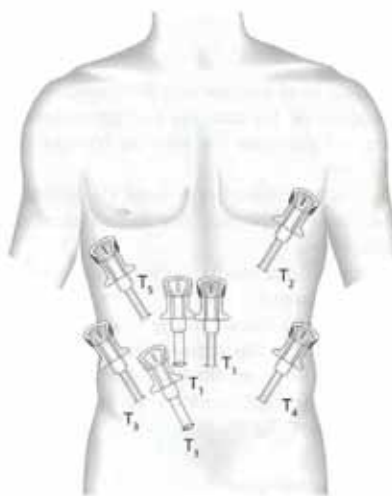


Fig. 16-27. Ubicación de los trocarse para realizar una hemicolectomía izquierda.

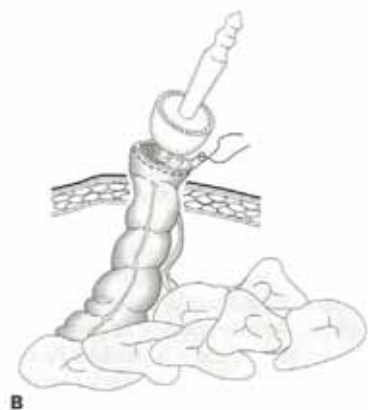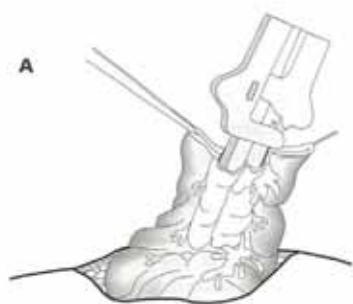
o clips de titanio. Se moviliza el rectosigmo, y lo aísla del sacro por detrás, de los alerones por los laterales y de la vejiga por delante.

2. *Anastomosis extracorpórea:* T<sub>5</sub> se reemplaza por un trocar de 15-18 mm y se introduce una endograpadora lineal cortante de 60 mm, con la cual se aplica una doble fila de grapas en el cabo distal del segmento a reseccionar, efectuando el cierre y sección del mismo.

A continuación se extrae T<sub>5</sub> y por una minilaparotomía transversa prolongando la incisión del trocar, se exteriorizan ambos cabos del colon. En forma extracorpórea se secciona el cabo proximal con una endograpadora lineal cortante o en forma convencional, tomando los mismos recaudos en el tiempo sucio como en la técnica abierta.

La anastomosis colorrectal laterolateral se puede realizar con una sutura continua monopiano de material absorbible o con sutura mecánica lineal cortante (fig. 16-28A). Una vez completada se cierra la brecha mesentérica y se restituye el colon en la cavidad. Se efectúa la síntesis de la minilaparotomía con sutura absorbible o polipropileno 0 y se crea nuevamente la cámara de aire para lavar la cavidad, aspirar el líquido y controlar la hemostasia, quedando a elección del cirujano la colocación de un drenaje. Bajo visión directa se retiran las vías de trabajo y, por último, se afrontan las incisiones cutáneas.

3. *Anastomosis colorrectal con sutura mecánica circular:* después de seccionar y cerrar el cabo distal con un dispositivo mecánico lineal laparoscópico, se retira el trocar y se amplía la incisión para exteriorizar el segmento a reseccionar. Se transeca el cabo proximal, retirando la pieza y se confecciona una jareta de polipropileno 2-0. Mediante calibradores se determina el diámetro de la engrapadora circular, se coloca el yunque y se ajusta la jareta (fig. 16-28B).



**Fig. 16-28.** Hemicolectomía izquierda. **A.** Anastomosis extracorpórea con una grapadora lineal cortante. **B.** Anastomosis colorrectal con una sutura mecánica circular. Después de cerrar y seccionar el recto, se exterioriza el cabo proximal del colon para confeccionar una jareta con polipropileno 2-0 y colocar el yunque del dispositivo mecánico. La anastomosis se realizará en forma intracorpórea, previo cierre de la laparotomía y la creación de la cámara de aire.

dora circular. Bajo visión laparoscópica se anexa el yunque al dispositivo mecánico, que ha perforado la pared del recto por arriba o por debajo de la línea de grapas. Se efectúa el disparo y, luego de extraer la engrapadora, se inspecciona si los anillos resultaron completos. La hermeticidad de la anastomosis se corrobora con una prueba hidráulica.

Finalizada la reconstrucción de la continuidad intestinal se aproxima la brecha mesentérica. Después se procede a lavar la cavidad con solución fisiológica tibia, aspirar su contenido y asegurar la hemostasia. Según el caso, se deja colocado un drenaje. Se retiran las vías de trabajo y se cierra la piel con nailon monofilamento 3-0.

### APENDICECTOMÍA

La primera apendicectomía laparoscópica fue realizada en 1983 por Semm, padre de la laparoscopia. La técnica original ha sufrido modificaciones, especialmente en lo referente a la disección del mesoapéndice y la base apendicular. En la actualidad existen controversias acerca de las ventajas ofrecidas por la cirugía laparoscópica con respecto a la técnica abierta, entre ellas:

- Permite una exploración abdominal completa.
- Mejor aspecto estético.
- Menor incidencia de infección parietal.
- Menor desarrollo de adherencias.
- Menor frecuencia de eventraciones.
- Menor dolor posoperatorio.
- Rápida recuperación con reincorporación temprana a las tareas habituales.

### Instrumental específico y materiales

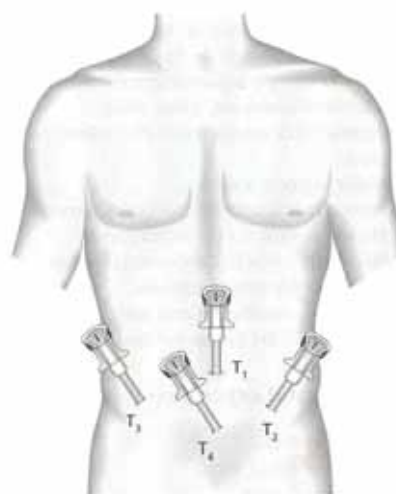
Aguja de Veress.  
Trocares de 10-12 mm.  
Trocares de 5 mm.  
Óptica de 0 o 30°.  
Reductores de 10 a 5 mm.  
Graspers atraumáticos.  
Disector.

El colon se reintroduce en la cavidad y tras cerrar la minilaparotomía se realiza nuevamente la insuflación del abdomen. Se dilata el ano y se ingresa la engrapa-

Pinza de mano izquierda elástica.  
Tijeras de 5 mm.  
Hook.  
Electrocauterio bipolar y monopolar.  
Electrocauterio ultrasónico.  
Palpador.  
Cánula de aspiración-irrigación.  
Endoclipadora de titanio.  
Endograpadora lineal cortante.  
*Suturas y materiales*  
Clips de titanio.  
Lazo preformado de poliglactina 910 o ácido poliglicólico 0.  
Bolsa para especímenes.  
Drenaje Nº 2.  
Nailon monofilamento 3-0.

### Posición del paciente

El paciente se ubica en decúbito dorsal. La mesa de operaciones se inclina en Trendelenburg y se lateraliza hacia la izquierda.



**Fig. 16-29.** Ubicación de los trocares para efectuar una apendicectomía.

### Técnica quirúrgica

#### Vías de acceso

Una vez preparado el campo operatorio y practicado el neumoperitoneo, se ingresan las vías de trabajo.

- T<sub>1</sub> de 12 mm. Infraumbilical sobre la línea media.
- T<sub>2</sub> de 5 mm. En la fosa iliaca izquierda a dos traveses de dedo de la arcada inguinal.
- T<sub>3</sub> de 12 mm. En la fosa iliaca derecha a tres traveses de dedo de la arcada inguinal.
- T<sub>4</sub> (auxiliar). Pararectal derecho o suprapúbico, a elección del cirujano (fig. 16-29).

#### Desarrollo

Al introducir la óptica se efectúa la exploración concéntrica de la cavidad confirmando el diagnóstico. A través de T<sub>1</sub> se ingresa una pinza de presión con la cual se tracciona el extremo del apéndice. Con el cauterizador bipolar, colocado por T<sub>2</sub>, se realiza la hemostasia del meso apendicular para iniciar la disección desde el extremo a la base con tijera. Al individualizar la *arteria apendicular* se aplican clips de titanio y se secciona.

Luego, se procede a la ligadura de la base apendicular teniendo en cuenta las características del proceso inflamatorio. Si la base apendicular y el ciego no están comprometidos se realiza la ligadura con dos lazos preformados de material absorbible 0 o 1. Si están afectados por el proceso flogótico es más seguro el empleo de una endograpadora lineal cortante. Al concluir las ligaduras, se transeca el apéndice y se cauteriza la mucosa apendicular para evitar el tiempo sucio (fig. 16-30).

La pieza se extrae en una bolsa para especímenes o, en su defecto, dentro de un reductor tomando su extremo proximal, con un grasper, por T<sub>3</sub>.

A continuación, se desinfecta el muñón con un hisopito con yodopovidona y, una vez lavada la cavidad y aspirado el líquido, se evalúa si es necesario dejar un drenaje Nº 2 en el fondo de saco de Douglas.



Fig. 16-30. Obsérvese la sección del apéndice previa colocación de dos lazos preformados en su base.

Si se trata de un apéndice retrocecal, la técnica varía en la liberación invertida de la pieza, desde la base al extremo.

### TRATAMIENTO LAPAROSCÓPICO DEL TRAUMATISMO ESPLÉNICO

El advenimiento de la cirugía laparoscópica ofrece una valiosa alternativa para el tratamiento de la patología esplénica. La presencia de esplenomegalia masiva constituye una dificultad mayor, que motivó la aparición de diversas propuestas (ligadura previa de la arteria esplénica, embolización, asistencia manual, entre otras). El traumatismo esplénico brinda una interesante perspectiva diagnóstica y terapéutica. Aún falta analizar los resultados de series importantes para poder afirmar que es el tratamiento de elección.

#### Instrumental específico y materiales

Aguja de Veress.  
Trocares de 10-12 mm.  
Trocar de 18 mm.  
Reductores de 10 a 5 mm.

Óptica de 0 o 30°.  
Graspers atraumáticos.  
Disector ángulo recto (Harrington).  
Pinza de mano izquierda elástica.  
Pinza tipo Foerster.  
Pinzas Aro.  
Pinza Babcock.  
Tijera de 5 mm.  
Tijera de 10 mm.  
Hook.  
Pinzas y tijeras para cauterización monopolar, bipolar y ultrasónica.  
Retractor en forma de abanico.  
Cánula de aspiración-irrigación de 10 y 5 mm.  
Portaagujas de 5 o 10 mm.  
Endoclipadora de titanio.  
Endograpadora lineal.  
**Suturas y materiales**  
Clips de titanio.  
Lazos preformados de sutura absorbible 0.  
Polipropileno 2-0 o 3-0.  
Poliglactina o polidioxanona 2-0 o 3-0.  
Cartuchos para sutura mecánica lineal de 6 cm.  
Adhesivo biológico de fibrina.  
Drenaje.  
Bolsa de especímenes.  
Nylon monofilamento 3-0.

#### Posición del paciente

El paciente se coloca en decúbito dorsal, con un rodillo debajo de las costillas inferiores izquierdas. El brazo izquierdo se eleva y se fija al arco de la mesa como para una incisión toracoabdominal. En todos los casos, se introduce una sonda nasogástrica.

#### Técnica quirúrgica

##### Vías de acceso

El neumoperitoneo se realiza con la técnica habitual de no presentar una laceración diafragmática. Ésta debe sospecharse cuando la presión intraabdominal, en un paciente traumatizado, no asciende en forma normal.

Al finalizar la cámara de aire, se colocan las vías de trabajo. Todos los trocares deben ser de 10-12 mm, permitiendo ser utilizados tanto para el ingreso de la óptica como para cualquier otro instrumental o sutura mecánica.

- T<sub>1</sub>. Paraumbilical.
- T<sub>2</sub>. En la unión entre la línea hemiclavicular izquierda y la línea umbilical transversa.
- T<sub>3</sub>. En la línea media, 5 cm por debajo del esternón.
- T<sub>4</sub>. Optativo, sobre la línea umbilical transversa del lado derecho.
- T<sub>5</sub>. En la línea axilar anterior izquierda a la altura umbilical (fig. 16-31).

#### Desarrollo

La cirugía se inicia con una minuciosa exploración concéntrica de la cavidad utilizándose, en forma simultánea, lavado y aspiración (T<sub>3</sub>) para clarificar el campo y así descar-

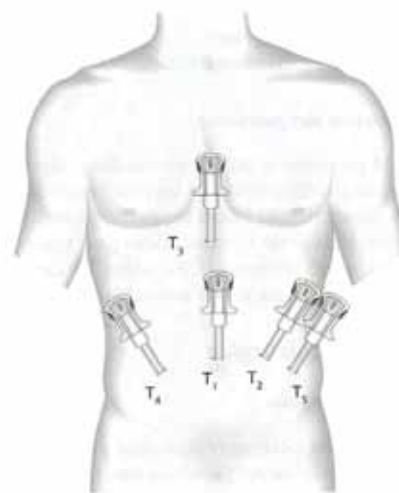


Fig. 16-31. Ubicación de los trocares para realizar una esplenectomía.

tar otras fuentes de sangrado o lesiones intestinales asociadas.

Luego, se ubica al paciente en Trendelenburg invertido, con 30° de lateralización hacia la derecha y se explora el área subfrénica izquierda.

De acuerdo con la extensión de la lesión, se pueden aplicar diferentes técnicas:

- En caso de traumatismo reciente con una lesión esplénica superficial ya sellada por el hematoma y descartada la existencia de áreas isquémicas y/o colecciones subcapsulares, el *drenaje* es el tratamiento de elección.
- Si la lesión es de mayor envagadura y el hematoma no ha logrado la hemostasia completa, pero sí una sensible disminución del sangrado, está indicada la *ligadura del tronco común de la arteria esplénica* sobre el borde superior del páncreas. Con esto se obtiene un descenso marcado del flujo sanguíneo esplénico, con la consiguiente detención del sangrado.
- Cuando la lesión es intraparenquimatosa profunda con hemorragia grave, *se convierte la cirugía para realizar un tratamiento conservador*. Se procede a la *esplenectomía laparoscópica* sólo en los pacientes con traumatismo esplénico portadores de una enfermedad hematológica con indicación previa de esplenectomía.

#### Ligadura del tronco común de la arteria esplénica

Para acceder a la transcavidad de los epiploones se abre el ligamento gastrocólico en un corto trayecto dividiendo entre clips 2 o 3 vasos epiploicos.

Tras elevar el estómago, se visualiza la arteria esplénica sobre el borde superior de la cola del páncreas, se disecciona en una extensión de 2 a 3 cm y se efectúa su ligadura con una endograpadora lineal cortante cartucho vascular (T<sub>3</sub>).

El procedimiento se completa con el lavado de la cavidad, la extracción de los coágulos y el drenaje de la región. En caso

de necesidad se recurrirá a agentes hemostáticos tópicos.

#### *Esplenectomía laparoscópica*

El ayudante por T<sub>3</sub> separa el bazo con el retractor, permitiendo al cirujano iniciar la disección con tijera (T<sub>4</sub>) y mano izquierda (T<sub>2</sub>).

El ligamento gastrocólico se incide por debajo de la arcada gastroepiploica y en sentido craneal. A continuación, se ligan y se seccionan los vasos cortos para liberar el fondo gástrico. Al ingresar en la transcavidad de los epiplones, se identifica y se disecciona la arteria esplénica en la cola del páncreas. Este vaso se oblitera con una sutura lineal cortante vascular (T<sub>5</sub>), que ofrece un mayor margen de seguridad en el control del pedículo vascular.

Después de separar el polo inferior del ángulo esplénico del colon, se aísla el bazo del peritoneo parietal posterior en toda su extensión. El polo superior se libera incidiendo el ligamento frenoesplénico. Por último, se seccionan los vasos del hilio esplénico entre clips o con un instrumento de sutura lineal cortante.

Si el bazo no presenta gran tamaño puede ser extirpado ampliando la incisión umbilical. En caso contrario, debe ser introducido dentro de una bolsa para especímenes, fragmentado y luego aspirado. Otra posibilidad para extraer la bolsa con la pieza consiste en realizar una incisión de unos 5 cm en el hipocondrio izquierdo o en la región suprapúbica.

Finalizada la ectomía, se irriga el lecho cruento, se aspira y se deja colocado un drenaje.

#### **BIBLIOGRAFÍA**

- Cervantes J y Patiño JE. Cirugía Laparoscópica y Toracoscópica. 1ª ed. México: Editorial McGraw-Hill Interamericana, 1997.
- Gianatiempo MO. Hernia Inguinal. Tratamiento Laparoscópico. Revista Argentina y Revista Argentina de Residentes de Cirugía, Buenos Aires 1998, 1:31-34.
- Meinero M, Meloni G y Mosner Ph. Cirugía Laparoscópica. Buenos Aires: Editorial Médica Panamericana, 1996.
- Protocolos Quirúrgicos en Cirugía Laparoscópica y Videasistida SACIL.
- Protocolos Quirúrgicos en Cirugía Videolaparoscópica. Federación Internacional de Sociedades de Cirugía Laparoscópica.
- Viaggio J, Olacregui R, Urbandt J y col. Cirugía de Invasión Mínima Colectectomía Laparoscópica.



# Ecología, infección y residuos

Jorge Piciana, Adriana Scarinci y Silvia Perez Vuidepot

17

Desde su aparición sobre la Tierra, el hombre tuvo una clara noción de la importancia de cuidar su entorno natural y, además, sabe que la destrucción y la depredación de los recursos naturales tienen frondosa historia.

Como contrapartida de tanta barbarie, que paradójicamente muchas veces pretendió justificarse en supuestos avances para la civilización, las nuevas generaciones tienen la obligación de comprometerse activamente en la defensa ecológica.

Somos apenas custodios temporarios de nuestro planeta y es nuestra responsabilidad legarlo a las nuevas generaciones sin alteraciones que comprometan su futuro; se requiere por lo tanto del compromiso y la participación de todo el conjunto social.

La demanda por condiciones dignas de vida es cada vez mayor y no basta con la elaboración de diagnósticos y programas. Esos principios de planificación deben estar acompañados de acciones concretas.

La indiferencia o la falta de atención a las exhortaciones por la adopción de medidas de protección ambiental, generaron una progresiva y peligrosa acumulación de situaciones que atentan contra el entorno am-

biental, con las consecuentes secuelas sobre la calidad de vida de gran parte de nuestras comunidades.

La humanidad actualmente está despertando de un sueño inocente, aquel en el que el mundo se les hacía sumiso y generoso a escala infinita. Una ciudadanía informada puede, como parte de la naturaleza, hacerse responsable de ella.

## ANTECEDENTES

El gran problema de la humanidad ha sido el control de las infecciones y las enfermedades. Durante décadas se realizaron estudios científicos sobre las técnicas de asepsia, disminuyendo en forma satisfactoria la morbilidad de los pacientes.

No obstante, a mediados del siglo XX, surgen nuevos factores de controversia, como el riesgo ambiental, la protección y la seguridad industrial del personal de la salud, constituidos por el manejo y el control de los residuos, resultado del descuido y la falta de previsión por parte de la población, la comunidad médica, los organismos normativos y la industria.



Hasta 1987, la manipulación y el manejo de los residuos de las instituciones de salud no eran una preocupación profesional; eran problema del recolector de basura. Cuando se encontraron desechos médicos en ríos, lagunas, vía pública, terrenos abiertos a la comunidad, playas, etc., el temor a adquirir enfermedades por exposición accidental inició una etapa de concientización.

A raíz de esto, cada institución adoptó sus propias medidas ambientales y de salubridad, desarrollando sus propios requisitos de manejo y eliminación de desechos.

En agosto de 1987, William Rutala, director estatal del programa de control de infecciones de Carolina del Norte, observó que no se había establecido ninguna forma de identificación y definición de los materiales infectocontagiosos. Por ello, el Centro para el Control de las Enfermedades (CDC), la Organización Mundial de la Salud (OMS) y las Agencias Estatales y Federales, desarrollaron una definición con el fin de homogeneizar conceptos.

En la actualidad, la Argentina cuenta con reglamentaciones nacionales y provinciales para la delimitación del manejo de residuos.

## Recuérdese

Las instituciones de salud tienen la responsabilidad legal de mantener el ambiente limpio y seguro para los que están dentro de él. Pacientes, funcionarios y visitantes deben estar sistemáticamente protegidos de la infección hospitalaria; razón suficiente para que todos los esfuerzos y gastos ocasionados en la implementación de medidas de prevención y control de ella deban considerarse como una inversión.

## INFECCIÓN

Es un estado o condición en la cual un organismo es invadido por un agente patógeno, que en condiciones favorables se multiplica y produce enfermedad.

### Cadena de transmisión de las infecciones

Fuente → Paciente - Personal - Aparatología - Medio ambiente.

Modo de transmisión → De un individuo a otro - Insumos - Materia orgánica.

Receptor → Paciente - Personal.

### Infección hospitalaria

Es una infección adquirida que entra en el ambiente hospitalario. En general, se manifiesta durante la internación y/o el egreso del paciente. Afecta a aquellos que están inmunológicamente debilitados y deprimidos. Reside, entonces, en la hospitalización y puede originarse, fundamentalmente, por dos mecanismos:

#### Endógeno

- Por la propia flora del paciente.

#### Exógeno

- Debido a las condiciones insalubres del hospital y sus instalaciones.
- Por la falta de un adecuado entrenamiento del personal hospitalario en la prevención de las infecciones.
- Por procedimientos incorrectos, por ejemplo, relajamiento de las técnicas rigurosas de asepsia y limpieza.
- Por el aumento de los procedimientos invasivos para diagnóstico y tratamiento.

*La infección hospitalaria es inevitable, pero no incontrolable. La derrota total de las poblaciones de organismos patógenos es imposible, pero la muerte por infección hospitalaria sí es posible, aunque puede evitarse.*

## LOS RESIDUOS BIOPATOGÉNICOS

La propagación de las enfermedades infectocontagiosas, el incremento de los costos de los servicios, el aumento de la producción de los residuos por el uso generalizado de materiales descartables y la necesidad de la seguridad en su manejo, son razones más que suficientes para implementar un sistema de manipulación apropiado y funcional. Dentro de este esquema, el mantenimiento de las condiciones sanitarias es primordial, a fin de prevenir la dispersión de gérmenes y los accidentes del personal y los pacientes.

### DEFINICIÓN

Se consideran *residuos biopatogénicos de las unidades de atención de la salud*, a todos los desechos o elementos materiales orgánicos o inorgánicos en estado sólido y/o semisólido, líquido o gaseoso, con caracte-

rísticas de actividad biológica y/o toxicidad, capaces de afectar directa o indirectamente a los seres vivos y/o contaminar el suelo, el agua o la atmósfera, que sean generados para brindar servicios de atención humana o animal con fines de prevención, control y atención de patologías, diagnóstico y/o tratamiento y rehabilitación; así como los derivados de la investigación y la producción comercial de elementos biológicos.

### CLASIFICACIÓN DE LOS RESIDUOS

Los residuos generados en las unidades de atención de la salud, se clasifican de acuerdo con su origen.

#### 1. Residuos comunes

Son los producidos en dependencias administrativas, áreas sin restricción, depósitos,



talleres, sitios de preparación de alimentos y/o embalajes y cenizas.

Presentan particularidades similares a los residuos domiciliarios. Las técnicas de su manejo y disposición final se asemejan a las aplicadas con los desechos urbanos.

#### b) Químicos

Son los residuos tóxicos farmacéuticos, sustancias inflamables, diluyentes, corrosivos, reactivos, etcétera.

### 2. Residuos biopatogénicos

Son los residuos con actividad biológica que provienen de salas de internación y de emergencias; tratamientos quirúrgicos, obstétricos y traumatológicos; laboratorios clínicos de investigación y farmacológicos; consultorios odontológicos; farmacias; servicios de hemoterapia y anatomía patológica; morgue; autopsias; cuerpos de animales de experimento y sus excrementos; desechos alimenticios de áreas infectocontagiosas, etcétera.

### 3. Residuos especiales

#### a) Radiactivos

Son los residuos sólidos derivados de los servicios de radiología, radioterapia, bomba de cobalto y otros emisores de radiaciones.

### GENERACIÓN

Las unidades de atención de la salud generadoras de residuos biopatogénicos (en adelante *unidades generadoras*), deben proceder con sus residuos a partir del *lugar de generación*.

Estas unidades son responsables de segregar los residuos según la clasificación antes mencionada. Deben aplicar las normas vigentes en el procesamiento de los residuos, por sí mismos o por terceros, respondiendo por el daño directo o indirecto que puedan ocasionar. La unidad generadora tiene a su cargo:

- La capacitación del personal afectado en el manejo de estos residuos.
- La limpieza y la desinfección de las instalaciones, equipos y medios utilizados con los residuos generados en el establecimiento asistencial.
- La provisión del equipo de protección

**Cuadro 17-1.** Fundas apropiadas para los residuos

Residuo	Ley N° 24.051 Ley nacional	Ley N° 11.347 Ley provincial
Tipo A: común	Negro	Negro
Tipo B: biopatogénico	Rojo	Rojo
Tipo C: especial	Amarillo	Marrón
Ropa	Verde	Azul o Blanca

necesario al personal destinado a las tareas de manejo de este tipo de residuos.

- La necesidad de poseer una reserva de bolsas mínima, mensual y permanente.

## ACUMULACIÓN

Los residuos se deben acumular en recipientes colocados convenientemente y en cantidad suficiente en su lugar de generación.

Los recipientes deben estar contruidos con materiales inertes al contacto con agentes químicos y su abrasión, con tapa y asas, preferentemente troncocónicos, sin bordes filosos y encuentro de paredes con el fondo cóncavo. Deben ser fáciles de higienizar. Su capacidad no excederá de 50 litros (fig. 17-1). Debe colocarse una funda de polietileno en el interior para mantener aislados los residuos. Según el tipo de residuos que se acumulen, se emplean bolsas de diferentes colores (cuadro 17-1).

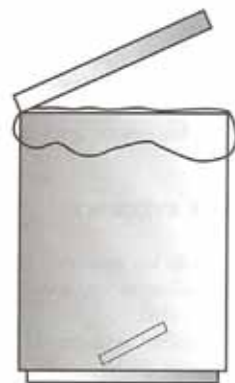
Las fundas de polietileno deben cumplir las siguientes condiciones:

- Deben ser impermeables, fabricadas de polietileno con hexeno.
- Deben poseer un espesor mínimo:  
Ley Nacional: 60 micrones en doble bolsa.  
Ley Provincial: 120 micrones.
- Deben ser resistentes al peso que deban almacenar.
- Deben permitir su cierre hermético y simple transporte.
- Deben ser fácilmente combustibles.

Cuando el residuo sea biopatogénico, tipo B, se debe colocar una segunda funda en el interior del recipiente para recibirlos, del color y micronaje adecuados.

Los residuos clasificados tipo C, deben ser perfectamente identificados y acumulados para su tratamiento de acuerdo con las normativas emitidas por la autoridad competente jurisdiccional.

Las bolsas deben ser selladas o cerradas en el lugar de generación de los residuos con un precinto o doble nudo, de modo que permitan su manipulación por la parte superior, minimizando el riesgo de accidentes. Una

**Fig. 17-1.** Recipiente con tapa accionada a pedal.

vez obturadas, y en el momento de ser retiradas, las que contengan *residuos tipo B* deben ser rotuladas con una etiqueta adhesiva y resistente al agua, con los siguientes datos:

- Tipo de material que contienen.
- Nombre del generador.
- Fecha de generación de los residuos.
- Nombre del destinatario de los residuos.
- Fecha de retiro para su tratamiento o disposición final.

Los residuos constituidos por elementos filocortantes o punzantes, como vidrio, hojas de bisturí o agujas descartables, deben ser acumulados en recipientes fabricados con materiales incinerables con un espesor adecuado, de manera que no puedan ser atravesados y con boca autoblocante para que el contenido no se vuelque, cualquiera sea su posición.

Los recipientes, claramente identificados, se colocan en el sitio donde se originan los residuos y cerca del personal que los produce. Deben resultar accesibles para la perfecta limpieza del área. Una vez acondicionados los elementos cortantes o punzantes, podrán ser dispuestos en los recipientes destinados al acopio de residuos sólidos biopatogénicos, ya rotulados.

## RECOLECCIÓN DE LOS RESIDUOS

Las bolsas de residuos biopatogénicos deben ser retiradas y transportadas al área de concentración y/o tratamiento según necesidad, no pudiendo permanecer más de 24 horas en los lugares de generación.

## TRANSPORTE INTERNO

- El transporte de los residuos biopatogénicos debe realizarse en condiciones de máxima seguridad.
- Se deben emplear unidades de transporte cerradas, dentro de las cuales se colocan las bolsas con los residuos generados.
- Estas unidades, utilizadas para el transporte desde el lugar de origen de los re-

siduos hasta la zona de *acumulación y/o tratamiento*, deben ser destinadas exclusivamente para tal fin.

- El traslado se debe efectuar en el momento de menor movimiento del personal y del público en general (figs. 17-2 y 17-3).
- Las bolsas contenedoras de residuos biopatogénicos, no podrán dejarse almacenadas en las unidades.
- Es imprescindible realizar la limpieza diaria de los vehículos de transporte.

## CONCENTRACIÓN DE LOS RESIDUOS

Se deben establecer *áreas exclusivas* de concentración de los residuos; éstos no deben permanecer en las mismas más de 48 horas desde su generación. El local ha de presentar las siguientes características:

- Estará techado, correctamente iluminado y ventilado, evitando que las bolsas con residuos queden expuestas a los rayos solares.
- Las paredes y los pisos deben ser impermeables, simples de higienizar.
- El piso se construirá con inclinación, facilitando su limpieza y la desinfección posterior y con drenaje de líquidos a una cámara de retención, como paso previo a su destino final o al sistema cloacal.
- Contará con elementos de limpieza en cantidad y condiciones adecuadas.
- Dispondrá de suficiente provisión de agua para su higienización.
- Deberá ubicarse en las adyacencias del incinerador o del sitio de carga de los vehículos que los transporten a la unidad de tratamiento.

Las áreas exclusivas de concentración de los residuos serán recintos amplios, de acceso restringido para favorecer las operaciones de carga, descarga y acopio de los materiales a tratar.

Su superficie permitirá acumular el doble de la cantidad de residuos de una recolección diaria y completa del establecimiento.

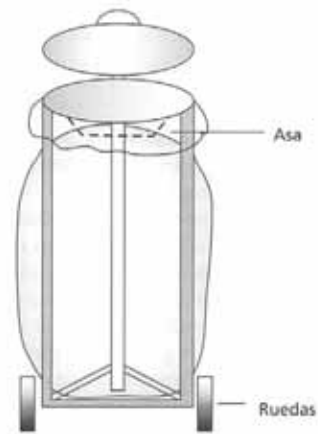


Fig. 17-2. Armazón portabolsa.

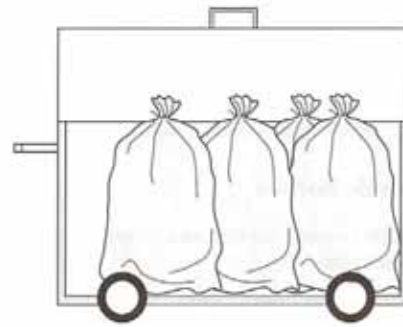


Fig. 17-3. Unidad de transporte intermedio.

Tendrán contenedores provistos con tapas y manijas de empuje, montados sobre ruedas y sistema volcador, en cantidad suficiente y con el correspondiente colorímetro. En su interior se colocarán las bolsas con los residuos respectivos. No se abrirán por ningún motivo.

Se evitará la combinación de los diferentes tipos de residuos. Si por razones extraordinarias no se cumplen las pautas mencionadas, todo el volumen de residuos, sin im-

portar el porcentaje de cada uno de ellos, será tratado como biopatogénico.

#### Recintos de almacenamiento intermedio

En los lugares de mayor generación de residuos (centro quirúrgico y obstétrico, cocina, etc.) se necesitan recintos de *almacenamiento intermedios*.

## TRATAMIENTO DE LOS RESIDUOS

El tratamiento de los residuos biopatogénicos debe realizarse mediante la aplicación de uno de los siguientes métodos:

- Incineración.
- Enterramiento por relleno de seguridad.
- Esterilización por autoclave.
- Sistema de microondas.
- Desinfección y banalización.
- Irradiador de residuos biopatogénicos por rayos gamma.

### A. INCINERACIÓN

Este proceso podrá llevarse a cabo en la unidad generadora que los produjo, en otra unidad con *capacidad de acopio y tratamiento ocioso* o en una unidad de *tratamiento bañada* para brindar este servicio.

Si la propia unidad generadora realiza la incineración, el tipo y características del hor-

no deben adecuarse a la cantidad y calidad de residuos a tratar; de modo que los gases, vapores y humos, producto de la combustión, no produzcan contaminación atmosférica capaz de afectar al medio ambiente, según juicio del organismo fiscalizador.

La capacidad del horno debe ser suficiente para incinerar eficazmente el volumen de residuos recolectados en una jornada.

#### Tipos de hornos

- Horno común de cámara múltiple.
- Horno pirolítico.

#### 1. Horno común de cámara múltiple

Presenta las siguientes características técnicas:

a) Está provisto con:

- *Cámara de combustión primaria*, con piso macizo; su función es el secado y la incineración de los residuos patológicos.
- *Cámara de combustión secundaria*, donde se completa la combustión de los volátiles y gases generados en la cámara primaria.
- *Cámara de decantación*.

b) La llama del quemador, ubicado en la cámara de combustión primaria, debe incidir directamente sobre los residuos.

c) Debe poseer quemador auxiliar en la cámara de combustión secundaria, que permita lograr una combustión completa de los volátiles.

d) Estando en régimen, el horno en la cámara primaria debe alcanzar una temperatura de 830°C.

e) La altura de la chimenea, consolidada a los cuatro vientos, debe superar los edificios circundantes y tener sistemas de depuración, retención de partículas y lavado de humos.

f) El horno, además, contará con:

- Dispositivo para regular el tiraje.
- Instrumento para verificar la temperatura de ambas cámaras.
- Orificio para tomar muestras de gases de la chimenea.

- Quemadores con válvula de seguridad y barrido de gases.

#### 2. Horno pirolítico

El principio de combustión por aire controlado, involucra operaciones secuenciales en dos cámaras separadas.

La *cámara primaria* recibe los residuos y comienza el proceso de combustión en una atmósfera deficiente de oxígeno. La cantidad de aire de combustión debe ser regulada para liberar el material volátil y oxidar el carbón fijo del residuo. Los gases pasan a la *cámara secundaria* donde se introduce un exceso de aire y la mezcla aire-gas se recombustiona a 1.200°C, con un tiempo de residencia de 2 segundos.

Esta combinación de *dos cámaras con aire controlado* tiene varias ventajas. La limitación de aire en la cámara primaria crea condiciones de quemado muy estables (quiet burning-quemado tranquilo), eliminándose de esta manera las partículas en suspensión. A su vez se logran gases de emisión limpios que facilitan el funcionamiento del lavado de los mismos. Las condiciones de operación de la cámara secundaria aseguran la destrucción de toxinas, elementos patógenos, olores y humos.

*Tratamiento de los gases.* Los gases de combustión procedentes de la cámara secundaria son enfriados en un intercambio de calor que llega hasta 300°C. Luego, ingresan al sistema de lavado de humos en dos etapas, la *primera es un Quench* con recirculación de agua que cumple una doble función: enfriar aun más los gases y, a la vez, retener partículas de polvo (fig. 17-4). La *segunda etapa es el absorbedor*, diseñado como un *Scrubber* de operación a contracorriente (fig. 17-5), donde recircula solución neutralizadora: soda cáustica (Na OH).

Con este sistema de lavado de gases en dos etapas se obtienen valores de emisión equivalentes a los que rigen en la Comunidad Económica Europea.

Las operaciones de lavado generan efluentes líquidos, que son tratados por medios

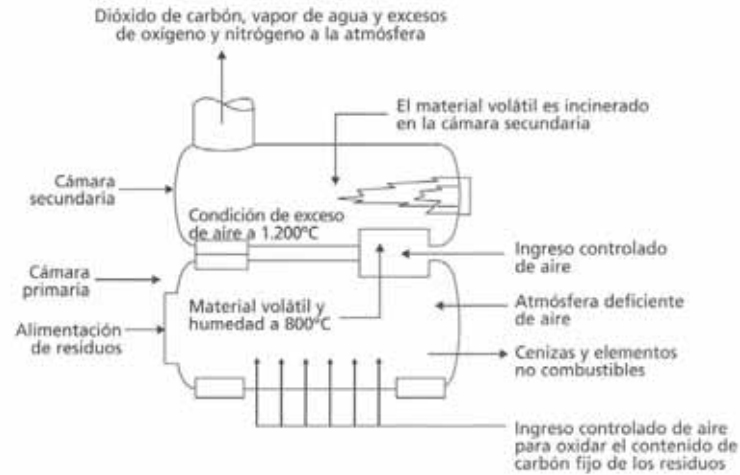


Fig. 17-4. Horno pirólítico. Descripción de las cámaras primaria y secundaria.

fisicoquímicos, antes de ser vertidos en la red cloacal.

## B. ENTERRAMIENTO POR RELLENO DE SEGURIDAD

El terreno seleccionado para el relleno debe reunir las siguientes condiciones:

- Superficie suficiente para la disposición de los residuos.
- Estar ubicado en zonas no inundables, a una distancia no menor de 200 metros de cualquier curso de agua y/o sistema maestro de abastecimiento de agua potable.
- La cota del terreno superará en 1 metro el nivel histórico de inundación.
- La distancia mínima entre el fondo de celda y la napa freática, será de 5 metros.
- El fondo de celda, de arcilla compactada, tendrá 60 cm de espesor o una membrana plástica de 200 micrones.

- El área de enterramiento debe delimitarse con cerco perimetral.
- Contará con un sistema de seguridad de vigilancia, que garantice la ausencia total de actividades de cirujeo de otra actividad no autorizada.
- Deberá taparse diariamente con una cobertura de tierra de 20 cm de espesor.
- Su vida útil no será inferior a los 5 años.

## C. ESTERILIZACIÓN POR AUTOCLAVE

Los autoclaves son recintos de alta temperatura y alta presión de vapor, que en un principio fueron ideados para la esterilización convencional. Este sistema se utiliza en caso de pequeños volúmenes de residuos. Los modelos difieren según la empresa fabricante; los más adecuados son los de doble puerta.

El proceso de esterilización consiste en someter los residuos a vapor saturado a

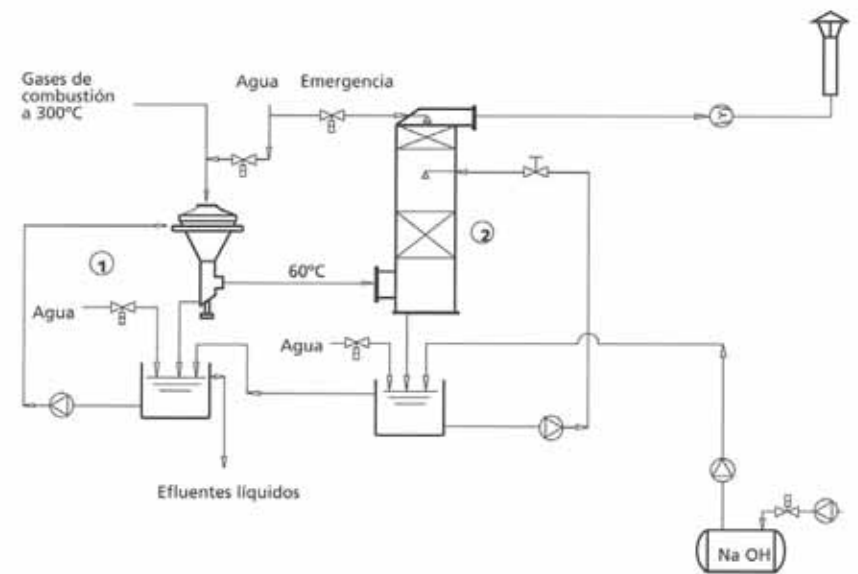


Fig. 17-5. Esquema de tratamiento de los gases. **Módulo 1:** Quench. **Módulo 2:** Scrubber con dosaje de Na OH.

131°C durante 45 minutos. A esta temperatura, la presión interna es de 2 Bar.

## D. SISTEMA DE MICROONDAS

El sistema de microondas fue desarrollado en Europa. El primer equipo fue instalado en un hospital de Alemania en 1987. Actualmente, su empleo está difundido en toda Europa y los Estados Unidos, donde sólo se fabrica a escala comercial. Su principio es la desinfección mediante microondas convencionales.

La unidad de procesamiento, fija o móvil, instalada en un contenedor hermético de aproximadamente 80 m<sup>3</sup> y de 9 toneladas de peso, procesa entre 100 kg/h y 250 kg/h según su capacidad operativa. El contenedor

puede estar ubicado en el exterior, no exige fundaciones especiales ni obras civiles.

Para su instalación sólo se requiere una conexión de energía eléctrica y una toma de agua, que se utiliza cuando se necesita aumentar la humedad del residuo. No tiene emisiones gaseosas ni de líquidos y no se aplican productos químicos.

Posee un sistema de alimentación automática a través de un ascensor hidráulico, que eleva el vehículo que contiene los residuos hasta su alimentación. Antes de su ingreso en el sistema, el material se trata con vapor a alta temperatura (para eliminar la presencia de microorganismos), que posteriormente se extrae mediante filtros de alta eficiencia (HEPA). Luego, el volumen se reduce por un triturador a pequeñas partículas del tamaño de un confite.

El residuo granulado es transferido automáticamente a una cámara de procesamiento, donde cada partícula se humedece, en forma homogénea, y es precalentada con vapor saturado de alta temperatura (131°C). La mezcla se somete a baterías de varios generadores de microondas, que calientan entre 95-100°C y mantienen esta temperatura por unos 30 minutos.

El rápido calentamiento de adentro hacia fuera de los sistemas, asegura que toda la masa tenga la temperatura óptima para la desinfección de cada partícula. De este modo, el residuo está en condiciones de ser enviado a terrenos de relleno sanitario. A este tipo de proceso, responden los residuos domiciliarios.

## E. DESINFECCIÓN Y BANALIZACIÓN

El procedimiento combina un triturado del producto y un sistema de vacíos y ciclos de vapor. Cada ciclo consiste en permitir una entrada de vapor por un período de 10 minutos de exposición a 150°C. Junto con el vapor dentro del recipiente se efectúa un vacío a presión negativa (valor 0).

Está comprobado que con 2 (dos) ciclos se logra una desinfección del producto; por lo

tanto, al realizar 5 (cinco) ciclos se asegura que no quede ninguna partícula contaminante y se elimine el riesgo de infección. Una vez finalizados los 5 (cinco) ciclos, los desechos se vierten y se desintegran en una trituradora, completando la banalización física y visual (fig. 17-6).

Los desechos líquidos ya decontaminados se transportan por medio de tuberías hasta la cadena cloacal. Por su parte, los residuos sólidos resultantes se embolsan y tienen el mismo destino que los residuos domiciliarios.

El sistema de desinfección y banalización puede ser fijo o móvil. Su capacidad de tratamiento varía de acuerdo con el modelo (desde 5 kg/hora, hasta 200 kg/hora).

## F. IRRADIADOR DE RESIDUOS BIOPATOGÉNICOS POR RAYOS GAMMA

El principio de funcionamiento consiste en exponer el residuo a un campo de radiación gamma proveniente de ciertos átomos de cobalto, como el isótopo  $^{60}\text{Co}$ .

Los rayos gamma son ondas electromagnéticas (portadoras de energía), que tienen la capacidad de penetrar a mucha más dis-

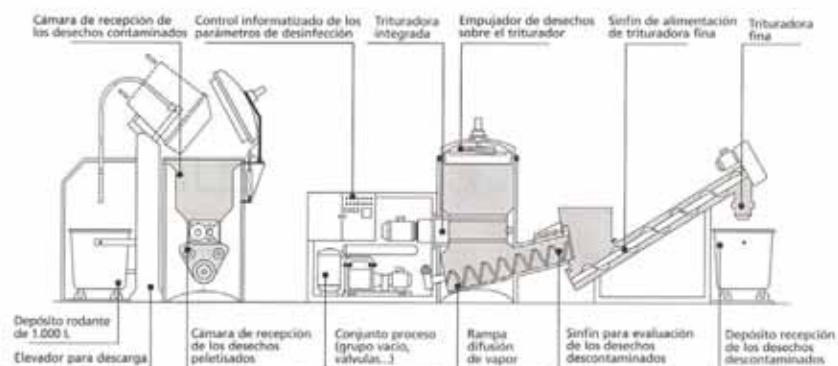


Fig. 17-6. Banalización. Combinación de ciclos de vacío y vapor.

tancia que los beta (electrones) antes de perder su energía por colisiones. Ionizan las moléculas, interfieren los equilibrios de los distintos compartimientos celulares y también atacan, por un mecanismo indirecto, la molécula de DNA (ácido desoxirribonucleico, responsable de la reproducción celular). Son letales para todos los microorganismos.

## 1. Componentes del equipo (fig. 17-7)

- **Módulo de irradiación**: consta de las fuentes de irradiación parcialmente renovables cada dos años y la cámara de irradiación blindada con la protección necesaria para absorber los rayos gamma y con un volumen aproximado de 25 litros. Las fuentes tienen una actividad media de 8.000 Ci.
- **Mecanismos de desplazamiento** por acción neumática y enclavamientos.
- **Circuitos de automatización y control** de la actividad y la exposición.
- **Circuitos de seguridad** para evitar que el personal se exponga a radiación.
- **Recinto aislado** de aproximadamente 6 m<sup>3</sup>

con compuertas de entrada y salida diferenciadas para las distintas aplicaciones.

- **Equipos auxiliares** de trituración, compactado y envasado en bolsas reglamentarias, para ser enviado a relleno sanitario.

## 2. Descripción

El recinto donde se encuentra la fuente radiactiva tiene una ventana por donde se introducen las bolsas con los desechos a tratar. Desplazamientos con pistones, accionados neumáticamente, las conducen hacia el emisor de rayos donde permanecerán un tiempo preestablecido (entre 15 y 20 minutos), para luego ser conducidas a la ventana de salida.

Cada dos años hay que prever un recambio de fuentes del módulo de irradiación, dado que el material radiactivo decae un 12% por año. También puede realizarse un aumento de la capacidad si el crecimiento del hospital o sus usos lo requieran. La CNEA se encarga del suministro de las fuentes nuevas y el recambio de las agotadas.

La capacidad de procesamiento diario se estima entre 1.500 y 1.700 kilogramos.

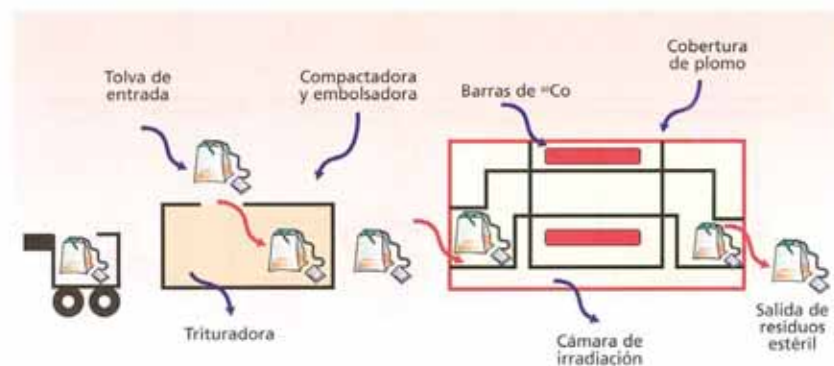


Fig. 17-7. Irradiador de residuos biopatógenos por rayos gamma.

### 3. Operación

Sólo es necesario un operador a la vez.

El equipo está programado para actuar automáticamente, de forma tal que el residuo reciba la dosis de desinfección adecuada en el tiempo correspondiente. Si se adopta la dosis de 10 a 15 kGy, la bolsa de residuo se liberará en unos 20 minutos.

Los residuos son triturados para homogeneizar su densidad y hacerlos irreconocibles. Luego, se compactan y envasan en bolsas termoselladas para su disposición final. El estado físico de los residuos permite que se biodegraden naturalmente en el relleno donde se depositen.

Se deben colocar las bolsas en la tolva de admisión y, mientras son procesadas, se acomodan las que ya han sido tratadas para ponerlas a disposición del recolector.

### 4. Generalidades

- Convierte el residuo patogénico en material desinfectado.
- Ataca todos los microorganismos, incluidas las esporas.
- Evita la salida del residuo.
- No utiliza combustible.
- No genera residuos tóxicos.
- Se opera con facilidad.
- Tiene bajos costos operativos y de mantenimiento.

### DISPOSICIÓN FINAL DE LOS RESIDUOS

#### *Residuos comunes o domiciliarios*

La ley establece que este tipo de residuos generados por la unidad de salud, deben ser retirados de ella por el servicio común de recolección externa de residuos.

#### *Residuos biopatogénicos tipo B*

Una vez incinerados o autoclavados se tratan como los residuos domiciliarios, ajustándose a las normativas determinadas por la jurisdicción correspondiente.

#### *Residuos especiales químicos*

El proceso se realiza según el protocolo establecido por la autoridad competente, sin perjuicio de la ley en vigencia.

#### *Residuos especiales radiactivos*

Su tratamiento está instituido por la Comisión Nacional de Energía Atómica (CNEA).

### DESECHOS RADIATIVOS

La Comisión Nacional de Energía Atómica considera 3 categorías de desechos radiactivos:



- *De nivel bajo:* son los empleados en medicina, como el  $^{32}\text{P}$  -  $^{99\text{m}}\text{Tc}$  -  $^{131}\text{I}$  -  $^{125}\text{I}$  -  $^3\text{H}$ .
- *De nivel intermedio:*  $^{137}\text{Cs}$  -  $^{60}\text{Co}$  -  $^{192}\text{Ir}$ .
- *De nivel alto:* recuperación de uranio y plutonio.

### Residuos líquidos y sólidos

#### *Líquidos*

A este grupo pertenecen los restos que quedan en un vial, cuya concentración ha disminuido tanto por decaimiento que no son utilizables; los sobrenadantes de estudios *in vitro*; las excretas y los vómitos de los pacientes sometidos a terapia metabólica. También debe mencionarse el agua resultante del lavado de ropa.

Con excepción de los *líquidos de centelleo*, los residuos enunciados son susceptibles de ser vertidos en la red de desagüe, por lo cual es necesario un tiempo de espera y un vertido lento para conseguir la dilución inicial.

En cuanto a los líquidos de centelleo, cuyas concentraciones son muy bajas, su problema es más bien químico que radiactivo. Elementos como el  $\text{CH}_3$  o el  $^{14}\text{C}$  poseen sustancias orgánicas (tolueno, etanol, dioxán) que no deben ser vertidas a la red cloacal. Se contienen en envases de rigidez física y se rotulan para su posterior evacuación.

El resto, que es de vida media corta (del orden de días), simplemente se dejan decaer 10 vidas medias (una vida media equivale a 10 días). Por ejemplo, en el caso del  $^{131}\text{I}$  cuya vida media es de 8,02, su desactivación se logrará luego de 80 días, 4 horas y 48 minutos.

#### *Residuos sólidos*

Los maneja la CNEA.

### CATEGORÍAS DE RESIDUOS SOMETIDAS A CONTROL

#### A. Corrientes de desechos

1. Desechos resultantes de la producción

y preparación de productos farmacéuticos.

2. Desechos derivados de la fabricación, preparación y utilización de:
  - Productos químicos para la preservación de la madera.
  - Productos químicos y materiales para fines fotográficos.
  - Disolventes orgánicos.
  - Biocidas.
  - Tintas, colorantes, pigmentos, pinturas, lacas o barnices.
  - Resinas, látex, plastificantes, colas o adhesivos.
3. Desechos de medicamentos y productos farmacéuticos para la salud humana y animal.
4. Desechos clínicos procedentes de la atención médica prestada en hospitales, centros médicos y clínicas para salud humana y animal.
5. Desechos que contengan cianuros originados del tratamiento térmico y las operaciones de temple.
6. Desechos de aceites minerales no aptos para el uso a que estaban destinados.
7. Desechos de carácter explosivo que no estén sometidos a una legislación diferente.
8. Desechos resultantes del tratamiento de superficies de metales y plásticos.
9. Mezclas y emulsiones de desecho de aceites y agua o de hidrocarburos y agua.
10. Sustancias y artículos de desecho que incluyan o estén contaminados por bifenilos policlorados (PBC), trifenilos policlorados (PCT) o bifenilos polibromados (PBB).
11. Sustancias químicas de desecho no identificadas o nuevas, derivadas de la investigación y el desarrollo o de las actividades de enseñanza, cuyos efectos en el ser humano o el medio ambiente no se conozcan.
12. Residuos alquitranados producidos por refinación, destilación o cualquier otro tratamiento pirolítico.
13. Residuos resultantes de las operaciones de eliminación de desechos industriales.

## B. Desechos que tengan como constituyente

1. Asbestos (polvo y fibras).
2. Antimonio, compuestos de antimonio.
3. Arsénico, compuestos de arsénico.
4. Berilio, compuesto de berilio.
5. Cadmio, compuestos de cadmio.
6. Cianuros inorgánicos.
7. Cianuros orgánicos.
8. Compuestos de cobre.
9. Compuestos de cromo hexavalente.
10. Compuestos inorgánicos de flúor, con exclusión de fluoruro cálcico.
11. Compuestos orgánicos de fósforos.
12. Compuestos de cinc.
13. Disolventes orgánicos, con exclusión de disolventes halogenados.
14. Éteres.
15. Fenoles, compuestos fenólicos, con inclusión de clorofenoles.
16. Mercurio, compuestos de mercurio.
17. Metales carbonilos.
18. Plomo, compuestos de plomo.
19. Selenio, compuestos de selenio.
20. Soluciones ácidas o ácidos en forma sólida.
21. Soluciones básicas o bases en forma sólida.
22. Solventes orgánicos halogenados.
23. Talio, compuestos de talio.
24. Telurio, compuestos de telurio.
25. Cualquier sustancia del grupo de los dibenzofuranos policlorados.
26. Cualquier sustancia del grupo de las dibenzoparadioxinas policloradas.
27. Compuestos organohalogenados, que no sean las sustancias mencionadas en los números 13, 15, 22, 25, 26.

## LOS RESIDUOS PELIGROSOS EN LOS EDIFICIOS DE PROPIEDAD HORIZONTAL

### Obligaciones de cada generador particular

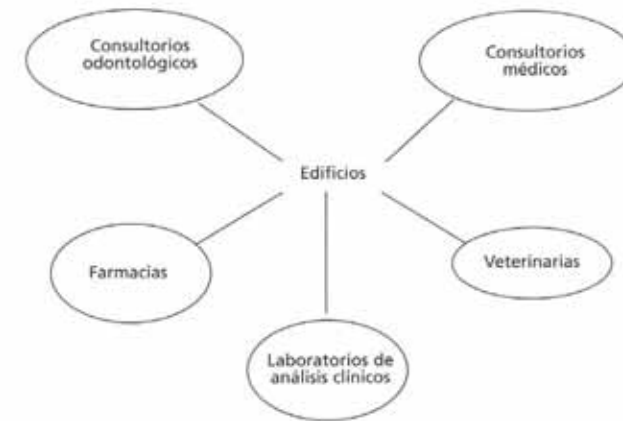- Inscripción como generador de residuos

peligrosos en el Registro correspondiente.

- Contratación de un servicio externo, correctamente habilitado, de recolección y tratamiento final de residuos, cuya verificación se realizará a través de los certificados de inscripción.
- Discriminación de los residuos domiciliarios peligrosos, utilizando contenedores autoblocantes y bolsas adecuadas que serán provistas por los transportistas de la empresa contratada.
- Exigir y tener a disposición la certificación del tratamiento final de los residuos generados, provista periódicamente por la empresa contratada.

## FALLAS DETECTADAS EN LAS DIFERENTES INSTITUCIONES DE SALUD

- Falta de capacitación del personal en el manejo de residuos, en especial, los biopatogénicos.
- Elementos de protección para el personal faltantes o inadecuados.
- Ausencia de estadísticas de infecciones intrahospitalarias.
- Utilización de bolsas sin relación con las dimensiones de los recipientes y la posible caída de los desechos.
- Empleo de bolsas de un solo color, no diferenciadas por tipo de residuos y acumuladas sin precinto y rótulo.
- Inclusión de elementos cortantes dentro de las bolsas.
- Vehículos de transporte interno en condiciones higiénico-sanitarias deficientes, abiertos, sin tapa, utilizados habitualmente para otras tareas auxiliares.
- Escasa higiene y desinfección incompleta de los recipientes.
- Ausencia de recintos aptos de almacenamiento.
- Acumulación de residuos en las dependencias durante largos períodos.
- Incineración de materiales contaminantes atmosféricos en hornos inapropiados.



## SEGURIDAD PARA TODOS

### Elementos de protección del personal

- **Guantes:** su uso debe ser permanente. Deben ser impermeables al agua y la humedad, resistentes a los cortes, pinchazos y roturas. Los empleados deben soportar altas temperatura durante la incineración.
- **Delantal:** sus características y uso es igual al de los guantes.
- **Calzado:** debe ser lavable y resistente. Se debe emplear calzado de goma durante la manipulación en el recinto de almacenamiento final y la incineración.
- **Antiparras de protección:** durante la incineración son indispensables.
- **Ropa de trabajo adecuada:** debe ser hermética. Es importante evitar frunces y costuras, que pueden actuar como reservorios de suciedad y polvo.  
*Lavado de manos adecuado durante la jornada laboral cuando así corresponda.*

### Examen médico periódico

El examen médico periódico es obligatorio según la ley vigente N° 19.587 de Higiene y Seguridad en el trabajo. Incluye:

- Examen médico clínico.
- Análisis de sangre y orina.
- Rx de tórax.

### Plan de inmunizaciones

Vacunación obligatoria:

- Antitetánica.
- Antihepatitis B.
- Reacción PPD y/o vacuna BCG.

### Limpieza de elementos utilizados

- Lavado con agua y detergente.
- Fregado o cepillado de toda la superficie.
- Enjuague con abundante agua.
- Desinfección final con hipoclorito de sodio al 5%.



## EDUCAR PARA RECUPERAR Y RECICLAR

Cada uno de nosotros puede hacer algo...

Básicamente la acción del conjunto social debe orientar su demanda a las administraciones para que arbitren medios de selección de los residuos efectivos. Éste no es ningún planteo utópico o futurista.

Existen métodos y tecnologías científicamente comprobadas que otorgan un destino adecuado a los residuos, incluido su aprovechamiento mediante procesos de reciclado.

¿Dónde los ponemos?

Las latas van a la basura y de allí a un basurero en donde permanecen por años. Se calcula que durante 500 años seguirá siendo un residuo sólido. Las latas de aluminio o de hojalata demandan un costo ambiental en su producción, pero tienen la ventaja de que su reciclado produce un ahorro enorme de energía.

En los Estados Unidos se reciclaron en 1988, 42.500 millones de latas de aluminio, con un ahorro energético de 11.000 millones de kilovatios/hora, cifra suficiente para iluminar todos los hogares de Nueva York durante 6 meses. La producción de envases de aluminio a partir del reciclado, requiere un 90% de energía, y como rédito adicional ocasiona una disminución del 95% en sus efectos de contaminación ambiental.

Dado que en la mayoría de los casos las administraciones son las encargadas de la recolección (en forma directa o por intermedio de servicios contratados), es allí donde se debe centrar la mira del conjunto social para encontrar una solución al siguiente interrogante: "¿Qué debe ir a la basura y qué debe reciclarse...?".

Si se establecen días especiales de recolección, el servicio comunal puede acumular

grandes cantidades de latas y vidrios y tratar directamente con fabricantes de envases para reutilizarlos, impidiendo que se depositen en un basural por cinco siglos.

El plástico es reciclable y puede ser utilizado para contener alimentos y muchos otros productos. Radios, cámaras fotográficas y de video, juguetes, afeitadoras, etc., forman parte de la enorme legión de consumidores de pilas. Tanto el mercurio como el cadmio, que contienen algunos tipos de pilas, se consideran peligrosos por su toxicidad; no obstante, terminan en la tierra y derraman su contenido que contamina las napas de agua subterráneas.

pre-reciclar...

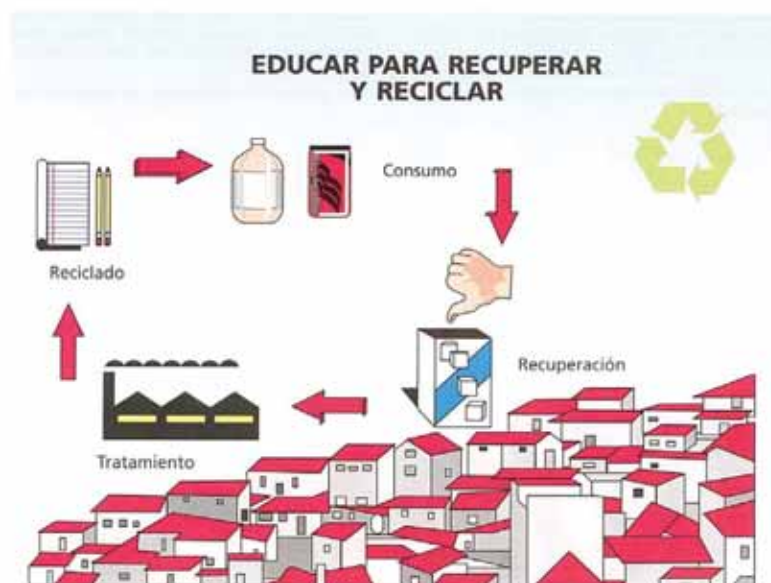Como consumidores podemos hacer una lista de productos prerreciclables, es decir, que los adquirimos porque sabemos que su envase podrá ser reutilizado. Visto de otra forma, es una contribución para reducir residuos y promover el ahorro de energía y recursos naturales no renovables.

Optar por envases de cartón y no de plástico, comprar frutas y verduras sin empaquetar, llevar la propia bolsa para no incorporar más polietileno al basurero, seleccionar productos que aseguran respeto por el equilibrio ambiental y desechar los que no ofrecen garantías, son, entre otras, modalidades de pre-reciclaje que todos podemos practicar.

## BIBLIOGRAFÍA

- Asociación de Consorcios para Propiedades Horizontales. CEAMCE.  
Comisión Nacional de Energía Atómica.  
**Consultas por Asesoramiento**  
Cuadernillos de Asesoramiento de Johnson & Johnson sobre "La Infección Hospitalaria".  
Green Peace International, Mansilla 2.600, Cap. Fed.  
La Ecología en casa. Pacto Ecológico Bonaerense. Año 1996.  
Ley Nacional sobre Residuos Peligrosos N° 24.051.  
Ley Provincial sobre Residuos Patogénicos N° 11.347-D.R. 450 - 403. Año 1998.  
¿Manejamos correctamente los Desechos Quirúrgicos? XI Congreso de Instrumentadores Quirúrgicos Colombiano. Año 1996.

- Manejo de los Residuos Hospitalarios. Publicación editada por Laboratorios Phoenix S.A.I.C. y F. Marzo de 1994.  
"Microondas en el Tratamiento de los Residuos Hospitalarios." Balduzzi-Ginestet. Costa Salguero. Abril de 1995. Jornadas sobre "Residuos Sanitarios."  
Resolución N° 349 sobre Normas Técnicas Nacionales, sobre el Manejo de Residuos Biopatológicos de Unidades de Atención de la Salud. Ministerio de Salud y Acción Social. Secretaría de Salud. Boletín Informativo Número 675. Enero de 1995. Tomo 13. Año 13. Diciembre de 1994.  
Tri-Eco. Empresa de Tratamiento de Residuos. S.A.



# Resolución de las autoevaluaciones

## Capítulo 2. Cirugía menor

1. Necrosis vascular.
2. a) Nombre y apellido del paciente; b) Número de historia clínica; c) Fecha de realización del procedimiento; d) Obra social a la que pertenece; e) Número de habitación o de cama; f) Nombre del cirujano; g) Nombre del material enviado o número de la pieza, si son varias muestras.
3. Obtenida la biopsia, se sujeta entre dos portaobjetos y se presiona suavemente hasta dejar la estampa impresa con claridad. Se coloca un separador entre los portaobjetos y sumergidos en un frasco con líquido fijador se envían a citología exfoliativa con su orden correspondiente.
4. Las *biopsias diferidas* con líquido fijador, habitualmente formol al 10%, se remiten sin urgencia al centro de anatomía patológica.
5. La *biopsia por congelación* sin líquido fijador (en seco) se deposita en una bolsa o frasco adecuado y se transporta de inmediato al centro de anatomía patológica, quedando el cirujano a la espera del resultado para determinar la estrategia a seguir.
6. La muestra para *cultivo* se coloca en un frasco estéril con tapa estéril y se envía de inmediato al laboratorio.
7. Se agrega una gota de heparina sódica para evitar la coagulación de la muestra, debido a que contiene sangre o proteínas.

## Capítulo 3. Abdomen

1. Lóbulo derecho del hígado, vesícula biliar, vía biliar, ángulo cólico derecho y porción derecha del colon transversal.
  2. Porción inferior del colon sigmoide y el recto.
  3. Piel, tejido celular subcutáneo, aponeurosis del músculo oblicuo mayor, músculo oblicuo menor, músculo transversal y peritoneo.
4. A. 3. 5. 7.  
B. 1. 6.  
C. 1. 2.

- D. 1. 6.  
E. 1.  
F. 4.  
5. A. 7.  
B. 6.  
C. 8.  
D. 2.  
E. 4.  
F. 3.  
G. 1.  
H. 5.

	6	7	8	9
V			X	X
F	X	X		

	A	B	C	D
10				X
11		X		

## Capítulo 4. Hernia

1. Natural.
2. La pared posterior del trayecto inguinal está formada por la *fascia transversalis*. Su borde inferior corresponde a la *cinilla iliopectínea de Thompson*.
3. La aponeurosis del músculo oblicuo mayor se inserta en la espina del pubis a través de 3 haces tendinosos, que dan origen a los pilares lateral (externo), medial (interno) y posterior o ligamento de Colles.
4. La *hernia inguinal indirecta* protruye por el orificio profundo; se ubica por fuera de los vasos epigástricos y por dentro del cordón espermático. La *hernia inguinal directa* debe a la debilidad que puede presentar la pared posterior; se sitúa por dentro de los vasos epigástricos y por fuera del funículo.
5. Conducto deferente, arteria y venas deferenciales, arteria y venas testiculares (espermáticas) y arteria cremastérica (funicular).
6. a) Superior: arcada inguinal; b) Inferior: ligamento de Cooper; c) Interno: ligamento de Gimbernat; e) Externo: vena femoral.
7. Lámina de goma, Rubberdam o, reborde de guante.
8. Sutura continua de polipropileno 2-0, poligactina 910 o ácido poliglicólico 2-0 o 0. Otra variante es utilizar puntos separados de lino 100 con aguja redonda  $\frac{1}{2}$  círculo mediana de 20 mm.

	9	10	11
V		X	
F	X		X

12. A. 7.
- B. 5.
- C. 2.
- D. 6.
- E. 4.
- F. 1.
- G. 3.

### Capítulo 5. Eventración. Evisceración. Hernia recidivada

1. Electiva.
2. Emergencia.
3. B.
4. Hernia recidivada y eventración.
5. a) Prótesis sintéticas *absorbibles*: se destacan la de poliglactina 910 (Vicryl®) y la de ácido poliglicólico (Dexon®); b) Prótesis sintéticas *no absorbibles*: ocupan un lugar relevante las mallas de polipropileno (Marlex U.S.A.®, Prolene®, Surgipro® y Treflex®). Le siguen las mallas de poliéster-dacron® (Mersilene®) y politetrafluoretileno (Gore-tex®).
6. a) Se confeccionan con materiales inertes; b) Provocan escasa reacción tisular; c) Son fácilmente incorporadas por los tejidos; d) Poseen una excelente resistencia a las tracciones mecánicas.

	7	8	9	10
V	X	X		X
F			X	

### Capítulo 6. Apéndice

	1	2	3	4
V	X			X
F		X	X	

5. A. 3.
- B. 9.
- C. 1.
- D. 5.
- E. 2.
- F. 10.
- G. 7.
- H. 4.
- I. 8.
- J. 6.
- K. 11.
6. B.
7. La posición más frecuente es descendente interna. También puede encontrarse: retrocecal, ascendente posterior, ascendente anterior y descendente anterior.

8. Lino 70.
9. Lino 40.
10. Sutura absorbible 3-0 o lino 100.
11. Pinza Kocher.

### Capítulo 7. Intestino delgado

	1	2	3	4	5
V	X			X	X
F		X	X		

6. B.
7. A. 7.
- B. 5.
- C. 1.
- D. 2.
- E. 4.
- F. 9.
- G. 8.
- H. 3.
- I. 6.
8. A. 2.
- B. 1.
- C. 3.
9. Terminoterminal.
10. Laterolateral.
11. Terminolateral.

	12	13	14
V		X	X
F	X		

15. *El tiempo sucio se inicia con la apertura del órgano y finaliza con el último punto del plano mucoso.* Se recomienda preparar al comienzo de la cirugía dos mesas: la principal para el *primer tiempo limpio y el tiempo sucio* y la mesa accesoria para el *segundo tiempo limpio*.
16. Se utiliza preferentemente una sonda K-9 o K-108, o bien una Pezzer, Nélaton o Foley, y sutura absorbible 3-0 para la jareta.
17. Fuertes tipo Kocher y elásticos Doyen rectos o curvos.
18. Los vasos importantes se ligan con lino 40, luego se disminuye el calibre a 70 y en los pequeños vasos del borde mesentérico se aplican ligaduras de lino 100.
19. Suturas absorbibles 3-0, polipropileno 2-0 o 3-0 o lino 100.
20. La brecha mesentérica se cierra con puntos separados de material absorbible 2-0 o de lino 70-100 con aguja redonda  $\frac{1}{2}$  círculo delicada de 20 mm. El objetivo del cierre es evitar que un asa ingrese en el mesenterio y ocasione una obstrucción intestinal mecánica.

## Capítulo 8. Coloproctología

	1	2	3
V	X	X	X
F			

4. A. 4.  
B. 2.  
C. 3.  
D. 2. 7.  
E. 1.

	5	6	7
V	X		X
F		X	

8. C.

	9	10	11	12
V	X	X		X
F			X	

13. A. 3.  
B. 4.  
C. 7.  
D. 5.  
E. 6.  
F. 2.  
G. 12.  
H. 9.  
I. 11.  
J. 8.  
K. 13.  
L. 10.  
M. 1.

	14	15	16
V		X	X
F	X		

17. Además del sondaje vesical, la vejiga puede ser protegida y aislada de la profundidad mediante 2 puntos laterales y un punto central, aplicados desde el peritoneo parietal

reflejado sobre ella a la piel. Estos puntos son de lino 40 con aguja triangular  $1/2$  círculo fuerte de 30 mm.

18. Clamps Satinsky.  
19. Lino 100, polipropileno 2-0 o sutura absorbible 3-0.  
20. Corroborar la hermeticidad de la anastomosis engrapada, evitando filtraciones.  
21. Una vez colocado un clamp Doyen o Satinsky por arriba de la anastomosis, por vía anal se realiza un lavado a tensión moderada. La irrigación se puede efectuar: a) Directamente con una jeringa de Bonneau cargada con yodopovidona y solución fisiológica; b) A través de una sonda de Foley Nº 20, cuyo balón insuflado obtura el ano. A la sonda se anexa una guía de suero conectada a un sachet que contiene 300 cm<sup>3</sup> de solución fisiológica y 200 cm<sup>3</sup> de yodopovidona solución. Este lavado debe ser preparado por el instrumentador circulante.

	22	23	24	25
V	X			
F		X	X	X

26. A. 1. 4. 5. 8.  
B. 1. 4. 5. 8.  
C. 1. 3. 4. 5. 8.  
27. Estilete.  
28. Catgut crómico 0 o ácido poliglicólico o poliglactina 910 calibre 2-0 o 3-0.

## Capítulo 9. Esófago

1. A. 1. 2. 3. 4.  
B. 3.  
C. 2.  
D. 2.  
E. 1.  
F. 1. 2. 3. 4.  
G. 0.  
H. 4.

	2	3	4	5	6	7
V	X	X			X	X
F			X	X		

	A	B	C	D
8			X	
9				X

10. Crear un sustituto del esfínter inferior para evitar el reflujo gastroesofágico.  
11. Con la pared anterior del fondo del estómago se construye un manguito en 360°, que

envuelve el esófago. Para ello se toma un pliegue del fondo gástrico, se pasa por detrás del esófago y se sostiene con pinzas Allis. Luego, se toma un segundo pliegue más distal y ambos colgajos se fijan por medio de 4 puntos seromusculares, excluyendo el esófago. Se utilizan puntos de lino 70 con una aguja redonda  $\frac{1}{2}$  círculo delicada de 20 mm o de polipropileno 3-0, montados en portaagujas largo. Para mayor seguridad se sujeta el manguito a la pared del estómago con otros 2 puntos.

12. Los campos se fijan con puntos de lino 70 con aguja  $\frac{1}{3}$  de círculo triangular de 20 mm y pinzas Backhaus.
13. Es ideal una lazada de silicona o bien una sonda K-30.
14. Sutura absorbible 4-0 y nailon monofilamento 4-0 o grapas.
15. Los tubos de drenaje se fijan con puntos de lino 20 y se conectan a frascos de Buleau.
16. La miotomía extramucosa se inicia con bisturí N° 3 largo y se completa con tijera Metzenbaum larga.
17. Satinsky.
18. a) Abordaje abdominal: incisión mediana supraumbilical, prolongada por el lado izquierdo del ombligo; b) Abordaje torácico: toracotomía posterolateral derecha a través del 5° o 6° espacio intercostal; c) Abordaje cervical: incisión oblicua izquierda, paralela al borde anterior del músculo esternocleidomastoideo.
19. En la anastomosis manual convencional se emplea sutura absorbible o polipropileno 3-0 o lino 100. En caso de aplicar suturas mecánicas se utiliza: a) Una engrapadora lineal TA®90 (cierre del fondo gástrico); b) Una engrapadora lineal cortante GIA®60 (gastrotomía); c) Una engrapadora circular (anastomosis esofagogástrica); d) Una engrapadora lineal TA®60 (cierre de la gastrotomía).
20. Píloroplastia.
21. Yeyunostomía.
22. Izquierdo.

### Capítulo 10. Estómago

1. A. 2. 8.  
B. 3. 6.  
C. 1. 5.  
D. 2. 4. 8.  
E. 3. 5.

	A	B	C	D
2			X	
3			X	
4		X		

	5	6
V	X	X
F		

7. D.
8. K-9 o K-108.
9. Gastroduodenostomía o Billroth I.
10. Precólica o transmesocolónica.
11. Terminolateral.

	A	B	C	D
12		X		
13			X	
14	X			
15		X		

	16	17	18
V	X	X	X
F			

19. Píloroplastia, gastroyeyunostomía o gastroduodenostomía.
20. Reparados los ángulos del duodeno con dos puntos de lino 100 con aguja  $\frac{1}{2}$  círculo redonda de 20 cm, se cierra con una única sutura continua de polipropileno o material absorbible 2-0 o 3-0. El cierre del muñón se inicia por el plano mucoso, desde un extremo a otro y se retorna por el plano seromuscular. Para mayor hermeticidad se refuerza con dos hemijaretas de lino 70 con aguja redonda. Otra variante es realizar el cierre con un TA®60.
21. Ligaduras de lino 70 o 50 montadas.
22. Pinza pasahilos delicada o pinza Halsted, ligaduras montadas de lino 100 y tijera Metzenbaum.
23. Polipropileno o sutura absorbible 2-0 o 3-0 o, lino 100.
24. Es ideal el electrobisturí.
25. La arteria coronaria estomáquica se divide con doble ligadura proximal y una distal de lino 40. El extremo proximal se puede asegurar con una ligadura por transfixión de lino 50.

### Capítulo 11. Vías biliares

	A	B	C	D
1			X	
2	X			
3		X		

	4	5
V		X
F	X	

6. A. Anterógrada.  
B. Retrógrada.  
C. Mixta.
7. Purgado.
8. A. 4, 8.  
B. 5.  
C. 1, 2, 4, 6, 7, 8.  
D. 6, 7.  
E. 1, 2, 4, 6, 7, 8.
9. A. 2, 3, 4, 6.  
B. 1, 3, 5.  
C. 2, 3, 4, 6.
10. A. 4.  
B. 5.  
C. 1.  
D. 2.  
E. 9.  
F. 7.  
G. 6.  
H. 8.  
I. 3.
11. Movilizar las porciones segunda y tercera del duodeno, el páncreas, el conducto colédoco distal y observar importantes estructuras vasculares. Para ello, el cirujano con pinza de mano izquierda y tijera Metzenbaum secciona el peritoneo lateral de la segunda porción del duodeno hasta llegar por arriba al ligamento hepatoduodenal.
12. Catéter K-112 o K-30 cortado en bisel, 2 jeringas de 20 mL un pote con sustancia de contraste (ditrizoato de sodio) diluida al 30 o al 50%.
13. Mango de bisturí Nº 3 con hoja 15, aspiración delicada, pinzas Desjardins y Randall-Mirizzi, beniques, canastilla de Dormia, sondas de Fogarty para vía biliar, catéter K-30, 2 jeringas de 20 mL, sonda Nélaton, sustancia de contraste, tubos de Kehr y suturas.
14. Puntos de lino 100 con aguja redonda 1/2 círculo delicada de 10 mm o de material absorbible 3-0 o 4-0.
15. Tubos de Kehr Nº 14, 16 y 18 fenestrados en media caña.
16. Sutura continua o puntos separados de material absorbible o polipropileno 3-0 o 4-0.
17. Con una jeringa de 20 mL se inyecta solución fisiológica a través del tubo de Kehr para corroborar que no filtre bilis por la línea de sutura.
18. Debido a la creación de una comunicación directa entre el colédoco y el duodeno, no se produciría hipertensión en la vía biliar.
19. Se deja colocado un tubo de látex fenestrado en la fosa de Morison.

### Capítulo 12. Páncreas

	A	B	C	D
1			X	
2			X	

3. Conducto de Wirsung.  
4. Conducto de Santorini.

	5	6	7
V	X	X	
F			X

	A	B	C	D
8				X
9		X		

10. A. 4.  
B. 7.  
C. 6.  
D. 3.  
E. 8.  
F. 2.  
G. 10.  
H. 9.  
I. 1.  
J. 5.
11. La vena porta y la vena mesentérica superior.
12. Pancreatoyeyunostomía, hepaticoyeyunostomía y gastroyeyunostomía.
13. Puntos separados de lino 50 con aguja redonda o puntos de sutura absorbible 0.
14. Aspiración y solución fisiológica tibia.
15. A.

	16	17
V	X	X
F		

18. B.

### Capítulo 13. Hígado

	1	2	3
V	X	X	
F			X

	A	B	C	D
4		X		
5			X	
6	X			
7				X

8. Vena suprahepática media.
9. Biopsia: por aspiración, con corte y aguja, transyugular, bajo guía laparoscópica y a cielo abierto.
10. A. 4.  
B. 5.  
C. 0.  
D. 1.  
E. 3.  
F. 6.  
G. 2.
11. Electrobisturí de argón, aspirador quirúrgico ultrasónico, ecógrafo, adhesivos de fibrina, una caja de laparotomía con instrumental vascular y un retractor de Thompson.
12. Satinsky, iliacos, cucharita, Glover recto y Bulldog.
13. a) Kelly-clasía y ligadura y sección de los vasos; b) Ligadura y sección del parénquima identificando los vasos que se dividen en forma individual con ligaduras o clips; c) Utilización del disector quirúrgico ultrasónico, con la ayuda de electrobisturí y puntos de nailon 3-0 en los vasos.
14. La hemostasia se controla con el electrobisturí de argón. La bilistasia se corrobora mediante la inyección de azul de metileno a través de un catéter colocado en el cístico o por una colangiografía transcística.
15. Utilizando el electrobisturí de argón o aplicando colas sintéticas en forma de spray.
16. Consiste en el clampeo del pedículo hepático (vena porta, arteria hepática y vía biliar), utilizando un clamp Satinsky, de mediano tamaño, con sus ramas protegidas con látex.
17. Consiste en el clampeo de la vena cava inferior por encima y debajo del hígado, empleando clamps Sherman y Glover recto, respectivamente.
18. Seldinger.
19. Aguja, guías metálicas flexibles, dilatadores, sistemas introductores, catéteres, balón de angioplastia, canastillas y sistemas de recolección.
20. Ecografía y radioscopia. En ciertos casos se utiliza la tomografía axial computarizada.
21. Colangiografía transhepática, drenaje de la vía biliar, colecistostomía y drenaje de abscesos abdominales.

#### Capítulo 14. Hipertensión portal

	1	2	3
V	X	X	X
F			

	A	B	C	D
4				X
5	X			

6. a) Cateterismo de las venas suprahepáticas con una sonda-balón por punción femoral; b) Punción percutánea transhepática de la vena porta; c) Cateterismo de las venas suprahepáticas y porta por punción percutánea transyugular; d) Punción de una várice

- por endoscopia; e) Punción percutánea esplénica e) Cateterismo directo de una vena mesentérica durante el desarrollo de una cirugía.
7. Vasopresina y somatostatina.
8. Sengstaken-Blakemore.
9. Paravaricosa e intravaricosa.
10. A. 1.  
B. 2.  
C. 1.  
D. 3.  
E. 2.  
F. 3.
11. A. 2, 3.  
B. 2.  
C. 3.  
D. 2.  
E. 2.

	A	B	C	D
12				X
13			X	
14		X		

15. Satinsky, Cooley y DeBakey.
16. Polipropileno 4-0, 5-0 y 6-0.
17. Las ramas del clamp deben estar protegidas con tubos de látex.
18. Con una pinza Halsted protegida.

	19	20	21
V			X
F	X	X	

#### Capítulo 15. Bazo

	1	2	3	4
V			X	X
F	X	X		

	A	B	C	D
5			X	
6				X

7. a) Hemostasia; b) Sutura de la cápsula y/o del parénquima esplénico; c) Esplenectomía parcial; d) Esplenectomía total.

8. Debido a la ubicación profunda del bazo es imprescindible un separador autoestático tipo Rochard, valvas, instrumental largo y aspiración.
9. En general, no se aplican clamps vasculares. La arteria y la vena se dividen con doble ligadura proximal y una distal de lino 30-20, empleando una pinza pasahilos de 25 o 30 cm.
10. Esponja de gelatina, celulosa oxidada, colágeno microfibrilar, trombina tópica y cianocrilato de butilo.
11. A. 5.  
B. 2.  
C. 0.  
D. 3.  
E. 6.  
F. 5.  
G. 1.  
H. 2.  
I. 4.



# Índice analítico



## A

- Abdomen, 23
  - aponeurosis, 26
  - división topográfica, 26
  - incisiones, 28
  - laparotomía exploradora, 31
  - paredes, 23
  - peritoneo, 39
- Absceso(s)
  - anorrectal, 197
  - apendicular, drenaje, 95
  - hepático, 464
- Acalasia, 217
- Adenomas
  - colónicos, 150
  - hepatocelulares, 438
- Adenomatosis hepática, 439
- Aguja(s)
  - para inyectables, 5
  - de Veress, 534
- Anastomosis
  - biliodigestivas, 367
  - entérica, 120
    - cierre del muñón, 121
    - confección, 121
    - en dos planos, 123
    - en un plano o monopiano, 121
    - laterolateral, 121
    - terminolateral, 120
    - terminoterminal, 120
- Angiodisplasias, 111, 149
- Ano, 136
  - cáncer de, 198
  - fistula, 195
  - fisura, 194
- Anoscopia, 145
- Apéndice, 87
- Apendicectomía, 92
  - laparoscópica, 557
- Apendicitis
  - apendicectomía
    - laparoscópica, 557
    - retrograda, 94
    - típica, 92
  - drenaje de abscesos, 95
  - focal aguda, 91
  - perforada, 91
  - tratamiento quirúrgico, 91
  - vías de abordaje, 92
- Aponeurosis
  - del abdomen, 26
  - del oblicuo mayor, 50
- Arco(s)
  - anastomótico marginal de Drummond, 137
  - pancreaticoduodenales, 278

- Arco(s) (*Cont.*)
    - de Riolano, 140
    - vascular de Treitz, 140
  - Arteria(s)
    - cólica
      - derecha superior, 137
      - izquierda inferior, 140
      - izquierda superior, 138
      - media, 137
    - coronaria estomática, 271
    - esplénica, 272, 505
    - gástrica(s)
      - cortas, 272
      - derecha, 271
      - izquierda, 271
      - posterior, 272
    - gastroepiploica derecha, 272
    - gastroepiploica izquierda, 272
    - hepática(s), 431
      - común, 271
    - hipogástrica, 141
    - ileocólica, 137
    - iliaca interna, 141
    - mesentérica
      - inferior, 138
      - superior, 100, 132
    - pilórica, 271
    - pudenda interna, 141
    - rectal(es)
      - inferiores, 141
      - medias, 141
      - superior, 141
    - sacra media, 141
  - Aspirador quirúrgico ultrasónico, 445
- 
- ## B
- Bazo, 501
    - accesorio, 509
    - anatomía quirúrgica, 501
    - constitución anatómica, 503
    - ectópico, 509
    - esplenectomía, 511
    - fisiología, 506
    - métodos de diagnóstico, 507
    - neoplasias, 508
    - patologías, 508
    - relaciones, 504
    - reparación parcial, 515
  - técnicas por imágenes, 507
  - traumatismos, 509
  - tratamiento laparoscópico, 559
  - vascularización, 505
- 
- Bezoares, 287
  - Biloma, 342
  - Biopsia, 16
    - anatomía patológica, 18
    - de ganglio, 17
    - hepática, 437
      - con aguja y corte, 437
      - por aspiración, 437
      - bajo guía laparoscópica, 437
      - a cielo abierto, 438
      - transyugular, 437
    - métodos de obtención, 17
    - peroral de yeyuno, 104
    - preparación y envío de muestras, 17
  - Bypass
    - esofágico
      - con colon, 250
      - con estómago, 247
    - gástrico retroesternal, 250
    - intestinal, 125
- 
- ## C
- Cálculos
    - biliares, 336
    - residuales del colédoco, 343
    - extracción, 362
    - tratamiento percutáneo, 360
  - Canastillas, 460
  - Cáncer
    - de colon, 150
    - de esófago, 221
    - de hígado, 440
    - de páncreas, 396
    - de recto, 150
    - de vesícula biliar, 345
  - Capitones, 42
  - Cecoapéndice, 87
  - Cecostomía, 155
  - Ciego, 131
  - Cintilla iliopubiana de Thompson, 52
  - Circulación colateral portosistémica, 469
  - Cirrosis hepática, 469
  - Cirugía(s)
    - base, 2

- caja de instrumental, 2  
 biliar percutánea, 458. Véase también  
*Drenaje biliar*  
 instrumental, 459  
 técnicas, 458  
 hepáticas, 448  
 instrumental, 446  
 manejo anestésico, 448  
 preparación del quirófano, 445  
 técnica quirúrgica, 449  
 laparoscópica, 521. Véase también  
*Laparoscopia*  
 apendicectomía, 557  
 del árbol biliar, 538  
 asistida con la mano, 554  
 colocación de las vías de trabajo, 535  
 de colon, 554  
 equipo, 552  
 gástrica, 551  
 hemicolectomía izquierda asistida con,  
 555  
 hernioplastia, 542  
 realización del neumoperitoneo, 534  
 del traumatismo esplénico, 559  
 vagotomía  
 de Hill-Barker, 548  
 troncular posterior y seromiomía  
 anterior, 545  
 menor, 1  
 biopsia, 16  
 caja de instrumental, 1  
 lupia, 14  
 quiste sebáceo, 13  
 uña encarnada, 15  
 del páncreas, 398  
 de la papila, 363  
 de la vía biliar, 346  
 Cistoduodenostomía, 398  
 Cistogastrostomía, 398  
 transgástrica, 420  
 Cistoyunostomía, 398  
 en Y de Roux, 421  
 Citología exfoliativa, 19  
 Clasificación  
 de Ashler y Coller, 153  
 de las colectomías, 160  
 de la hipertensión portal, 469, 472  
 de las ictericias, 333  
 de injertos y prótesis, 79  
 Colangiocarcinoma intrahepático, 440  
 Colangiografía  
 intraoperatoria, 335  
 percutánea, 334, 460  
 posoperatoria, 335  
 retrógrada endoscópica, 334, 387  
 transparietohepática, 334, 460  
 Colangiografía, 336, 387  
 Colangiografía, 371  
 convencional, 347  
 percutánea, 349  
 Colangitis, 332, 339  
 Colectomía, 350  
 instrumental y materiales, 350  
 parcial, 355  
 retrógrada, 353  
 técnica quirúrgica, 350  
 Colectitis, 337  
 Colectografía oral, 334  
 Colectosis hiperplásicas, 342  
 Colectostomía, 347  
 percutánea, 462  
 Colectoyunostomía, 346, 367, 398  
 Colectomías, 159  
 anastomosis manual, 163  
 clasificación, 160  
 hemicolectomía  
 derecha, 159  
 izquierda, 166  
 instrumental y materiales, 159  
 sutura mecánica, 163  
 técnica quirúrgica, 161  
 total  
 con anastomosis ileorrectal, 181  
 con proctectomía mucosa, 187  
 Coledocoduodenostomía, 346, 368, 398  
 Coledocoyunostomía, 346, 369, 398  
 Coleperitoneo, 342  
 Cólico biliar, 332  
 Colitis  
 isquémica, 149  
 ulcerosa crónica, 148  
 Colon, 129  
 ascendente, 131  
 cáncer, 150  
 colectomías, 159  
 colostomías, 153  
 descendente, 133  
 por enema, 144

- Colon (*Cont.*)  
 fisiología, 142  
 métodos de diagnóstico, 143  
 patologías, 145  
 pólipos, 150  
 sigmoide, 134  
 transverso, 132  
 tratamientos quirúrgicos, 153  
 vascularización, 137  
 Coloproctología, 129  
 Colostomía(s), 153  
 en asa o sobre varilla, 154, 156  
 del ciego, 154  
 cierre, 157  
 clasificación, 154  
 descendente, 154  
 permanente, 154  
 plana, 154, 156  
 sigmoidea, 154  
 subcutánea, 157  
 temporaria, 154  
 terminal, 154  
 transversa, 154  
 Compartimiento  
 inframesocolónico, 28  
 supramesocolónico, 28  
 Condiloma acuminado, 198  
 Conducto(s)  
 cístico, 325  
 colédoco, 324  
 hepáticos, 323  
 pancreáticos, 377  
 accesorio (de Santorini), 377  
 principal (de Wirsung), 377  
 variantes anatómicas, 378  
 torácico, 211  
**D**  
 Delantal de los epiplones, 133  
 Derivación  
 esplenorrenal distal, 494  
 mesocava, 490  
 portocava, 486  
 portosistémica, 471  
 Descendosigmoideostomía, 153  
 Desechos radiactivos, 575  
 Dilatadores, 459  
 Disfagia, 214  
 Diverticulectomía, 228  
 Divertículo(s)  
 colónicos, 147  
 epifrénico, 217  
 esofágicos, 216  
 faringoesofágico, 216  
 de Meckel, 107, 124  
 mediotorácico, 217  
 de Zenker, 216  
 Diverticulopexia, 228  
 Drenaje(s)  
 biliar  
 percutáneo, 458, 461  
 tubo de Kehr, 360  
 percutáneo  
 de abscesos abdominales, 463  
 de abscesos hepáticos, 464  
 biliar, 458, 461  
 Duodeno, 274  
 anatomía quirúrgica, 274  
 compresión vascular, 286  
 constitución anatómica, 275  
 patologías, 282  
 relaciones, 277  
 traumatismos, 286  
 tumores, 290  
 úlcera, 284  
 vascularización, 278  
 Duodenopancreatoclectomía cefálica, 411  
 Duodenorrafia, 301  
 Duodenoyunoscopia, 104  
 Duodenoyunostomía, 292, 398  
**E**  
 Electrobisturi de argón, 445  
 Enfermedad  
 de Crohn, 107, 148  
 diverticular del colon, 147  
 hidatídica, 456  
 poliquistica del adulto, 455  
 ulcerosa péptica, 283  
 Engrapadora  
 circular, 175  
 cutánea, 4  
 lineal, 174  
 Enterectomía, 117  
 Enteritis regional, 107  
 Enterotomía, 112

- Epiplón  
 mayor, 40  
 menor, 40
- Escleroterapia endoscópica de várices, 479
- Esofagectomía total, 241  
 por dos accesos simultáneos, 246  
 y reemplazo esofágico con estómago, 247  
 reemplazo o bypass esofágico con colon, 250  
 en tres tiempos, 241
- Esofagitis péptica, 220
- Esófago, 203  
 abdominal, 207  
 anatomía quirúrgica, 203  
 bypass con colon, 250  
 cervical, 203  
 constitución anatómica, 209  
 divertículos, 216  
 esofagectomía, 241  
 esofagoscopia, 215  
 estenosis, 225  
 fisiología, 214  
 hiato, 206  
 innervación, 214  
 intubación por cáncer irresecable, 258  
 linfáticos, 212  
 megaesófago, 225  
 métodos de diagnóstico, 214  
 operaciones antirreflujo, 234  
 patologías, 216  
 perforación, 223  
 clasificación, 223  
 diagnóstico, 224  
 tratamiento, 224  
 torácico, 205  
 tratamientos quirúrgicos, 225  
 tumores, 221  
 várices, 221  
 vascularización, 209
- Esofagocardiomiectomía extramucosa de Heller, 218, 230
- Esofagogastrrectomía, 256
- Esofagoscopia, 215
- Esofagoyeyunostomía, 292
- Esplenectomía, 512  
 indicaciones, 511  
 parcial, 515
- Estenosis  
 del esfínter de Oddi, 343  
 de esófago, 225  
 de la vía biliar, 344
- Estómago, 265  
 anatomía quirúrgica, 265  
 constitución anatómica, 266  
 cuerpos extraños, 287  
 endoscopia, 282  
 fisiología, 280  
 gastritis, 282  
 gastrostomía, 292  
 gastrotomía, 292  
 innervación, 273  
 métodos de diagnóstico, 281  
 patologías, 282  
 píloro, 266  
 relaciones, 268  
 tratamientos quirúrgicos, 292  
 tumores, 289  
 úlcera, 284  
 vascularización, 270  
 vólvulo, 287
- Eventración, 75  
 cierre de la pared abdominal, 78  
 factores que provocan, 75  
 injertos y prótesis, 78  
 tratamiento quirúrgico, 81  
 instrumental y materiales, 81  
 técnica quirúrgica, 81
- Evisceración, 82
- F**
- Fascia(s), 40  
 de Camper, 50  
 de Scarpa, 50  
 de Toldt  
 I, 41  
 II, 41  
 III, 41  
 transversalis, 51
- Fibrocolonoscopia, 145
- Fistula(s)  
 anal, 195  
 biliar, 340  
 de intestino delgado, 108
- Fistulografía, 103
- Fisura anal, 194
- Funduplicatura  
 de Belsey Mark IV, 237

- Funduplicatura (*Cont.*)  
 de DeMeester, 236  
 de Nissen, 234  
 laparoscópica, 550
- G**
- Gases en sangre, 20
- Gastrectomía  
 parcial, 294  
 para tratamiento de la úlcera péptica, 295  
 subtotal, 312  
 laparoscópica, 552  
 total, 315
- Gastritis, 282
- Gastroduodenostomía, 292
- Gastroenterostomía, 292
- Gastrostomía, 292  
 instrumental y materiales, 292  
 permanente, 292  
 de Stamm, 294  
 técnica quirúrgica, 293  
 temporaria, 292  
 de Witzel, 293
- Gastrotomía, 292
- Gastroyeyunostomía, 292, 398
- Guías metálicas flexibles, 459
- tipos, 442
- Hepaticoyeyunostomía, 346, 369, 398
- Hepatoblastoma, 440
- Hepatocarcinoma, 440
- Hepatocolangiocarcinoma, 440
- Hernia(s), 47  
 clasificación, 48  
 complicaciones intraoperatorias, 71  
 crural, 65  
 anatomía quirúrgica, 65  
 técnica  
 preperitoneal de Nyhus, 67  
 quirúrgica, 65  
 tratamiento  
 por vía crural, 66  
 por vía inguinal, 67
- epigástrica, 69  
 anatomía quirúrgica, 69  
 técnica quirúrgica, 70
- extrangulada, 70  
 de epiplón mayor, 71  
 técnica quirúrgica, 71  
 de un segmento de intestino delgado, 71
- factores  
 causantes-desencadenantes, 48  
 etiológicos predisponentes, 47
- hiatal, 218  
 por deslizamiento, 219  
 paraesofágica, 219
- inguinal, 49  
 anatomía quirúrgica, 49  
 apertura de planos superficiales, 56  
 cierre de planos superficiales, 61  
 clasificación, 53  
 deslizada, 62  
 hernioplastia, 53  
 plástica herniaria, 58  
 técnica de La Roque, 63  
 técnica quirúrgica, 54  
 tratamiento de los sacos herniarios, 56  
 trayecto inguinal, 50  
 y obstrucción intestinal, 105
- partes, 48  
 recidivadas, 83  
 umbilical, 67  
 anatomía y embriología, 67  
 técnica quirúrgica, 68
- Hernioplastia, 53  
 laparoscópica, 542
- Hamartoma, 439
- Hemangioendotelioma infantil, 439
- Hemangioma cavernoso, 439
- Hemicolectomía  
 derecha, 159  
 izquierda, 166
- Hemorragia digestiva alta por várices esofágicas, 476
- Hemorroides, 193
- Hepatectomía(s), 441  
 atípicas, 441  
 metastasectomía, 442  
 resecciones  
 hepáticas mayores, 444  
 segmentarias combinadas, 442
- segmentectomías, 442
- típicas, 441

- Hidatidosis, 456
- Hígado, 427
- absceso, 464
  - anatomía quirúrgica, 427
  - biopsia, 437
  - cirugías, 448
  - diagnóstico por imágenes, 434
  - fisiología, 434
  - hepatectomías, 441
  - medios de fijación, 430
  - metástasis
    - métodos terapéuticos alternativos, 454
    - resección, 451
  - pedículos hepáticos, 430
  - quimioterapia intraarterial paliativa, 452
  - quistes, 455
  - resección en metástasis, 451
  - segmentación, 431
  - traumatismos, 457
  - tumores, 438
    - benignos, 438
    - malignos, 440
- Hiperesplenismo, 508
- Hiperplasia nodular focal, 438
- Hipertensión portal, 467
- clasificación, 469
  - de Child y Turcotte, 472
- derivaciones, 486
- etiología, 469
- fisiopatología, 469
- medición de la presión venosa portal, 475
- métodos de diagnóstico, 472
- patogenia, 469
- procedimientos percutáneos, 479
- tratamientos quirúrgicos, 486
- várices esofágicas, 471
- I**
- Ictericia, 332
- Íleo
- biliar, 341
  - paralítico, 106
- Ileodescendostomía, 153
- Íleon, anatomía, 97
- Ileosigmoideostomía, 153
- Ileostomía, 115
- Ileotransversostomía, 112, 153
- Incisión(es)
- abdominales, 28
  - clasificación, 29
  - de McBurney, 36
  - medianas, 30
    - infraumbilicales, 32
    - supraumbilicales, 30
  - paramedianas, 35
  - subcostal de Kocher, 35
  - toracolaparotomía, 37
- Infarto intestinal, 110
- Infección, 564
- Injertos
- clasificación, 79
  - de la pared abdominal, 78
- Instrumental, 1
- laparoscópico, 552
- Intestino
- delgado, 97
    - enfermedades vasculares, 109
    - fisiología, 101
    - fistulas, 108
    - lesiones inflamatorias, 107
    - métodos de diagnóstico, 103
    - patologías, 104
    - tratamientos quirúrgicos, 112
    - traumatismos, 110
    - tumores, 108
    - vascularización, 100
  - grueso, 129
    - anatomía quirúrgica, 129
    - ángulo cólico
      - derecho, 131
      - izquierdo, 133
    - cáncer, 150
    - ciego, 131
    - colon
      - ascendente, 131
      - descendente, 133
      - sigmoide, 134
      - transverso, 132
  - constitución anatómica, 131
  - fisiología, 142
  - lesiones
    - inflamatorias, 147
    - vasculares, 149
  - métodos de diagnóstico, 143
  - operaciones
    - en 1 tiempo, 158
    - en 2 tiempos, 158

- Intestino (*Cont.*)
- en 3 tiempos, 159
  - patologías, 145
  - pólipos, 150
  - recto, 135
  - tratamientos quirúrgicos, 153
  - traumatismos, 152
  - vascularización, 137
- Intubación esofágica, 258
- Intususcepción, 146
- Invaginación, 106, 146
- Isquemia intestinal, 109
- L**
- Laparoscopia
- equipo, 522
  - exploradora, 537
  - hernioplastia, 542
  - instrumental
    - básico, 524
    - convencional, 526
    - descontaminación, 529
    - desinfección, 531
    - lavado
      - manual, 530
      - mecánico, 531
      - ultrasónico, 531
    - prelavado, 529
- Laparotomía
- caja de instrumental, 2
  - exploradora, 41
  - instrumental y materiales, 41
  - puntos capitones, 42
  - técnica quirúrgica, 42
- Láser, 6
- aspectos legales, 10
  - características, 6
  - clasificación, 6
  - funcionamiento del equipo, 9
  - limpieza, desinfección y esterilización, 9
  - medidas de seguridad, 10
  - de neodimio YAG, 7
  - precauciones, 10
- Ligadura endoscópica de várices, 479
- Ligamento(s)
- arqueado mediano, 206
  - cisticoduodenocólico, 132
  - de Colles, 51
- frenoesofágico, 209
- frenocólico, 132
- izquierdo, 133
- gastrocólico, 133, 268
- gastroesplénico, 268
- gastrohepático, 267
- hepatocólico, 132
- inguinal, 52
- lacunar, 65
- pectíneo, 65
- reflejo, 51
- Litiasis
- biliar, 337
  - coledociana, 339
- Lupia, 14
- M**
- Malla
- de fibra de carbono, 80
  - de poliéster-dacron, 80
  - de polipropileno puro, 79
  - de politetrafluoretileno, 80
- Maniobra
- de Jean Gosset, 188
  - de Pringle, 450
  - de Toupet, 123
  - de Vautrin-Kocher, 297
- Materiales, 1
- Megasófago, 225
- Mesenterio, 98
- Mesocolon transverso, 132
- Mesos, 40
- Metástasis hepáticas
- alcoholización, 454
  - criocirugía, 454
  - hipertermia, 454
  - con láser, 455
  - radiación intersticial, 454
  - radiofrecuencia y ondas de choque, 454
  - resección, 451
- Miotomía cricofaríngea, 228
- Músculo(s)
- oblicuo externo (mayor) del abdomen, 24
  - oblicuo interno (menor) del abdomen, 24
  - de la pared anterolateral del abdomen, 23

piramidal del abdomen, 24  
recto mayor (anterior) del abdomen, 24  
transverso del abdomen, 25

**N**

Nervios vagos, 273  
Neumoperitoneo  
  para cirugía laparoscópica, 534  
  preoperatorio progresivo, 77

**O**

Obstrucción intestinal, 104, 145  
  por adherencias, 105  
  por bridas, 105  
  compresión extrínseca, 106  
  íleo paralítico, 106  
  intraluminal, 105  
  invaginación, 106, 146  
  mecánica, 104, 145  
  vólvulo, 105, 146  
Omentectomía, 153  
Omentos, 40. Véase también *Epiplón*  
Operación(es)  
  en 1 tiempo, 158  
  en 2 tiempos, 158  
  en 3 tiempos, 159  
  antirreflujo, 234. Véase también  
    *Funduplicatura*  
  de Hartmann, 177  
  primer tiempo, 178  
  segundo tiempo, 179  
  de Miles, 184  
  de Sugiura, 485

**P**

Páncreas, 375  
  aberrante, 388  
  anatomía quirúrgica, 375  
  anular, 388  
  cabeza, 376  
  cirugías, 398  
  cola, 376  
  colangiopancreatografía, 387  
  conductos, 377  
  constitución anatómica, 378

  cuello, 376  
  cuerpo, 376  
  divisum, 388  
  endocrino, 385  
  exocrino, 384  
  fisiología, 384  
  malformaciones congénitas, 388  
  medios de fijación, 379  
  métodos de diagnóstico, 386  
  pancreatitis, 389  
  patologías, 388  
  relaciones, 380  
  seudoquiste, 393, 420  
  técnicas por imágenes, 386  
  tratamientos quirúrgicos, 398  
  traumatismo, 394  
  tumores, 395  
  ubicación topográfica, 375  
  vascularización, 381  
Pancreatectomía subtotal, 404  
Pancreatitis, 389  
  aguda, 389  
  complicaciones, 391  
  diagnóstico, 390  
  factores etiológicos, 390  
  manifestaciones clínicas, 390  
  tratamiento, 391  
  crónica, 391  
  complicaciones, 302  
  diagnóstico, 392  
  manifestaciones clínicas, 392  
  tratamiento, 392  
Pancreatoduodenectomía total, 415  
Pancreatoyeyunostomía, 398, 402  
  en Y de Roux, 399  
Papila de Vater, cirugías, 363  
Papiloesfinteroplastia transduodenal, 364  
Papiloesfinterotomía transduodenal, 363  
Pared(es) abdominal(es), 23  
  cierre, 78  
  músculos, 23  
Perforación  
  de esófago, 223  
  de estómago, 285  
Peritoneo, 39  
  epiplones, 40  
  ligamentos, 40  
  mesos, 40  
  omentos, 40

Peritoneo (*Cont.*)  
  propiedades, 40  
Piel  
  adhesivo tópico, 5  
  cierre, 4  
  cintas para el cierre, 5  
Píloro, 266  
Piloroplastia, 311  
Plástica  
  hemiarria, 58  
  de Mayo, 69  
  mediofunicular, 59  
  retrofunicular, 60  
Pólipos de colon, 150  
Proctocolectomía total, 187  
Prolapso rectal, 191  
Prótesis  
  de ácido poliglicólico, 80  
  de la pared abdominal, 78  
  de poliglactina 910, 80  
  sintéticas  
  absorbibles, 80  
  no absorbibles, 75

**Q**

Quiste(s)  
  dermoideo, 196  
  hidatídico, 456  
  de hígado, 455  
  clasificación, 455  
  simple, 455  
  sebáceo, 13

**R**

Radiografía simple de abdomen, 103, 333, 386  
Reconstrucción Billroth I, 302  
  técnica  
  convencional, 302  
  con sutura mecánica, 303  
Recto, 135  
  absceso, 197  
  cáncer, 150  
  prolapso, 191  
  vascularización, 141  
Rectosigmoideoscopia, 144

Reflujo gastroesofágico, 220  
Reparación de Hill, 238  
Resección  
  abdominoperineal, 184  
  anterior baja, 170  
  segmentaria sigmoidea, 169  
Residuos biopatogénicos, 565  
  acumulación, 567  
  banalización, 573  
  clasificación, 565  
  concentración, 568  
  desinfección, 573  
  disposición final, 575  
  enterramiento por relleno de seguridad, 571  
  esterilización por autoclave, 571  
  generación, 566  
  incineración, 570  
  irradiador por rayos gamma, 573  
  radiactivos, 575  
  recolección, 568  
  transporte, 568  
  tratamiento, 569  
Retractor de Thompson, 447

**S**

Seno pilonidal, 196  
Séptum crural, 65  
Seudoquiste de páncreas, 393, 420  
Shunt  
  esplenorenal, 483  
  mesocavo  
  clásico, 483  
  en H con injerto de interposición, 483, 493  
  portocavo, 483  
  portosistémico intrahepático transyugular, 479, 481  
Síndrome  
  coledociano, 339  
  de Zollinger-Ellison, 286  
Sonda-balón de Sengstaken-Blakemore, 477  
Sutura(s), 3  
  clasificación, 3  
  equivalencias, 4  
  mecánica, 163  
  tabla de equivalencias, 164

**T**

- Técnica  
de Billroth I, 295, 302  
de Billroth II, 295  
de neumoperitoneo, 77  
preperitoneal de Nyhus, 67  
de La Roque, 63  
de Ripstein, 192  
de Stamm, 114  
de Thiersch, 192  
de Witzel, 114
- Tiempo  
limpio, 111  
sucio, 111
- Tijera bipolar, 11
- TIPS, 479
- Toracolaparotomía, 37
- Trombosis aguda venosa mesentérica, 110
- Tronco celiaco, 271
- Tubo de Kehr, 360
- Tumor(es)  
carcinoide, 108  
de duodeno, 290  
de esófago, 221  
de estómago, 289  
de intestino delgado, 108  
de páncreas, 395
- U**
- Úlcera  
duodenal, 284  
gástrica, 285
- Uña encarnada, 15
- V**
- Vagotomía, 305  
gástrica proximal o ultraselectiva, 309  
laparoscópica, 545  
selectiva y piloroplastia, 309  
troncular con gastroduodenostomía o gastroyeyunostomía, 306
- Várices esofágicas, 221, 471

- escleroterapia endoscópica, 479  
hemorragia digestiva por, 476  
profilaxis de la recidiva, 481  
tratamiento agudo, 476
- ligadura endoscópica, 479
- taponamiento gastroesofágico, 477
- Vena(s)  
esplénica, 506  
mesentérica inferior, 141  
mesentérica superior, 100, 140  
porta, 430, 467  
rectal(es)  
inferiores, 141  
medias, 141  
superior, 141
- Vesícula biliar, 325
- Via(s) biliar(es), 323  
anastomosis biliodigestivas, 367  
anatomía quirúrgica, 323  
anomalías, 326  
cálculos biliares, 336  
cirugías laparoscópicas, 538  
constitución anatómica, 329  
exploración, 357  
transcística, 357  
transcoledociana, 357
- fisiología, 331  
lesiones, 343  
métodos de diagnóstico, 332  
neoplasias, 344  
patologías, 337  
principal, 323  
relaciones, 325  
reparaciones, 371  
tipo Heinecke-Mikulicz, 371  
técnicas por imágenes, 333  
tratamientos quirúrgicos, 346  
ubicación topográfica, 324
- Vólvulo, 105, 146  
gástrico, 287

**Y**

- Yeyuno, anatomía, 97  
Yeyunostomía, 113  
Yeyunoyeyunostomía, 347, 398